Université de Poitiers
Faculté de Médecine et Pharmacie

ANNEE 2022	
THESE **POUR LE DIPLOME D'ETAT** **DE DOCTEUR EN MEDECINE** **(décret du 25 novembre 2016)**	

	présentée et soutenue publiquement le 24 juin 2022 à Poitiers **par GASPARINI Sébastien**	

Titre

REView of EXperiment about Diagnosis of Aortitis: REVEXDA study

COMPOSITION DU JURY

Président : Monsieur le Professeur ROBLOT Pascal

Membres :
Madame le Professeure CHEZE-LE REST Catherine
Monsieur le Professeur TASU Jean Pierre

Directeur de thèse : Monsieur le Docteur MARTIN Mickaël

Université de Poitiers
Faculté de Médecine et Pharmacie

ANNEE 2022	
THESE **POUR LE DIPLOME D'ETAT** **DE DOCTEUR EN MEDECINE** **(décret du 25 Novembre 2016)**	

	présentée et soutenue publiquement le 24 Juin 2022 à Poitiers **par GASPARINI Sébastien**	

Titre

REView of EXperiment about Diagnosis of Aortitis: REVEXDA study

COMPOSITION DU JURY

Président : Monsieur le Professeur ROBLOT Pascal

Membres :
Madame le Professeure CHEZE-LE REST Catherine
Monsieur le Professeur TASU Jean Pierre

Directeur de thèse : Monsieur le Docteur MARTIN Mickaël

UNIVERSITE DE POITIERS

Faculté de Médecine et de Pharmacie

Le Doyen,

Année universitaire 2020 - 2021

LISTE DES ENSEIGNANTS DE MEDECINE

Professeurs des Universités-Praticiens Hospitaliers

- BOULETI Claire, cardiologie
- BOURMEYSTER Nicolas, biologie cellulaire
- BRIDOUX Frank, néphrologie
- BURUCOA Christophe, bactériologie – virologie
- CHEZE-LE REST Catherine, biophysique et médecine nucléaire
- CHRISTIAENS Luc, cardiologie
- CORBI Pierre, chirurgie thoracique et cardio-vasculaire
- DAHYOT-FIZELIER Claire, anesthésiologie – réanimation
- DEBAENE Bertrand, anesthésiologie réanimation
- DEBIAIS Françoise, rhumatologie
- DROUOT Xavier, physiologie
- DUFOUR Xavier, Oto-Rhino-Laryngologie
- FAURE Jean-Pierre, anatomie
- FRASCA Denis, anesthésiologie-réanimation
- FRITEL Xavier, gynécologie-obstétrique
- GERVAIS Elisabeth, rhumatologie
- GICQUEL Ludovic, pédopsychiatrie
- GILBERT Brigitte, génétique
- GOMBERT Jean-Marc, immunologie
- GOUJON Jean-Michel, anatomie et cytologie pathologiques
- GUILLEVIN Rémy, radiologie et imagerie médicale
- HAUET Thierry, biochimie et biologie moléculaire
- INGRAND Pierre, biostatistiques, informatique médicale
- ISAMBERT Nicolas, cancérologie
- JAAFARI Nematollah, psychiatrie d'adultes
- JABER Mohamed, cytologie et histologie
- JAYLE Christophe, chirurgie thoracique t cardio-vasculaire
- KARAYAN-TAPON Lucie, cancérologie
- KEMOUN Gilles, médecine physique et de réadaptation **(en disponibilité)**
- KRAIMPS Jean-Louis, chirurgie générale
- LECLERE Franck, chirurgie plastique, reconstructrice
- LECRON Jean-Claude, biochimie et biologie moléculaire
- LELEU Xavier, hématologie
- LEVARD Guillaume, chirurgie infantile
- LEVEQUE Nicolas, bactériologie-virologie
- LEVEZIEL Nicolas, ophtalmologie
- MACCHI Laurent, hématologie
- MCHEIK Jiad, chirurgie infantile
- MEURICE Jean-Claude, pneumologie
- MIGEOT Virginie, santé publique
- MILLOT Frédéric, pédiatrie, oncologie pédiatrique
- MIMOZ Olivier, anesthésiologie – réanimation
- NEAU Jean-Philippe, neurologie
- ORIOT Denis, pédiatrie
- PACCALIN Marc, gériatrie
- PERAULT-POCHAT Marie-Christine, pharmacologie clinique
- PERDRISOT Rémy, biophysique et médecine nucléaire
- PIERRE Fabrice, gynécologie et obstétrique
- PRIES Pierre, chirurgie orthopédique et traumatologique
- RAMMAERT-PALTRIE Blandine, maladies infectieuses
- RICHER Jean-Pierre, anatomie
- RIGOARD Philippe, neurochirurgie
- ROBERT René, réanimation
- ROBLOT France, maladies infectieuses, maladies tropicales
- ROBLOT Pascal, médecine interne
- RODIER Marie-Hélène, parasitologie et mycologie (**retraite 01/03/2021**)
- SAULNIER Pierre-Jean, thérapeutique
- SCHNEIDER Fabrice, chirurgie vasculaire
- SILVAIN Christine, hépato-gastro- entérologie
- TASU Jean-Pierre, radiologie et imagerie médicale
- THIERRY Antoine, néphrologie
- THILLE Arnaud, réanimation
- TOUGERON David, gastro-entérologie
- WAGER Michel, neurochirurgie
- XAVIER Jean, pédopsychiatrie

Maîtres de Conférences des Universités-Praticiens Hospitaliers

- ALBOUY-LLATY Marion, santé publique (**en mission 2020/21**)
- ALLAIN Géraldine, chirurgie thoracique et cardio-vasculaire
- BEBY-DEFAUX Agnès, bactériologie – virologie **(en cours d'intégration PH)**
- BEN-BRIK Eric, médecine du travail **(en détachement)**
- BILAN Frédéric, génétique
- BOISSON Matthieu, anesthésiologie-réanimation et médecine péri-opératoire (**en mission 1 an à/c nov.2020**)
- CASTEL Olivier, bactériologie - virologie – hygiène
- CAYSSIALS Emilie, hématologie
- COUDROY Rémy, réanimation
- CREMNITER Julie, bactériologie – virologie
- DIAZ Véronique, physiologie
- FROUIN Eric, anatomie et cytologie pathologiques
- GACHON Bertrand, gynécologie-obstétrique
- GARCIA Magali, bactériologie-virologie
- JAVAUGUE Vincent, néphrologie
- KERFORNE Thomas, anesthésiologie-réanimation et médecine péri-opératoire
- LAFAY-CHEBASSIER Claire, pharmacologie clinique
- LIUU Evelyne, gériatrie
- MARTIN Mickaël, médecine interne
- PALAZZO Paola, neurologie (**en dispo 1 an**)
- PERRAUD Estelle, parasitologie et mycologie
- SAPANET Michel, médecine légale
- THUILLIER Raphaël, biochimie et biologie moléculaire

Professeur des universités

- PELLERIN Luc, biochimie et biologie moléculaire

Professeur des universités de médecine générale

- BINDER Philippe

Professeurs associés de médecine générale

- BIRAULT François
- FRECHE Bernard
- MIGNOT Stéphanie
- PARTHENAY Pascal
- VALETTE Thierry
- VICTOR-CHAPLET Valérie

Maîtres de Conférences associés de médecine générale

- AUDIER Pascal
- ARCHAMBAULT Pierrick
- BRABANT Yann
- JEDAT Vincent

Enseignants d'Anglais

- DEBAIL Didier, professeur certifié

Professeurs émérites

- CARRETIER Michel, chirurgie générale (08/2021)
- GIL Roger, neurologie (08/2023)
- GOMES DA CUNHA José, médecine générale (08/2021)
- GUILHOT-GAUDEFFROY François, hématologie et transfusion (08/2023)
- HERPIN Daniel, cardiologie (08/2023)
- KITZIS Alain, biologie cellulaire (16/02/2021)
- MARECHAUD Richard, médecine interne (24/11/2023)
- MAUCO Gérard, biochimie et biologie moléculaire (08/2021)
- RICCO Jean-Baptiste, chirurgie vasculaire (08/2022)
- SENON Jean-Louis, psychiatrie d'adultes (08/2023)
- TOUCHARD Guy, néphrologie (08/2021)

Professeurs et Maîtres de Conférences honoraires

- AGIUS Gérard, bactériologie-virologie
- ALCALAY Michel, rhumatologie
- ALLAL Joseph, thérapeutique (ex-émérite)
- ARIES Jacques, anesthésiologie-réanimation
- BABIN Michèle, anatomie et cytologie pathologiques
- BABIN Philippe, anatomie et cytologie pathologiques
- BARBIER Jacques, chirurgie générale (ex-émérite)
- BARRIERE Michel, biochimie et biologie moléculaire
- BECQ-GIRAUDON Bertrand, maladies infectieuses, maladies tropicales (ex-émérite)
- BEGON François, biophysique, médecine nucléaire
- BOINOTCatherine, hématologie – transfusion
- BONTOUX Daniel, rhumatologie (ex-émérite)
- BURIN Pierre, histologie
- CASTETS Monique, bactériologie -virologie – hygiène
- CAVELLIER Jean-François, biophysique et médecine nucléaire
- CHANSIGAUD Jean-Pierre, biologie du développement et de la reproduction
- CLARAC Jean-Pierre, chirurgie orthopédique
- DABAN Alain, cancérologie radiothérapie (ex-émérite)
- DAGREGORIO Guy, chirurgie plastique et reconstructrice
- DESMAREST Marie-Cécile, hématologie
- DEMANGE Jean, cardiologie et maladies vasculaires
- DORE Bertrand, urologie (ex-émérite)
- EUGENE Michel, physiologie (ex-émérite)
- FAUCHERE Jean-Louis, bactériologie-virologie (ex-émérite)
- FONTANEL Jean-Pierre, Oto-Rhino Laryngologie (ex-émérite)
- GRIGNON Bernadette, bactériologie
- GUILLARD Olivier, biochimie et biologie moléculaire
- GUILLET Gérard, dermatologie
- JACQUEMIN Jean-Louis, parasitologie et mycologie médicale
- KAMINA Pierre, anatomie (ex-émérite)
- KLOSSEK Jean-Michel, Oto-Rhino-Laryngologie
- LAPIERRE Françoise, neurochirurgie (ex-émérite)
- LARSEN Christian-Jacques, biochimie et biologie moléculaire
- LEVILLAIN Pierre, anatomie et cytologie pathologiques
- MAIN de BOISSIERE Alain, pédiatrie
- MARCELLI Daniel, pédopsychiatrie (ex-émérite)
- MARILLAUD Albert, physiologie
- MENU Paul, chirurgie thoracique et cardio-vasculaire (ex-émérite)
- MORICHAU-BEAUCHANT Michel, hépato-gastro-entérologie
- MORIN Michel, radiologie, imagerie médicale
- PAQUEREAU Joël, physiologie
- POINTREAU Philippe, biochimie
- POURRAT Olivier, médecine interne (ex-émérite)
- REISS Daniel, biochimie
- RIDEAU Yves, anatomie
- SULTAN Yvette, hématologie et transfusion
- TALLINEAU Claude, biochimie et biologie moléculaire
- TANZER Joseph, hématologie et transfusion (ex-émérite)
- TOURANI Jean-Marc, cancérologie
- VANDERMARCQ Guy, radiologie et imagerie médicale

Remerciements

Je remercie le Professeur ROBLOT pour m'avoir accueilli à Poitiers, pour son enseignement et les astuces cliniques durant les visites.

Je remercie le Professeur CHEZE-LE REST pour son aide et son implication dans la rédaction du questionnaire.

Je remercie le Professeur TASU pour ses réponses et son avis sur le questionnaire.

Je remercie le Docteur MARTIN pour son encouragement, son aide, son accompagnement tout au long de ce travail et de mon internat.

Je remercie la Société Française de Médecine Nucléaire ainsi que le Club Rhumatisme et Inflammation de m'avoir aidé à diffuser ces questionnaires via leur *mailing list*.

Je remercie la Société Nationale Française de Médecine Interne pour avoir diffusé mon projet dans leur newsletter et sur leur site internet.

Je remercie mes parents, ainsi que ma sœur Laëtitia, qui m'ont aidé dans les moments difficiles et m'ont soutenu pendant de longues années.

A mes amis Killian, Aurélie, Téma, Vincent, Angélique, Zélie, Adrien, Antoine, Kim, Cathy, Brice et bien d'autres pour les fous rires partagés ces dernières années.

A mes co-internes de médecine interne avec qui j'ai passé les meilleurs congrès.

Un remerciement tout particulier à toutes les secrétaires des services de médecine interne et de radiologie, des CHU de l'ensemble de la France, que j'ai appelé et qui m'ont transmis une liste de mail.

Un dernier remerciement à tous les médecins internistes, rhumatologues, radiologues et nucléaristes, qui ont pris le temps de répondre à mes questions et sans lesquels ce travail n'aurait pas été possible.

SOMMAIRE

ABSTRACT 9
INTRODUCTION 10
MATERIAL AND METHODS 11
RESULTS 13
DISCUSSION 20
CONCLUSION 23
REFERENCES 24
SUPPLEMENTAL DATA 28
SERMENT D'HIPPOCRATE 38

ABBREVIATIONS

[18F]-FDG-PET: [18F]-fluorodeoxyglucose positron emission tomography

CT: Computed Tomography

EULAR: European Alliance of Association for Rheumatology

GC: Glucocorticoid

GCA: Giant cell arteritis

ICV: Inferior cava vein

MRI: Magnetic Resonance Imaging

SCV: Superior cava vein

SUVmax: Maximum standardized uptake value

US: Ultrasound

REView of EXperiment about Diagnosis of Aortitis: REVEXDA study

Sébastien Gasparini[1], Cédric Landron[2], Mathieu Puyade[1], Catherine Cheze-Le Rest[3,4,5], Jean-Pierre Tasu[3,5,6], Pascal Roblot[1,3], Mickaël Martin[1,3,7]

[1] Service de Médecine Interne, Maladies Infectieuses et Tropicales, CHU de Poitiers, Poitiers, France

[2] Service de Médecine, Centre Hospitalier du Haut-Anjou, Château-Gontier sur Mayenne

[3] Faculté de Médecine et de Pharmacie, Université de Poitiers, Poitiers, France

[4] Département de Médecine Nucléaire, CHU de Poitiers, Poitiers, France

[5] LaTIM, INSERM, UMR 1101, Université de Brest, CHRU Brest, France

[6] Centre d'imagerie diagnostique, fonctionnelle et thérapeutique, CHU de Poitiers, Poitiers, France

[7] INSERM U1313, Université de Poitiers, Poitiers, France

Corresponding author:

Mickaël MARTIN, service de Médecine Interne, Maladies Infectieuses et Tropicales, Centre Hospitalier Universitaire e Poitiers, 2 rue de la Milétrie, 86021 Poitiers Cédex, France

Tel: +335-49-44-40-04 ; Fax: +335-49-44-43-82

e-mail: mickael.martin@univ-poitiers.fr

ABSTRACT

Aortitis is a common cause of consultation in internal medicine and rheumatology. Signs are non-specific and no consensus exists to date about imaging method and criteria to diagnose aortitis. The aim of our study was to draw up an inventory of the imaging methods and criteria used by internists/rheumatologists, radiologists, and nuclear medicine physicians in France to diagnose aortitis.

Auto questionnaires (Google Form®) were nationally sent by mail to internists, rheumatologists, radiologists, and nuclear physicians. Sex, professional status, institution, speciality, duration of senior practice and mean number of diagnosis of aortitis per year were recorded for all the participants. Specific questions on imaging for the diagnosis of aortitis were attributed to each speciality

A total of 239 answers were collected: 133 internists/rheumatologists, 10 radiologists and 96 nuclear physicians. The first exam chosen by internists/rheumatologists for the diagnosis of aortitis was Computed tomography. Halo sign was the main diagnostic criteria used on ultrasound, whereas wall thickness was he the mostly used on Computed tomography or Magnetic resonance imaging, with a threshold of 3 mm [2.5-5] and 3 mm [2.4-4] respectively. On [18F]-fluorodeoxyglucose positron emission tomography, the visual method was widely used with aortitis defined by vascular [18F]-fluorodeoxyglucose uptake similar or higher to those of the liver.

Our results reflected the lack of consensus about imaging diagnosis of aortitis among clinical physicians, radiologists and nuclear medicine physicians. Homogenization of diagnosis criteria are warranted.

Key words: Aortitis ; Imaging ; Diagnosis

INTRODUCTION

Aortitis is the all-encompassing term ascribed to inflammation of the aorta wall (1). The epidemiology of aortitis as a distinct clinical entity is poorly characterized. One survey-based study of 1,290 hospitals in Japan determined a crude incidence of 0.01 cases per 100,000 children per year (2). Some studies from patients treated for ascending aortic surgery reported a prevalence of 6.1% (3–5). Classification of aortitis includes infectious diseases (tuberculosis, syphilis, *Salmonella spp.* and other bacteria), rheumatologic diseases (especially giant cell arteritis and Takayasu arteritis) and also isolated aortitis (6–8).

Aortitis is a common reason for consultation in internal medicine/rheumatology. Signs are non-specific, ranging from asymptomatic to aortic dissection/rupture. Inflammatory biomarkers are used but they lack sensitivity and especially specificity (1,9,10).

All in all, imaging is necessary for the diagnosis of aortitis. However, to date, no consensus exists about imaging method to diagnose aortitis. The recent recommendations from the European Alliance of Association for Rheumatology (EULAR) propose indifferently the use of Ultrasound (US), Computed Tomography (CT), Magnetic Resonance Imaging (MRI) or [18F]-fluorodeoxyglucose positron emission tomography ([18F]-FDG-PET) (11). Moreover, definition criteria of aortitis using these imaging differs according the available literature.

The aim of our study was to draw up an inventory of the imaging methods and criteria used by internists/rheumatologists, radiologists, and nuclear medicine physicians in France to diagnose aortitis.

MATERIAL AND METHODS

Study design and population

This is a descriptive, cross-sectional survey, taking place between February, 2021 to February, 2022. A Google Form® questionnaire was sent to senior physicians of internal medicine/rheumatology, radiology and nuclear medicine through the mailing list of the scientific societies (Société Nationale de Médecine Nucléaire (SNMN), Club Rhumatologie et Inflammation (CRI)), or through information in the national e-newsletter available on the website of the scientific societies (Société Nationale Française de Médecine Interne (SNFMI), CRI).

Data collection

Sex, professional status, institution, speciality, duration of senior practice and mean number of diagnosis of aortitis per year were recorded for all the participants. Specific questions on imaging for the diagnosis of aortitis were attributed to each speciality (i.e. no questions about [18F]-FDG-PET for radiologists ; no questions about US, CT or MRI for nuclear physicians ; additional questions about choice of first and second imaging for internists/rheumatologists) (Appendix 1-3).

Each response item to define aortitis according to the type of imaging has been extracted from the available literature data and additional free item responses were also allowed. For US, presence of “halo sign” and /or consequences of aortitis (aneurysms, ectasia, stenosis or dissection) were used (1,7,8,12–14). On CT and MRI, aortitis was defined by a circumferential wall thickening of aorta and/or parietal contrast enhancement (8,12,15–19). Specific hyper-T2 wall (oedema) was also used for MRI (8,20–26). Finally, for [18F]-FDG-PET, aortitis was defined by the qualitative method, that evaluate the [18F]-FDG uptake of a vascular segment compared with those of the liver (0: no vascular uptake, 1: less than liver uptake, 2: similar to liver uptake, 3: higher than liver uptake) (18,19,27–29) and/or the semi-quantitative method, based on the following maximal standard uptake value (SUVmax) ratios: aorta/liver or aorta/blood (superior or inferior cava vein) SUVmax (19,27,30,31).

Outcomes

Type of first imaging chosen for the diagnosis of aortitis, and reasons were initially assessed. Then, diagnosis criteria used for each type of imaging (US, CT, MRI, [18F]-FDG-PET) were collected for each speciality (internists/rheumatologists, radiologists and nuclear physicians).

Statistical analysis

Usual descriptive methods were performed for quantitative (median/interquartile range or mean/standard deviation) or qualitative (percentage) variables. Comparisons were performed using the Chi-square test.

RESULTS

Population studied

A total of 239 specialists responded to the survey: 133 (55%) internists/rheumatologists, 96 (41%) nuclear physicians and 10 (4%) radiologists. Their characteristics are depicted in table 1. Men represented 66.5% of all the participants. Overall, 58.2% worked in university hospital, but a major part of nuclear physician were in private hospital (32.3%). Hospital practitioners represented the main professional status (55.2%).

Most of the internists/rheumatologists and the radiologists diagnosed less than 5 aortitis by year (56.4% and 60% respectively) compared to 30.2% of the nuclear physicians.

Choice of imaging for diagnosis of aortitis

CT was the first imaging prescribed by the majority of the internists/rheumatologists (50%) followed by PET (47.7%). Only 2.3% choose MRI for first imaging and none US.

The choice of CT or PET did not differ according to the institution type (university or general hospital) (Supplemental Table 1). The main reasons to choose CT in first instance were availability (87.9%) and delay (72.7%) (within 7 days in 83.4% of cases). The mean reason (90.6%) to choose [18F]-FDG-PET (obtained within 7 days in 63% of cases) was its sensitivity (Figure 1).

Among the internists/rheumatologists, 74.2% prescribed a complementary [18F]-FDG-PET after CT to confirm the diagnosis of aortitis and 26.6% prescribed a CT after [18F]-FDG-PET (Supplemental Table 2).

Table 1. Population characteristics

	Overall (N=239)	Internists/rheumatologists (N=133)	Radiologists (N=10)	Nuclear Physicians (N=96)
Men, n (%)	159 (66.5)	95 (71.4)	7 (70)	57 (59.4)
Senior practice duration (years), n (%)				
<10	108 (45.2)	64 (48.1)	3 (30)	41 (42.7)
11-20	79 (33.1)	38 (28.6)	3 (30)	38 (39.6)
>20	52 (21.6)	31 (23.3)	4 (40)	17 (17.7)
Professional status, n (%)				
Professor	32 (13.4)	23 (17.3)	3 (30)	6 (6.3)
Associate professor	10 (4.2)	3 (2.3)	0	7 (7.3)
Hospital practitioner	132 (55.2)	87 (65.4)	7 (70)	38 (39.6)
Chief resident	17 (7.1)	11 (8.2)	0	6 (6.3)
Hospital Assistant	15 (6.3)	7 (5.3)	0	8 (8.3)
Private practitioner	33 (13.8)	2 (1.5)	0	31 (32.3)
Institution, n (%)				
University Hospital	139 (58.2)	89 (66.9)	10 (100)	40 (41.7)
General Hospital	67 (28)	42 (31.6)	0	25 (26)
Private practice	33 (13.8)	2 (1.5)	0	31 (32.3)
Aortitis diagnosis, (n/year), n (%)				
<5	110 (46)	75 (56.4)	6 (60)	29 (30.2)
5-10	79 (33.1)	46 (34.6)	2 (20)	31 (32.3)
>10	50 (20.9)	12 (9)	2 (20)	36 (37.5)

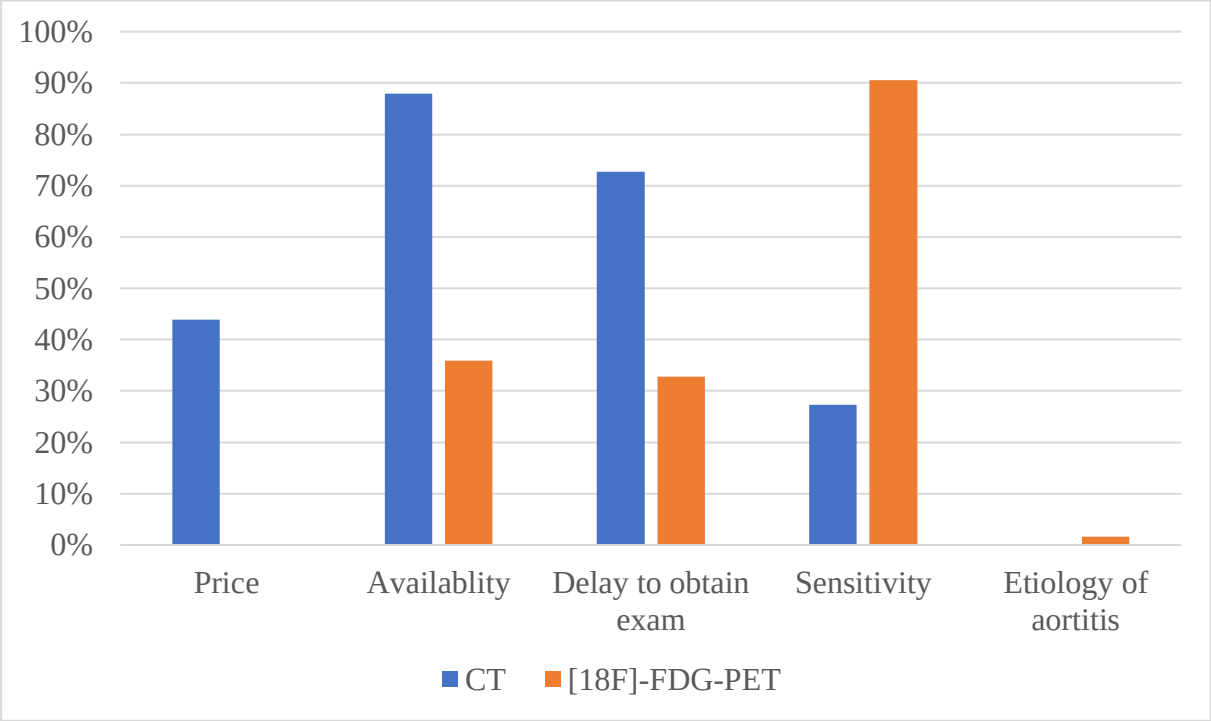

Figure 1. Reasons to choose CT or [18F]-FDG-PET as first exam for the diagnosis of aortitis
CT: Computed tomography ; PET: [18F]-fluorodeoxyglucose positron emission tomography

Diagnosis criteria for diagnosis of aortitis

US

The "halo sign" on US was the main criteria used by both internists/rheumatologists and radiologists (65.4% and 80% respectively) to diagnose aortitis (Figure 2). Aortic stenosis, ectasia or aneurysm were additional criteria used by 70%, 50% and 40% of radiologists respectively compared to 12.8%, 18.8% and 21% of internists/rheumatologists. Wall thickness was used as another sign of aortitis for 4.5% of internists/rheumatologists and 20% of radiologists. Twenty-two (16.5%) internists/rheumatologists declared to use only the conclusion of the radiologist to retain the diagnosis of aortitis, without reading of the US description.

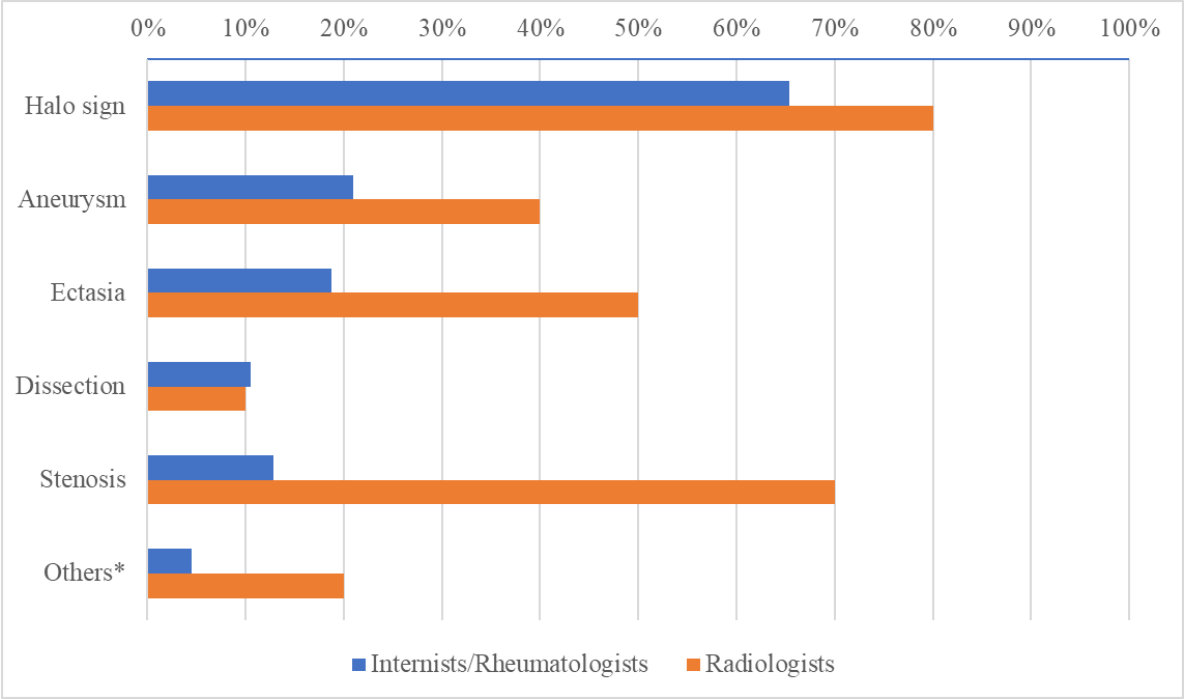

Figure 2. Ultrasound criteria for the diagnosis of aortitis
**Wall thickness*

CT

Wall thickening on CT was the main criteria used by both internists/rheumatologists and radiologists (94% and 90% respectively) to diagnose aortitis (Figure 3). Wall enhancement was used as additional criteria by 90% of radiologists and 66.2% of internists/rheumatologists. A threshold of thickening was used by 46.6% of internists/rheumatologists and 60% of radiologists), with a median of 3 mm [2.5-5].

Other criteria as aneurysms, stenosis, ectasia, peri-aortic fat stranding and/or or delayed wall enhancement were used by 40% of radiologists and only 3% of internists/rheumatologists. Among these criteria, periaortic fat stranding or delayed wall enhancement were the most used (20% of radiologists).

Three (2.3%) of internists/rheumatologists declared to use only the conclusion of the radiologist to retain the diagnosis of aortitis.

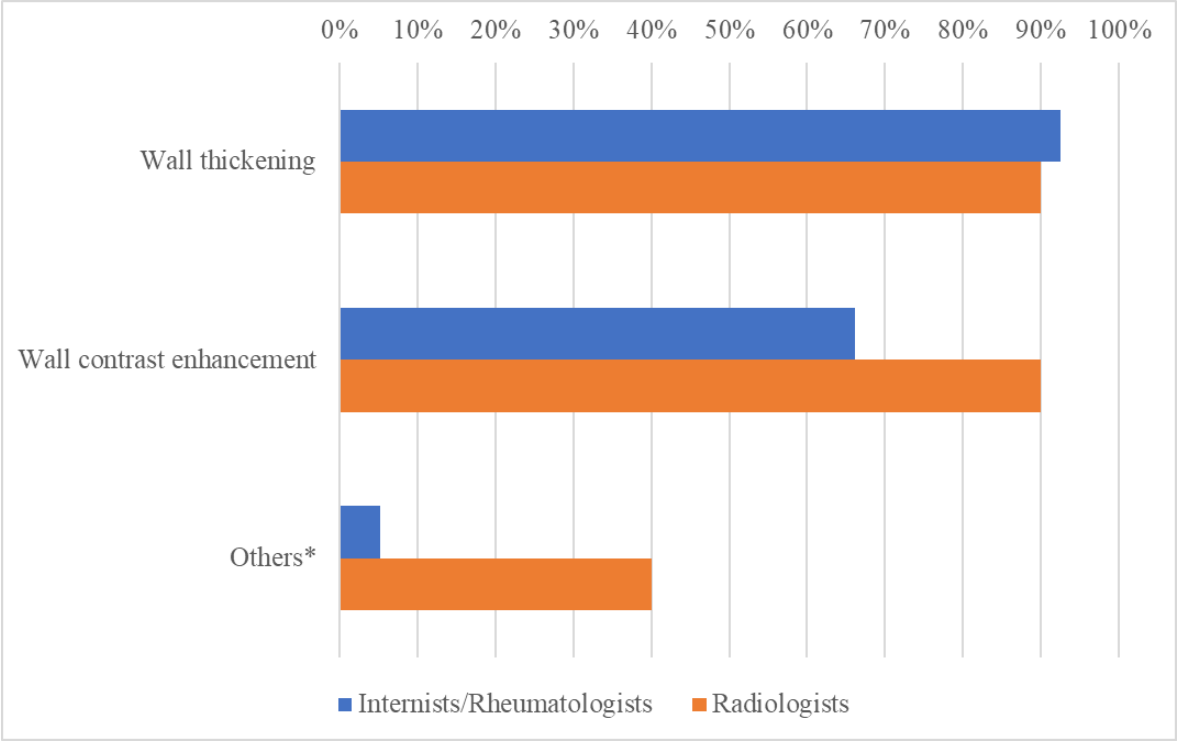

Figure 3. CT criteria for the diagnosis of aortitis
**Aneurysms, stenosis, ectasia, peri-aortic fat stranding, delayed wall enhancement.*

MRI

Wall thickening and wall enhancement were used by all the radiologists and by 75.2% and 66.2% of the internists/rheumatologists respectively to diagnose aortitis (Figure 4). A threshold of thickening was used by 20.3% of the internists/rheumatologists and 10 % of the radiologists, with a median of 3 mm [2.8-4]. Hyper-T2 wall was also used by 45.9% of the internists/rheumatologists and 40% of the radiologists.

Twenty-one (15.8%) of internists/rheumatologists declared to use only the conclusion of the radiologist to retain the diagnosis of aortitis.

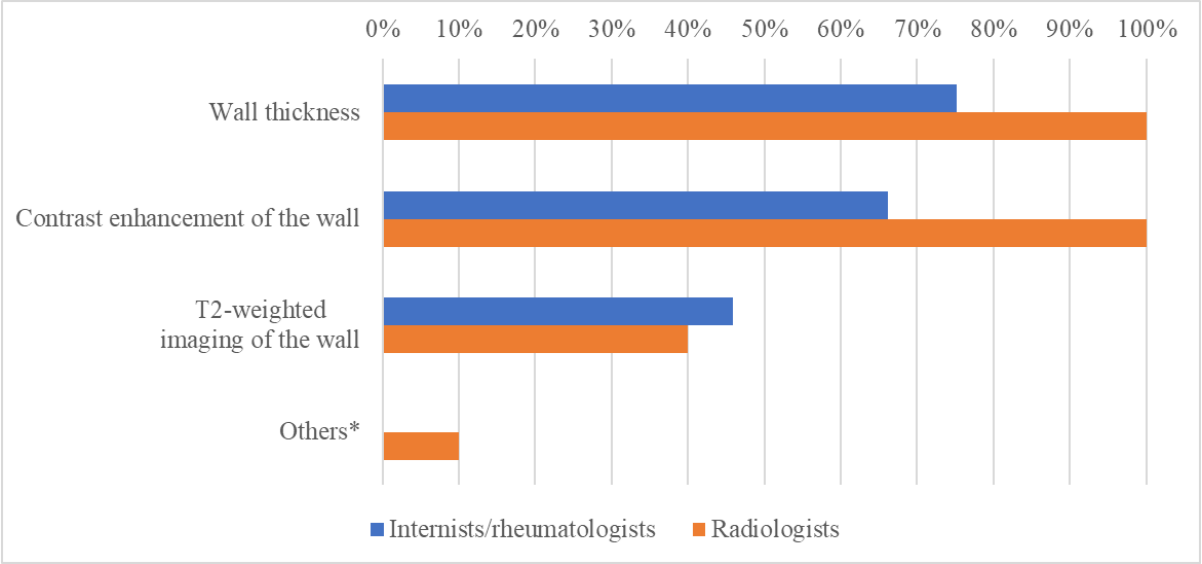

Figure 4. MRI criteria for the diagnosis of aortitis
**Inflammatory fat stranding, stenosis, aneurysm*

[18F]-FDG-PET

Grade 2 or 3 aortic [18F]-FDG uptake was the main criteria used by nuclear physicians to diagnose aortitis (58.3%). Aortic SUVmax was used by 16.1% of the internists/rheumatologists and by only 2.1% of the nuclear physicians. Finally, the main SUVmax ratio used was that of aortic/liver, by 15% of the internists/rheumatologists and 11.5% of the nuclear physicians. Forty-five (33.8%) of the internists/rheumatologists used only the nuclear physicians conclusion to retain the diagnosis of aortitis.

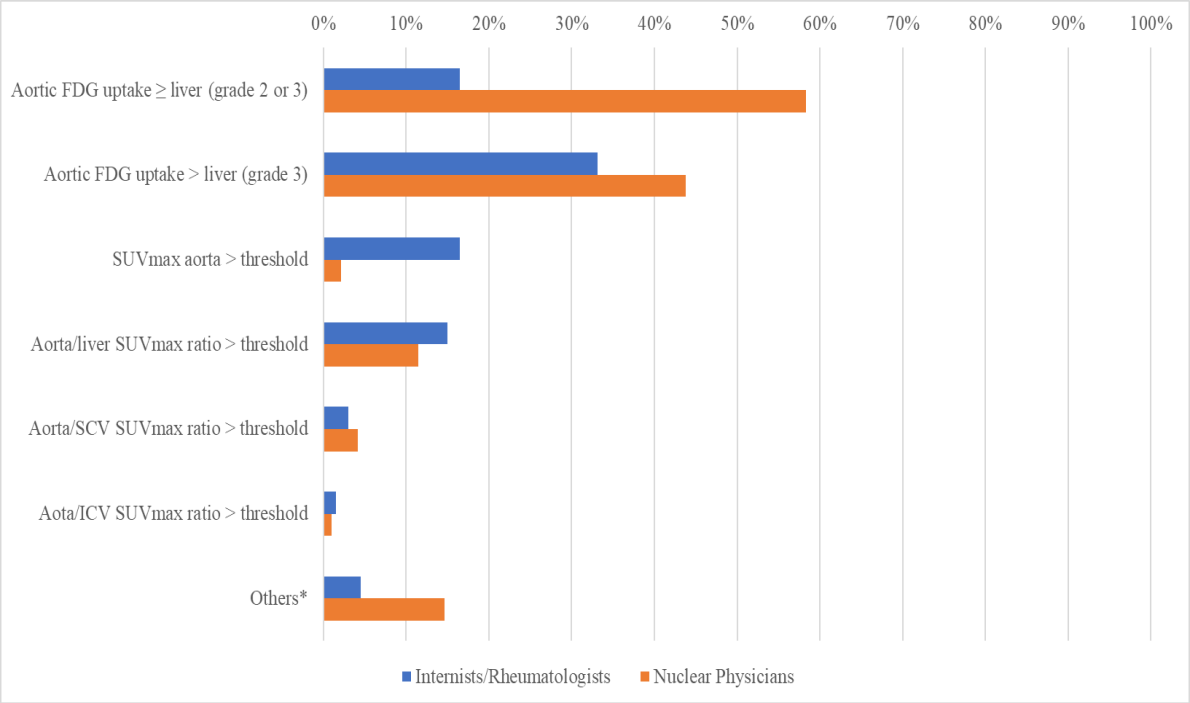

Figure 5. [18F]-FDG-PET criteria for the diagnosis of aortitis

**Topography of the uptake of aorta, Aorta/right atrium SUVmax ratio, associated vertebral arterial uptake FDG: [18F]-fluorodeoxyglucose ; SUVmax: maximal standard uptake value ; SCV: superior cava vein ; ICV: inferior cava vein.*

DISCUSSION

Our findings show that CT and [18F]-FDG-PET are the preferential imaging for the diagnosis of aortitis by internists/rheumatologists (50% and 47.7% respectively). The “halo sign” is the main diagnostic criteria used in US and wall thickness and wall contrast enhancement in CT and MRI are indicative of aortitis for both internists/rheumatologists and radiologists. Using [18F]-FDG-PET, the visual evaluation of vascular FDG uptake compared to that of the liver is the main method used for the diagnosis of aortitis for both internists/rheumatologists and nuclear physicians.

CT and [18F]-FDG-PET have shown their usefulness for the diagnosis of aortitis and was preferentially chosen in the available literature (32–34). The 2018 EULAR recommendations proposed that every suspected giant cell arteritis (GCA) should have a confirmation by imaging (32) but did not precise the first exam to use between CT, MRI or [18F]-FDG-PET (33). Few data were published for the use of MRI in GCA but mostly in Takayasu's disease (33–35). US is practitioner dependant and has limited value for the diagnosis of aorta (11,33) due to its low sensitivity (thoracic aorta is not visible due to lungs and ribs) and low specificity and is only used as first exam by 3.6% of internists/rheumatologists in our study. [18F]-FDG-PET is very sensitive for the diagnosis of aortitis (19,32,33) but lack of specificity and is still limited by its availability. Moreover, in cases of inflammatory aortitis, glucocorticoids could rapidly decrease its diagnosis sensitivity (12,36–40). Thus, the ability to obtain CT, its usefulness and its cost are probably the most reasons to choose CT as first imaging to diagnose aortitis compared to US, MRI and [18F]-FDG-PET. Interestingly, despite overrepresentation of university hospitals in our study (58.2%), there was no difference in the frequency of [18F]-FDG-PET as first imaging for the diagnosis of aortitis between university and general/private hospitals ($p = 0.36$) (Supplemental Table 1).

On CT, the main diagnostic criteria in the literature are aortic wall thickness (without consensus for threshold), then wall contrast enhancement (7,8,16,18,32,33). Near of 90% of internist/rheumatologists and radiologists used those criteria to diagnose aortitis in our survey. Three percent of internists/rheumatologists and 10% of radiologists noted that wall thickening had to be without calcification to retain aortitis, according to the fact that a thickness starting in a point, not circumferential, or with calcification, can be atherosclerosis (16,19). Another sign, mentioned by 20% of radiologists and reported in the literature (8), is the inflammation of

periaortic tissue with appearance of fat stranding. The threshold of wall thickness to define aortitis is not consensual to date. The median wall thickness in our study was of 3 mm [2.5-5]. In a case control study, Berthod *et al.* found that a threshold of 3 mm was very specific for the diagnosis of GCA (100%) but had low sensitivity (29%). The value of 2.2 mm presented the optimal sensitivity (67%) and specificity (98%) combination (41).

On MRI, as in the literature, wall thickness and wall contrast enhancement in our survey were the main reported signs of aortitis, followed by T2-weighted of the wall that reflect oedema related to inflammation (7,8,21,23). As for CT, a threshold for wall thickness on MRI is not clearly defined to date. However, the reported median wall thickness of 3 mm [2.8-4] was similar to that of the available literature (2-4 mm) (7,20,22,25).

Several methods were reported to diagnose aortitis on [18F]-FDG-PET (7,18,19,26,27,29–31).Visual methods are based on aortic FDG uptake with liver uptake as reference. In GCA, grade 2 (aortic uptake = liver uptake) refers to possible aortitis and grade 3 (aortic uptake > liver uptake) refers to defined aortitis (19). Quantitative methods are based on analysis of SUVmax ratios between aortic wall and the right liver lobe (area containing the fewest vein/arteries concentration) or the veinous blood pool (using ICV or SCV). Simple measures of SUVmax are not recommended because frequent overlaps between patients and controls (42). To date, due to the lack of data on quantitative methods, visual method is generally preferred (19). Our results are in line as most of the practitioners choose visual method, especially grade 3 FGD-uptake, to retain the diagnosis of aortitis.

Interestingly, even though no real consensus exists on the definition of aortitis on imaging and that, except maybe for CT, interpretation of imaging is within the field of radiologists/nuclear physicians, we observed that a relatively small proportion of internists/rheumatologists used exclusively the conclusion of the imaging specialists to make the diagnosis of aortitis (16.5% for US, 2.3% for CT, 15.8% for MRI and 33.8% for [18F]-FDG-PET). It could suggest a critical analysis of imaging by internists/rheumatologists and a real interest of them to master the imaging tools. However, we cannot exclude a declaration bias leading to underestimation of these results in our population.

To the best of our knowledge, our study is the first to describe and compare the imaging method and criteria used for the diagnosis of aortitis by internists/rheumatologists, radiologists

and nuclear physicians in routine practice. Our survey, based on available literature data but also including possibility of free responses, permitted a more accurate representation of the different results among the three specialities. Moreover, the national diffusion and the large sample allowed to record data from university and general hospital limiting recruitment and selection bias.

Our study has number of limitations. First, the study design (survey) is *de facto* associated with potential declaration and selection bias. Second, the very low number of responders, particularly among radiologists, which lead to a limited interpretation and generalization of the data for this speciality. Considering official data of the French government, we estimate that approximately 5% of overall internists and 10% of overall nuclear physicians answered to our questionnaire (dataviz.drees).

CONCLUSION

Our survey of routine practice confirms heterogeneity on imaging method and criteria for the diagnosis of aortitis among internists/rheumatologists but also among imaging specialists, due to the lack of consensus in the literature. This work will continue with the collect of additional data from radiologists and further proposition of a diagnostic algorithm for the diagnosis of aortitis.

REFERENCES

1. Bossone E, Pluchinotta FR, Andreas M, Blanc P, Citro R, Limongelli G, et al. Aortitis. Vascul Pharmacol. 2016;80:1-10.

2. Fujikawa' S, Okuni M. A nationwide surveillance study of rheumatic diseases among Japanese children. Acta Paediatr Jpn. 1997;39:242-43.

3. Schmidt J, Sunesen K, Kornum JB, Duhaut P, Thomsen RW. Predictors for pathologically confirmed aortitis after resection of the ascending aorta: A 12-year Danish nationwide population-based cross-sectional study. Arthritis Res Ther. 2011;13:R87.

4. Pacini D, Leone O, Turci S, Camurri N, Giunchi F, Martinelli GN, et al. Incidence, Etiology, Histologic Findings, and Course of Thoracic Inflammatory Aortopathies. The Ann Thorac Surg. 2008;86:1518-23.

5. Rojo-Leyva F, Ratliff NB, Cosgrove DM, Hoffman GS. Study of 52 patients with idiopathic aortitis from a cohort of 1,204 surgical cases. Arthritis Rheum. 2000;43:901-7.

6. Shchetynska-Marinova T, Amendt K, Sadick M, Keese M, Sigl M. Aortitis – An Interdisciplinary Challenge. In Vivo. 2021;35:41-52.

7. Mekinian A, Djelbani S, Viry F, Fain O, Soussan M. P [Usefulness of imaging in large vessel vasculitis]. Rev Med Interne. 2016;37:245-55.

8. Hartlage GR, Palios J, Barron BJ, Stillman AE, Bossone E, Clements SD, et al. Multimodality Imaging of Aortitis. JACC Cardiovasc Imaging. 2014;7:605-19.

9. Suzuki T, Bossone E, Sawaki D, Jánosi RA, Erbel R, Eagle K, et al. Biomarkers of aortic diseases. Am Heart J. 2013;165:15-25.

10. Benhuri B, ELJack A, Kahaleh B, Chakravarti R. Mechanism and biomarkers in aortitis—a review. J Mol Med. 2020;98:11-23.

11. Bardi M, Diamantopoulos AP. EULAR recommendations for the use of imaging in large vessel vasculitis in clinical practice summary. Radiol med. 2019;124:965-72.

12. Espitia O, Agard C. [Aortitis in giant cell arteritis and its complications]. Rev Med Interne. 2013;34:412-20.

13. Chrysidis S, Duftner C, Dejaco C, Schäfer VS, Ramiro S, Carrara G, et al. Definitions and reliability assessment of elementary ultrasound lesions in giant cell arteritis: a study from the OMERACT Large Vessel Vasculitis Ultrasound Working Group. RMD Open. 2018;4:e000598.

14. Agard C, Hamidou MA, Said L, Ponge T, Connault J, Chevalet P, et al. [Screening of abdominal aortic involvement using Doppler sonography in active giant cell (temporal) arteritis at the time of diagnosis. A prospective study of 30 patients]. Rev Med Interne. 2007;28:363-70.

15. Daumas A, Rossi P, Bernard-Guervilly F, Francès Y, Berbis J, Durand JM, et al. [Clinical, laboratory, radiological features, and outcome in 26 patients with aortic involvement amongst a case series of 63 patients with giant cell arteritis]. Rev Med Interne. 2014;35:4-15.

16. de Boysson H, Aouba A. [The additional value of imaging (excluding Doppler) for the diagnosis and follow-up of giant cell arteritis]. Presse Med. 2019;48:931-40.

17. Prieto-González S, Arguis P, García-Martínez A, Espígol-Frigolé G, Tavera-Bahillo I, Butjosa M, et al. Large vessel involvement in biopsy-proven giant cell arteritis: prospective study in 40 newly diagnosed patients using CT angiography. Ann Rheum Dis. 2012;71:1170-6.

18. Hommada M, Mekinian A, Brillet PY, Abad S, Larroche C, Dhôte R, et al. Aortitis in giant cell arteritis: diagnosis with FDG PET/CT and agreement with CT angiography. Autoimmunity Rev. 2017;16:1131-7.

19. Writing group, Reviewer group, Members of EANM Cardiovascular, Members of EANM Infection & Inflammation, Members of Committees, SNMMI Cardiovascular, Members of Council, PET Interest Group, et al. FDG-PET/CT(A) imaging in large vessel vasculitis and polymyalgia rheumatica: joint procedural recommendation of the EANM, SNMMI, and the PET Interest Group (PIG), and endorsed by the ASNC. Eur J Nucl Med Mol Imaging. 2018;45:1250-69.

20. Scheel AK. Diagnosis and follow up of aortitis in the elderly. Ann Rheum Dis. 2004;63:1507-10.

21. Barra L, Kanji T, Malette J, Pagnoux C. Imaging modalities for the diagnosis and disease activity assessment of Takayasu's arteritis: A systematic review and meta-analysis. Autoimmunity Rev. 2018;17:175-87.

22. Both M, Ahmadi-Simab K, Reuter M, Dourvos O, Fritzer E, Ullrich S, et al. MRI and FDG-PET in the assessment of inflammatory aortic arch syndrome in complicated courses of giant cell arteritis. Ann Rheum Dis. 2008;67:1030-3.

23. Prieto-González S, Arguis P, Cid MC. Imaging in systemic vasculitis. Curr Opin Rheumatol. 2015;27:53-62.

24. Koenigkam-Santos M, Sharma P, Kalb B, Oshinski JN, Weyand CM, Goronzy JJ, et al. Magnetic Resonance Angiography in Extracranial Giant Cell Arteritis. J Clin Rheumatol. 2011;17:306-10.

25. Meller J, Strutz F, Siefker U, Scheel A, Sahlmann CO, Lehmann K, et al. Early diagnosis and follow-up of aortitis with [18F]FDG PET and MRI. Eur J Nucl Med Mol Imaging. 2003;30:730-6.

26. Muratore F, Pipitone N, Salvarani C, Schmidt WA. Imaging of vasculitis: State of the art. Best Pract Res Clin Rheumatol. 2016;30:688-706.

27. Stellingwerff MD, Brouwer E, Lensen KJDF, Rutgers A, Arends S, van der Geest KSM, et al. Different Scoring Methods of FDG PET/CT in Giant Cell Arteritis: Need for Standardization. Medicine. 2015;94:e1542.

28. Soussan M, Nicolas P, Schramm C, Katsahian S, Pop G, Fain O, et al. Management of Large-Vessel Vasculitis With FDG-PET: A Systematic Literature Review and Meta-Analysis. Medicine. 2015;94:e622.

29. Puppo C, Massollo M, Paparo F, Camellino D, Piccardo A, Shoushtari Zadeh Naseri M, et al. Giant Cell Arteritis: A Systematic Review of the Qualitative and Semiquantitative Methods to Assess Vasculitis with 18F-Fluorodeoxyglucose Positron Emission Tomography. BioMed Res Int. 2014;2014:1-11.

30. Martínez-Rodríguez I, Martínez-Amador N, Banzo I, Quirce R, Jiménez-Bonilla J, De Arcocha-Torres M, et al. Assessment of aortitis by semiquantitative analysis of 180-min 18F-FDG PET/CT acquisition images. Eur J Nucl Med Mol Imaging. 2014;41:2319-24.

31. Hautzel H, Sander O, Heinzel A, Schneider M, Müller HW. Assessment of Large-Vessel Involvement in Giant Cell Arteritis with ^{18} F-FDG PET: Introducing an ROC-Analysis–Based Cutoff Ratio. J Nucl Med. 2008;49:1107-13.

32. Hellmich B, Agueda A, Monti S, Buttgereit F, de Boysson H, Brouwer E, et al. 2018 Update of the EULAR recommendations for the management of large vessel vasculitis. Ann Rheum Dis. 2020;79:19-30.

33. Dejaco C, Ramiro S, Duftner C, Besson FL, Bley TA, Blockmans D, et al. EULAR recommendations for the use of imaging in large vessel vasculitis in clinical practice. Ann Rheum Dis. 2018;77:636-43.

34. Duftner C, Dejaco C, Sepriano A, Falzon L, Schmidt WA, Ramiro S. Imaging in diagnosis, outcome prediction and monitoring of large vessel vasculitis: a systematic literature review and meta-analysis informing the EULAR recommendations. RMD Open. 2018;4:e000612.

35. Yamada I, Nakagawa T, Himeno Y, Kobayashi Y, Numano F, Shibuya H. Takayasu arteritis: Diagnosis with breath-hold contrast-enhanced three-dimensional MR angiography. J Magn Reson Imaging. 2000;11:481-7.

36. de Boysson H, Aide N, Liozon E, Lambert M, Parienti JJ, Monteil J, et al. Repetitive 18F-FDG-PET/CT in patients with large-vessel giant-cell arteritis and controlled disease. Eur J Intern Med. 2017;46:66-70.

37. Prieto-González S, García-Martínez A, Tavera-Bahillo I, Hernández-Rodríguez J, Gutiérrez-Chacoff J, Alba MA, et al. Effect of Glucocorticoid Treatment on Computed Tomography Angiography Detected Large-Vessel Inflammation in Giant-Cell Arteritis. A Prospective, Longitudinal Study. Medicine. 2015;94:e486.

38. Hauenstein C, Reinhard M, Geiger J, Markl M, Hetzel A, Treszl A, et al. Effects of early corticosteroid treatment on magnetic resonance imaging and ultrasonography findings in giant cell arteritis. Rheumatology (Oxford). 2012;51:1999-2003.

39. Brkic A, Terslev L, Møller Døhn U, Torp-Pedersen S, Schmidt WA, Diamantopoulos AP. Clinical Applicability of Ultrasound in Systemic Large Vessel Vasculitides. Arthritis Rheumatol. 2019;71:1780-7.

40. Nielsen BD, Gormsen LC, Hansen IT, Keller KK, Therkildsen P, Hauge EM. Three days of high-dose glucocorticoid treatment attenuates large-vessel 18F-FDG uptake in large-

vessel giant cell arteritis but with a limited impact on diagnostic accuracy. Eur J Nucl Med Mol Imaging. 2018;45:1119-28.

41. Berthod PE, Aho-Glélé S, Ornetti P, Chevallier O, Devilliers H, Ricolfi F, et al. CT analysis of the aorta in giant-cell arteritis: a case-control study. Eur Radiol. 2018;28:3676-84.

42. Besson FL, de Boysson H, Parienti JJ, Bouvard G, Bienvenu B, Agostini D. Towards an optimal semiquantitative approach in giant cell arteritis: an 18F-FDG PET/CT case-control study. Eur J Nucl Med Mol Imaging. 2014;41:155-66.

SUPPLEMENTAL DATA

Supplemental Table 1. First exam chosen to diagnose aortitis according to type of center.....29

Supplemental Table 2. Second imaging chosen by internists/rheumatologists to diagnose aortitis after CT or [18F]-FDG-PET.....30

Appendix 1. Auto-questionnaire version « Interniste/rhumatologue ».....31

Appendix 2. Auto-questionnaire version « Radiologue » 34

Appendix 3. Auto-questionnaire version « Nucléariste ».....36

Supplemental Table 1. First exam chosen to diagnose aortitis according to type of center

	University hospital	General hospital and Private	P*
CT, n (%)	41 (62.1)	25 (37.9)	0.36
[18F]-FDG-PET, n (%)	44 (69.8)	19 (30.2)	

CT: Computed tomography ; [18F]-FDG-PET: (18F)-fluorodeoxyglucose positron emission tomography

*Chi-square test of independence

Supplemental Table 2. Second imaging chosen by internists/rheumatologists to diagnose aortitis after CT or [18F]-FDG-PET

	CT first	[18F]-FDG-PET first
US, n (%)	2 (3)	7 (10.9)
CT, n (%)	-	17 (26.6)
MRI, n (%)	6 (9.1)	7 (10.9)
[18F]-FDG-PET , n (%)	49 (74.2)	-
None, n (%)	16 (24.2)	38 (59.4)

One or more answer allowed

US: Ultrasound ; CT: Computed Tomography ; MRI: Magnetic Resonance Imaging ; [18F]-PET : [18F]-fluorodeoxyglucose positron emission tomography

Appendix 1. Auto-questionnaire version « Interniste/rhumatologue »

1. Etes-vous ?
   A- Un homme
   B- Une femme

2. Quelle est votre fonction ?
   A- PU-PH
   B- MCU-PH
   C- PH dans un hôpital universitaire
   D- PH dans un hôpital non universitaire
   E- Chef de clinique assistant
   F- Assistant dans un hôpital universitaire
   G- Assistant dans un hôpital non universitaire
   H- Praticien en libéral

3. Depuis combien de temps exercez-vous votre spécialité (années depuis la thèse d'exercice) ?
   A- < 5 ans
   B- Entre 5 et 10 ans
   C- 10 à 15 ans
   D- 15 à 20 ans
   E- > 20 ans

4. A combien, en moyenne, estimez-vous le nombre de diagnostic d'aortite que vous faites sur une année ?
   A- < 5 cas
   B- 5 à 10 cas
   C- > 10

5. Quelle est votre spécialité ?
   A- Interniste/Rhumatologue
   B- Radiologue
   C- Nucléariste

6. Dans votre pratique, quel examen prescrivez-vous en 1ère intention afin de rechercher une aortite ? (1 seule réponse possible)
   A- Echographie (ETT ou échographie abdominale).
   B- Angioscanner
   C- IRM
   D- TEP scanner
   E- Autre

7. Pourquoi choisir cet examen en particulier ? (1 ou plusieurs réponses possibles)
   A- Prix
   B- Disponibilité dans votre centre.
   C- Délai d'obtention.
   D- Non/moins irradiant

E- Rentabilité diagnostique
F- Visibilité de l'ensemble de l'aorte
G- Autre(s)

8. Dans quel délai obtenez-vous cet examen en moyenne ?
   A- < 3 jours
   B- 3 à 7 jours
   C- > 7 jours

9. Faites-vous un autre examen pour confirmer le diagnostic d'aortite ? (1 ou plusieurs réponses possibles)
   A- Oui, une échographie (ETT ou abdominale selon la localisation).
   B- Oui, un angioscanner
   C- Oui, une IRM
   D- Oui, un TEP scanner
   E- Non.

10. Dans votre pratique, parmi les éléments suivants, quel(s) élément(s) vous permet(tent) de poser le diagnostic d'aortite par échographie ? (1 ou plusieurs réponse possible)
    A- Signe du halo
    B- Anévrysme
    C- Ectasie
    D- Dissection aortique
    E- Sténose
    F- Conclusion du radiologue
    G- Autre.

11. Dans votre pratique, parmi les éléments suivants, quel(s) élément(s) vous permet(tent) de poser le diagnostic d'aortite grâce à l'angioscanner ? (1 ou plusieurs réponses possibles)
    A- Epaississement pariétal
    B- Prise de contraste de la paroi aortique
    C- Autre
    D- Conclusion du radiologue

12. En cas d'épaississement pariétal aortique à l'angioscanner, retenez-vous une valeur seuil au-delà de laquelle le diagnostic d'aortite est plausible ?
    A- Oui
    B- Non

Si A => Quel seuil choisissez-vous ? Avez-vous défini différents seuils selon la localisation de l'aortite ? Si oui, lesquels ? (réponse ouverte)

13. Dans votre pratique, parmi les éléments suivants, quel(s) élément(s) vous permet(tent) de poser le diagnostic d'aortite grâce à l'IRM ? (1 ou plusieurs seule réponse possible)
    A- Épaississement de la paroi
    B- Rehaussement de la paroi après injection de gadolinium

C- Hypersignal de la paroi en pondération T2
D- Conclusion du radiologue
E- Autre

14. En cas d'épaississement pariétal aortique à l'IRM, retenez-vous une valeur seuil au-delà de laquelle le diagnostic d'aortite est plausible ?
    A- Oui
    B- Non

Si A => Quel seuil choisissez-vous ? Avez-vous défini différents seuils selon la localisation de l'aortite ? Si oui, lesquels ? (réponse ouverte)

15. Dans votre pratique, parmi les éléments suivants, quel(s) élément(s) vous permet(tent) de poser le diagnostic d'aortite grâce au TEP scanner ? (1 ou plusieurs réponse possible)
    A- De façon qualitative, devant une hyperfixation aortique supérieure ou égale à la fixation hépatique (grade 2 ou 3)
    B- De façon qualitative, devant une hyperfixation aortique strictement supérieure à la fixation hépatique (grade 3)
    C- De façon semi-quantitative, avec une SUV maximale de l'aorte supérieure à une valeur seuil.
    D- De façon semi-quantitative, avec un ratio de SUV maximale (aorte/ foie) supérieure à une valeur seuil.
    E- De façon semi-quantitative, avec un ratio de SUV maximale (aorte/ veine cave supérieure) supérieure à une valeur seuil.
    F- De façon semi-quantitative, avec un ratio de SUV maximale (aorte/ veine cave inférieure) supérieure à une valeur seuil.
    G- Conclusion du nucléariste
    H- Autre

Appendix 2. Auto-questionnaire version « Radiologue »

1. Etes-vous ?
   A- Un homme
   B- Une femme

2. Quelle est votre fonction ?
   A- PU-PH
   B- MCU-PH
   C- PH dans un hôpital universitaire
   D- PH dans un hôpital non universitaire
   E- Chef de clinique assistant
   F- Assistant dans un hôpital universitaire
   G- Assistant dans un hôpital non universitaire
   H- Praticien en libéral

3. Depuis combien de temps exercez-vous votre spécialité (années depuis la thèse d'exercice) ?
   A- < 5 ans
   B- Entre 5 et 10 ans
   C- 10 à 15 ans
   D- 15 à 20 ans
   E- > 20 ans

4. A combien, en moyenne, estimez-vous le nombre de diagnostic d'aortite que vous faites sur une année ?
   A- < 5 cas
   B- 5 à 10 cas
   C- > 10

5. Quelle est votre spécialité ?
   A- Interniste
   B- Radiologue
   C- Nucléariste

6. Dans votre pratique, parmi les éléments suivants, quel(s) élément(s) vous permet(tent) de poser le diagnostic d'aortite par échographie ? (1 ou plusieurs réponse possible)
   A- Signe du halo
   B- Anévrysme
   C- Ectasie
   D- Dissection aortique
   E- Sténose
   F- Autre.

7. Dans votre pratique, parmi les éléments suivants, quel(s) élément(s) vous permet(tent) de poser le diagnostic d'aortite grâce à l'angioscanner ? (1 ou plusieurs réponses possibles)
   A- Epaississement pariétal
   B- Prise de contraste de la paroi aortique

C- Autre

8. En cas d'épaississement pariétal aortique à l'angioscanner, retenez-vous une valeur seuil au-delà de laquelle le diagnostic d'aortite est plausible ?
   A- Oui
   B- Non

Si A => Quel seuil choisissez-vous ? Avez-vous défini différents seuils selon la localisation de l'aortite ? Si oui, lesquels ? (réponse ouverte)

9. Dans votre pratique, parmi les éléments suivants, quel(s) élément(s) vous permet(tent) de poser le diagnostic d'aortite grâce à l'IRM ? (1 ou plusieurs seule réponse possible)
   F- Épaississement de la paroi
   G- Rehaussement de la paroi après injection de gadolinium
   H- Hypersignal de la paroi en pondération T2
   I- Autre

10. En cas d'épaississement pariétal aortique à l'IRM, retenez-vous une valeur seuil au-delà de laquelle le diagnostic d'aortite est plausible ?
   A- Oui
   B- Non

Si A => Quel seuil choisissez-vous ? Avez-vous défini différents seuils selon la localisation de l'aortite ? Si oui, lesquels ? (réponse ouverte)

Appendix 3. Auto-questionnaire version « Nucléariste »

1. Etes-vous ?
   C- Un homme
   D- Une femme

2. Quelle est votre fonction ?
   I- PU-PH
   J- MCU-PH
   K- PH dans un hôpital universitaire
   L- PH dans un hôpital non universitaire
   M- Chef de clinique assistant
   N- Assistant dans un hôpital universitaire
   O- Assistant dans un hôpital non universitaire
   P- Praticien en libéral

3. Depuis combien de temps exercez-vous votre spécialité (années depuis la thèse d'exercice) ?
   F- < 5 ans
   G- Entre 5 et 10 ans
   H- 10 à 15 ans
   I- 15 à 20 ans
   J- > 20 ans

4. A combien, en moyenne, estimez-vous le nombre de diagnostic d'aortite que vous faites sur une année ?
   D- < 5 cas
   E- 5 à 10 cas
   F- > 10

5. Quelle est votre spécialité ?
   D- Interniste
   E- Radiologue
   F- Médecin Nucléaire

11. Dans votre pratique, parmi les éléments suivants, quel(s) élément(s) vous permet(tent) de poser le diagnostic d'aortite grâce au TEP-TDM au 18FDG ? (1 ou plusieurs réponse possible)
    I- De façon qualitative, devant une hyperfixation aortique supérieure ou égale à la fixation hépatique (grade 2 ou 3)
    J- De façon qualitative, devant une hyperfixation aortique strictement supérieure à la fixation hépatique (grade 3)
    K- De façon semi-quantitative, avec une SUV maximale de l'aorte supérieure à une valeur seuil.
    L- De façon semi-quantitative, ratio de SUV maximale (aorte/ foie) supérieure à une valeur seuil.

M- De façon semi-quantitative, ratio de SUV maximale (aorte/ veine cave supérieure) supérieure à une valeur seuil.
N- De façon semi-quantitative, ratio de SUV maximale (aorte/ veine cave inférieur) supérieure à une valeur seuil.
O- Autre

12. Avez-vous défini un(des) seuil(s) de SUV maximale ou de ratio de SUV maximale pour déterminer la présence d'une aortite ?
    A- Oui
    B- Non

Si réponse A : ouvre une fenêtre avec la question : Quelle(s) méthode(s) de calcul utilisez-vous ? Quel seuil détermine une aortite ? (réponse ouverte)

SERMENT D'HIPPOCRATE

En présence des Maîtres de cette école, de mes chers condisciples et devant l'effigie d'Hippocrate, je promets et je jure d'être fidèle aux lois de l'honneur et de la probité dans l'exercice de la médecine. Je donnerai mes soins gratuits à l'indigent et n'exigerai jamais un salaire au-dessus de mon travail. Admis dans l'intérieur des maisons mes yeux ne verront pas ce qui s'y passe ; ma langue taira les secrets qui me seront confiés, et mon état ne servira pas à corrompre les mœurs ni à favoriser le crime. Respectueux et reconnaissant envers mes Maîtres, je rendrai à leurs enfants l'instruction que j'ai reçue de leurs pères.

Que les hommes m'accordent leur estime si je suis fidèle à mes promesses ! Que je sois couvert d'opprobre et méprisé de mes confrères si j'y manque !

RESUME

Les aortites sont une cause fréquente de consultation en médecine interne et en rhumatologie. Les symptômes ne sont pas spécifiques et jusqu'à présent il n'existe pas de consensus quant aux critères diagnostics par imagerie des aortites. L'objectif de cette étude est de recenser les méthodes d'imagerie et les critères diagnostics des internistes, rhumatologues, radiologues et médecins nucléaires de France.

Un auto-questionnaire (via la plateforme Google Form®) a été transmis par mail aux différents spécialistes de France. Le sexe, le statut professionnel, le lieu d'exercice, la spécialité, la durée de pratique depuis la thèse ainsi que le nombre moyen de diagnostic d'aortite par an ont été recensé pour tous les participants. Des questions spécifiques concernant le diagnostic par imagerie ont été attribuées à chaque spécialité.

Au total, 239 réponses furent collectées : 133 d'internistes/rhumatologues, 10 de radiologues et 96 de médecins nucléaires. Le premier examen utilisé par les internistes et rhumatologues pour le diagnostic est le scanner. Le signe du « halo » est le principal critère diagnostic à l'échographie. Pour le scanner et l'IRM, l'épaississement de la paroi aortique est le critère le plus utilisé avec un seuil, respectivement, de 3 mm [2.5-5] et 3 mm [2.4-4]. Concernant la Tomographie par émission de positons au [18F]-fluorodésoxyglucose, une interprétation visuelle est majoritairement utilisée, définie par une hyperfixation aortique du [18F]-fluorodésoxyglucose supérieure ou égale à l'hyperfixation du foie.

Nos résultats reflètent l'absence de consensus dans le diagnostic par imagerie des aortites parmi les cliniciens, mais aussi les radiologistes et les médecins nucléaires. Une homogénéisation des critères diagnostiques est nécessaire.

Mots clés : Aortite ; Imagerie ; Diagnostic