Université de Poitiers
Faculté de Médecine et Pharmacie

ANNEE 2022

THESE
POUR LE DIPLOME D'ETAT
DE DOCTEUR EN MEDECINE
(décret du 25 novembre 2016)

Présentée et soutenue publiquement
le 21 Septembre 2022 à Poitiers
par Estelle Ben Brahim née le 27/01/1993

Titre
Fractures en compression de la charnière thoracolombaire chez l'adulte de moins de 50 ans traitées par cyphoplastie : étude radiologique dans une série de 54 cas

COMPOSITION DU JURY

Président : Monsieur le Professeur Pierre Pries

Membres :
- Monsieur de Professeur Antoine Hamel
- Madame le Docteur Cécile Swennen
- Monsieur le Docteur Simon Teyssédou
- Monsieur le Docteur Tanguy Vendeuvre
- Monsieur le Docteur Nicolas Pointet

Directeur de thèse : Monsieur le Docteur Abdollah Yassine Moufid

Université de Poitiers
Faculté de Médecine et Pharmacie

ANNEE 2022

THESE
POUR LE DIPLOME D'ETAT
DE DOCTEUR EN MEDECINE
(décret du 25 novembre 2016)

Présentée et soutenue publiquement
le 21 Septembre 2022 à Poitiers
par Estelle Ben Brahim née le 27/01/1993

Titre

Fractures en compression de la charnière thoracolombaire chez l'adulte de moins de 50 ans traitées par cyphoplastie : étude radiologique dans une série de 54 cas

COMPOSITION DU JURY

Président : Monsieur le Professeur Pierre Pries

Membres :
- Monsieur de Professeur Antoine Hamel
- Monsieur le Docteur Simon Teyssédou
- Monsieur le Docteur Tanguy Vendeuvre
- Madame le Docteur Cécile Swennen
- Monsieur le Docteur Nicolas Pointet

Directeur de thèse : Monsieur le Docteur Abdollah Yassine Moufid

UNIVERSITE DE POITIERS

Faculté de Médecine et de Pharmacie

Le Doyen,

Année universitaire 2021 - 2022

LISTE DES ENSEIGNANTS DE MEDECINE

Professeurs des Universités-Praticiens Hospitaliers

- BOULETI Claire, cardiologie
- BOURMEYSTER Nicolas, biologie cellulaire
- BRIDOUX Frank, néphrologie
- BURUCOA Christophe, bactériologie-virologie
- CHEZE-LE REST Catherine, biophysique et médecine nucléaire
- CHRISTIAENS Luc, cardiologie
- CORBI Pierre, chirurgie thoracique et cardio-vasculaire
- COUDROY Rémi, médecine intensive-réanimation
- DAHYOT-FIZELIER Claire, anesthésiologie-réanimation et médecine péri-opératoire
- DEBAENE Bertrand, anesthésiologie-réanimation et médecine péri-opératoire
- DEBIAIS Françoise, rhumatologie
- DROUOT Xavier, physiologie
- DUFOUR Xavier, Oto-Rhino-Laryngologie
- FAURE Jean-Pierre, anatomie
- FRASCA Denis, anesthésiologie-réanimation
- FRITEL Xavier, gynécologie-obstétrique
- GERVAIS Elisabeth, rhumatologie
- GICQUEL Ludovic, pédopsychiatrie
- GILBERT Brigitte, génétique
- GOMBERT Jean-Marc, immunologie
- GOUJON Jean-Michel, anatomie et cytologie pathologiques
- GUILLEVIN Rémy, radiologie et imagerie médicale
- HAUET Thierry, biochimie et biologie moléculaire
- INGRAND Pierre, biostatistiques, informatique médicale
- ISAMBERT Nicolas, cancérologie
- JAAFARI Nematollah, psychiatrie d'adultes
- JABER Mohamed, cytologie et histologie
- JAYLE Christophe, chirurgie thoracique t cardio-vasculaire
- KARAYAN-TAPON Lucie, cancérologie
- KEMOUN Gilles, médecine physique et de réadaptation **(en disponibilité)**
- KRAIMPS Jean-Louis, chirurgie viscérale et digestive **(retraite au 01/01/2022)**
- LECLERE Franck, chirurgie plastique, reconstructrice
- LECRON Jean-Claude, biochimie et biologie moléculaire
- LELEU Xavier, hématologie
- LEVEQUE Nicolas, bactériologie-virologie
- LEVEZIEL Nicolas, ophtalmologie
- MACCHI Laurent, hématologie
- MCHEIK Jiad, chirurgie infantile
- MEURICE Jean-Claude, pneumologie
- MIGEOT Virginie, santé publique
- MILLOT Frédéric, pédiatrie, oncologie pédiatrique
- MIMOZ Olivier, médecine d'urgence
- NEAU Jean-Philippe, neurologie
- ORIOT Denis, pédiatrie
- PACCALIN Marc, gériatrie
- PERAULT-POCHAT Marie-Christine, pharmacologie clinique
- PERDRISOT Rémy, biophysique et médecine nucléaire
- PRIES Pierre, chirurgie orthopédique et traumatologique
- RAMMAERT-PALTRIE Blandine, maladies infectieuses
- RICHER Jean-Pierre, anatomie
- RIGOARD Philippe, neurochirurgie
- ROBLOT France, maladies infectieuses, maladies tropicales
- ROBLOT Pascal, médecine interne
- SAULNIER Pierre-Jean, thérapeutique
- SCHNEIDER Fabrice, chirurgie vasculaire
- SILVAIN Christine, hépato-gastro- entérologie
- TASU Jean-Pierre, radiologie et imagerie médicale
- THIERRY Antoine, néphrologie
- THILLE Arnaud, médecine intensive-réanimation
- TOUGERON David, gastro-entérologie
- WAGER Michel, neurochirurgie
- XAVIER Jean, pédopsychiatrie

Maîtres de Conférences des Universités-Praticiens Hospitaliers

- ALBOUY Marion, santé publique
- ALLAIN Géraldine, chirurgie thoracique et cardio-vasculaire
- BEN-BRIK Eric, médecine du travail **(en détachement)**
- BILAN Frédéric, génétique
- BOISSON Matthieu, anesthésiologie-réanimation et médecine péri-opératoire
- CAYSSIALS Emilie, hématologie
- CREMNITER Julie, bactériologie-virologie
- DIAZ Véronique, physiologie
- FROUIN Eric, anatomie et cytologie pathologiques
- GACHON Bertrand, gynécologie-obstétrique
- GARCIA Magali, bactériologie-virologie
- GUENEZAN Jérémy, médecine d'urgence
- JAVAUGUE Vincent, néphrologie **(en mission 1an a/c du 12/07/2021)**
- JUTANT Etienne-Marie, pneumologie
- KERFORNE Thomas, anesthésiologie-réanimation et médecine péri-opératoire
- LAFAY-CHEBASSIER Claire, pharmacologie clinique
- LIUU Evelyne, gériatrie
- MARTIN Mickaël, médecine interne
- PALAZZO Paola, neurologie (**en dispo 3 ans à/c du 01/07/2020**)
- PERRAUD Estelle, parasitologie et mycologie
- PICHON Maxime, bactériologie-virologie
- SAPANET Michel, médecine légale
- THUILLIER Raphaël, biochimie et biologie moléculaire

Professeur des universités

- PELLERIN Luc, biochimie et biologie moléculaire

Professeur des universités de médecine générale

- BINDER Philippe

Professeur associé des universités des disciplines médicales

- FRAT Jean-Pierre, médecine intensive-réanimation

Maître de Conférences associé des universités des disciplines médicales

- HARIKA-GERMANEAU Ghina, psychiatrie d'adultes

Professeurs associés de médecine générale

- ARCHAMBAULT Pierrick
- BIRAULT François
- FRECHE Bernard
- MIGNOT Stéphanie
- PARTHENAY Pascal
- VALETTE Thierry

Maîtres de Conférences associés de médecine générale

- AUDIER Pascal
- BRABANT Yann
- JEDAT Vincent

Enseignant d'Anglais

- DEBAIL Didier, professeur certifié

Professeurs émérites

- GIL Roger, neurologie (08/2023)
- GUILHOT-GAUDEFFROY François, hématologie et transfusion (08/2023)
- HERPIN Daniel, cardiologie (08/2023)
- MARECHAUD Richard, médecine interne (24/11/2023)
- RICCO Jean-Baptiste, chirurgie vasculaire (08/2022)
- ROBERT René, médecine intensive-réanimation (30/11/2024)
- SENON Jean-Louis, psychiatrie d'adultes (08/2023)
- TOUCHARD Guy, néphrologie (08/2023)

Professeurs et Maîtres de Conférences honoraires

- AGIUS Gérard, bactériologie-virologie
- ALCALAY Michel, rhumatologie
- ALLAL Joseph, thérapeutique (ex-émérite)
- ARIES Jacques, anesthésiologie-réanimation
- BABIN Michèle, anatomie et cytologie pathologiques
- BABIN Philippe, anatomie et cytologie pathologiques
- BARBIER Jacques, chirurgie générale (ex-émérite)
- BARRIERE Michel, biochimie et biologie moléculaire
- BECQ-GIRAUDON Bertrand, maladies infectieuses, maladies tropicales (ex-émérite)
- BEGON François, biophysique, médecine nucléaire
- BOINOTCatherine, hématologie – transfusion
- BONTOUX Daniel, rhumatologie (ex-émérite)
- BURIN Pierre, histologie
- CARRETIER Michel, chirurgie viscérale et digestive (ex-émérite)
- CASTEL Olivier, bactériologie-virologie ; hygiène
- CASTETS Monique, bactériologie -virologie – hygiène
- CAVELLIER Jean-François, biophysique et médecine nucléaire
- CHANSIGAUD Jean-Pierre, biologie du développement et de la reproduction
- CLARAC Jean-Pierre, chirurgie orthopédique
- DABAN Alain, cancérologie radiothérapie (ex-émérite)
- DAGREGORIO Guy, chirurgie plastique et reconstructrice
- DESMAREST Marie-Cécile, hématologie
- DEMANGE Jean, cardiologie et maladies vasculaires
- DORE Bertrand, urologie (ex-émérite)
- EUGENE Michel, physiologie (ex-émérite)
- FAUCHERE Jean-Louis, bactériologie-virologie (ex-émérite)
- FONTANEL Jean-Pierre, Oto-Rhino Laryngologie (ex-émérite)
- GOMES DA CUNHA José, médecine générale (ex-émérite)
- GRIGNON Bernadette, bactériologie
- GUILLARD Olivier, biochimie et biologie moléculaire
- GUILLET Gérard, dermatologie
- JACQUEMIN Jean-Louis, parasitologie et mycologie médicale
- KAMINA Pierre, anatomie (ex-émérite)
- KITZIS Alain, biologie cellulaire (ex-émérite)
- KLOSSEK Jean-Michel, Oto-Rhino-Laryngologie
- LAPIERRE Françoise, neurochirurgie (ex-émérite)
- LARSEN Christian-Jacques, biochimie et biologie moléculaire
- LEVARD Guillaume, chirurgie infantile
- LEVILLAIN Pierre, anatomie et cytologie pathologiques
- MAIN de BOISSIERE Alain, pédiatrie
- MARCELLI Daniel, pédopsychiatrie (ex-émérite)
- MARILLAUD Albert, physiologie
- MAUCO Gérard, biochimie et biologie moléculaire (ex-émérite)
- MENU Paul, chirurgie thoracique et cardio-vasculaire (ex-émérite)
- MORICHAU-BEAUCHANT Michel, hépato-gastro-entérologie
- MORIN Michel, radiologie, imagerie médicale
- PAQUEREAU Joël, physiologie
- POINTREAU Philippe, biochimie
- POURRAT Olivier, médecine interne (ex-émérite)
- REISS Daniel, biochimie
- RIDEAU Yves, anatomie
- RODIER Marie-Hélène, parasitologie et mycologie
- SULTAN Yvette, hématologie et transfusion
- TALLINEAU Claude, biochimie et biologie moléculaire
- TANZER Joseph, hématologie et transfusion (ex-émérite)
- TOURANI Jean-Marc, cancérologie
- VANDERMARCQ Guy, radiologie et imagerie médicale

REMERCIEMENTS

A Monsieur le Professeur Pries,

Merci d'avoir accepté de présider ce jury et juger ce travail. Cela a toujours été un plaisir de pouvoir échanger avec vous sur la chirurgie, son histoire et votre expérience. Votre accessibilité et bienveillance envers les patients et votre équipe sont un exemple à suivre.

Monsieur le Docteur Moufid,

Merci d'avoir dirigé ce travail et surtout pour ton soutien tout le long de mon internat, même quand c'était difficile. Tes sages conseils m'ont permis de grandir, personnellement et professionnellement.

Aux membres du jury, merci d'avoir accepté de juger mon travail,

Monsieur le Professeur Hamel,

Merci de m'avoir, avec les Docteurs Mayrargue, Chalopin et Decante, accueillie dans votre service. J'ai pu y confirmer l'importance d'avoir des connaissances de qualité, d'être rigoureuse et attentive aux patients.

A Madame le Docteur Swennen,

Merci de partager depuis plusieurs années ton dévouement, ta motivation et ton savoir autant théorique que technique pour enrichir la formation orthopédique pictavienne.

A Monsieur le Docteur Teyssédou,

Merci pour le compagnonnage et la bienveillance dont tu as fait preuve depuis mon premier semestre. Et surtout, merci de toujours veiller à mettre the best ambiance of the world au bloc opératoire, sans jamais ni perde la maitrise des interventions, ni ton calme. Joyeux Noël !

A Monsieur le Docteur Vendeuvre,

Merci de m'avoir fait découvrir le monde de la recherche et de l'innovation en chirurgie, enrichissant ainsi grandement ma formation. J'ai hâte poursuivre sur cette voie dans ton équipe.

A Monsieur le Docteur Pointet,

Merci pour ta gentillesse, ton optimisme et dynamisme comme co-interne puis Chef, de Poitiers à Niort. Je te souhaite toute la réussite, en chanson bien sûr, pour la suite de ta carrière comme dans la vie !

A ma famille,

Maman et Papa merci pour votre confiance et votre aide sans faille toutes ces années. J'espère être digne de l'esprit de partage, la tolérance, et la passion au travail dont vous avez toujours fait preuve.
Mamie, merci pour ta présence, ta gentillesse, ton soutien depuis mon enfance.
Mes sœurs Sabine et Carole, merci pour les rires, les délires, les échanges et vos encouragements également.

A mes amies de longue date,

Manon, Élisa, Constance, Charlotte, Julie, c'est toujours un plaisir de passer du temps avec vous toutes, comme si on venait de quitter Nantes, même si les années ont filé depuis. J'espère faire avec vous encore pleins de brunchs, de balades à vélo de « quelques » kilomètres dans les marais salants, de journées plage/kayak/noyade à Loix, de sorties lyonnaises et soirées toulousaines.

A mes amis pictaviens,

Agate, Agathe, Hajar, Pauline, Nadia, Mélanie, Tania, Jeanne, Rose, Thibault et Benoît merci d'être là au quotidien (depuis notre grande coloc' du premier semestre pour beaucoup d'entre vous). Ensemble on aura bien rit, mangé, dansé, voyagé et travaillé aussi ! Même si certains ont déjà quitté notre petite ville d'adoption, j'aurai toujours hâte de vous retrouver pour continuer d'avancer ensemble.

A mes amies d'interCHU,

Émilie et Coralie, quelle belle rencontre surprise pendant le couvre-feu nantais ! J'espère qu'on rigolera et conspirera encore longtemps, en France ou en voyage. Méritantes comme vous êtes je vous souhaite bon vent pour la suite de vos aventures !

Aux chirurgiens croisés au tout long de mon internat,

Depuis Poitiers (Pierre, Jean-Baptiste, François, Paul, Guillaume, Adrien, Charles, Peltos, Alex, Chris, Juliette, Chloé, Benjamin, Khaled, Victor) à Niort (Dr. Lombard et Dr. Mérienne) en passant par La Rochelle (Mathieu, Dr. Dos Remedios, Dr Nebout, Dr Sam-Wing) et Angoulême (Dr. Bahuet, Dr. Muller, Dr. Le Bris et Dr. Mahieu), merci pour tous vos enseignements et votre bienveillance.

A tous mes co-internes,

Merci pour l'esprit d'équipe, le compagnonnage et surtout la bonne ambiance !

A toute les équipes du 4B, 4D, des blocs de Rachis, d'Orthopédie et d'Urgence,

Merci pour votre gentillesse, bonne humeur et patience.

Merci **aux auteurs**, **aux éditeurs**, et a **Sci-Hub** pour rendre le savoir gratuitement accessible à tous.

« Il existe un dicton péjoratif à propos des chirurgiens « Parfois en tort, jamais dans le doute. » Mais pour moi, c'est leur force. Chaque jour ils sont confrontés à l'incertitude. Les informations sont erronées, la science est ambiguë, leurs connaissances et habilités ne sont jamais parfaites. Même pour la plus simple des interventions, il n'est jamais garanti que le patient s'en trouvera amélioré, voir vivant. Aide-opératoire pour la première fois, je me suis demandé comment le chirurgien savait qu'il aiderait le patient, que toutes les étapes se dérouleraient sans encombre, que les organes ne seraient pas lésés. Bien sûr, il ne pouvait pas le savoir. Pourtant il incisa. »

Dr. Atul GAWANDE, *« Complications » ed. PICADOR,* 2002

TABLE DES MATIERES

I-INTRODUCTION 13

II-DÉFINITIONS ET RAPPELS UTILES 15

A- ANATOMIE ET BIOMECANIQUE RACHIDIENNE 15
1- Anatomie descriptive et fonctionnelle du rachis, comportement mécanique 15
2- Particularités de la charnière thoracolombaire 18

B- FRACTURES EN COMPRESSION DE LA CHARNIERE THORACOLOMBAIRE 23
1- Mécanismes lésionnels et classifications 23
2- Épidémiologie 30
3- Diagnostic clinique et paraclinique 32
4- Équilibre sagittal : pronostic à moyen et long terme 36

C- LES TECHNIQUES D'EXPANSION VERTEBRALE 39
1- Vertébroplastie 39
2- Cyphoplastie par ballonnets : kyphoplastie 41
a) Indications et contre-indications 41
b) Potentiel de réduction : revue de la littérature 41
c) Technique chirurgicale 43
d) Complications 46
3- Cyphoplastie par stents : VBS et SpineJack 47
4- Autres dispositifs 48

III-ETUDE RADIOLOGIQUE DE LA REDUCTION DANS LE TEMPS DES FRACTURES DU SUJET DE MOINS DE 50 ANS AU CHU DEPUIS 2016 49

A- INTRODUCTION 49

B - MATERIELS & METHODES 51
1- Sélection des patients 51
2- Modalités de prise en charge thérapeutique 52
3- Acquisition des données – seuil de correction attendu 53
4- Analyse statistique 55

C- RESULTATS 57
1- Description de la population étudiée 57
2- Réduction des fractures par cyphoplastie à ballonnets 58
3- Évolution de la réduction obtenue au cours du suivi 61
4- Facteurs corrélés à la réussite de l'intervention 62
5- Complications 62

D- DISCUSSION 63
1- Résumé des résultats et commentaires 63
a) Résultats principaux 63
b) Interprétation 63
2- Apports et limites de l'étude 65
3- Prise en charge chirurgicale : pistes de réflexion 66

E- CONCLUSION 67

IV-CONCLUSION GÉNÉRALE 69

V- REFERENCES BIBLIOGRAPHIQUES 71

LISTE DES ABREVIATIONS

AO : Association pour l'étude de l'Ostéosynthèse
ART : Angulation régionale traumatique
AVP : Accident de la voie publique
CR : Cyphose régionale
CV : cyphose vertébrale
IB : Index de Beck
IMC : Indice de Masse Corporelle
LSTV : « Lumbosacral transitional vertebra », vertèbre transitionnelle lombo-sacrée
LVCA : Ligament vertébral commun antérieur
LVCP : Ligament vertébral commun postérieur
PMMA : Polyméthacrylate de méthyle
SNCS : Système nerveux central spinal
TLTV : « Thoracolumbar transitional vertebra », vertèbre transitionnelle thoraco-lombaire.
UVF : Unité Fonctionnelle Vertébrale
VBS: Vertebral Body Stenting

I-INTRODUCTION

Les fractures vertébrales représentent un défi complexe diagnostic et thérapeutique.

Elles correspondent à 2 grandes entités nosologiques : les fractures sur os sain dues à des traumatismes d'importante cinétique et les fractures sur os structurellement pathologique pouvant survenir spontanément ou pour des accidents minimes. Les fractures sur os pathologique regroupent principalement les étiologies néoplasiques primitives et secondaires, les infections, les pathologies constitutionnelles osseuses et enfin les pathologies acquises comme l'ostéoporose. Chacune de ces dernières situations amène à des tableaux cliniques et des traitements spécifiques qui ne seront pas abordés ici.

Les fractures vertébrales intéressant un os sain sont relativement peu fréquentes par rapport aux autres localisations fracturaires[1]. Elles concerneraient cependant 10% des patients traumatisés hospitalisés en Europe [2]. Leur incidence est étudiée depuis les années 1980[3]. Elle serait comprise entre 10,5 et 89 cas pour 100 000 individus chaque année, soit au minimum 700 000 patients concernés mondialement et en augmentation [1,4–8]. En France en 2016 cela représentait plus de 10 000 cas annuels [9].

Ces fractures peuvent toucher tous les secteurs du rachis, de l'atlas (C1) au coccyx, de manière isolée ou combinée. Cela par différents mécanismes lésionnels et avec différents stades de gravité. La localisation des fractures est importante dans l'algorithme décisionnel de prise en charge des patients puisque chaque région anatomique possède ses spécificités. Celles-ci peuvent modifier la balance bénéfice-risque des traitements.

Trois mécanismes lésionnels purs sont habituellement identifiés, de gravité croissante : la compression, la distraction, la rotation. Chacun de ces mécanismes peut être responsable d'une fracture isolée ou non, mais également d'atteintes disco-ligamentaires associées.

La sévérité d'une fracture vertébrale est établie par la présence et l'importance d'une déformation traumatique initiale ou potentielle et les lésions disco-ligamentaires, associées à des symptômes neurologiques. L'évaluation du pronostic clinique repose notamment sur l'analyse du risque d'instabilité fracturaire primaire (osseuse et disco-ligamentaire) et secondaire (disco-ligamentaire). Elle peut être définie par la présence d'une mobilité rachidienne anormale délétère. L'instabilité peut en effet être responsable immédiatement ou secondairement de lésions nerveuses.

Les atteintes neurologiques par fracture rachidienne sont diverses (médullaires ou radiculaires) transitoires ou définitives. Elles s'expliquent par les contorsions appliquées aux structures nerveuses lors du traumatisme lui-même (étirement, cisaillement, etc.) ou par leur compression directe. Différentes lésions primaires peuvent être observées (contusion, hématome, section, ischémie, etc.). Ainsi la sémiologie s'y rapportant est riche, de sévérité variable et de pronostic souvent incertain.

La prise en charge des patients traumatisés rachidiens est à la croisée de plusieurs spécialités médicales (médecins urgentistes, rhumatologues, gériatres, radiologues, rééducateurs, réanimateurs, anesthésistes, etc.) et chirurgicales (neurochirurgiens et

orthopédistes). Les progrès concernant leur diagnostic et traitements spécifiques ont petit à petit mené à l'émergence de services hospitaliers et filières de soins spécialisées.

Concernant les fractures sur os non pathologique, 3 familles de traitement peuvent être employées : le traitement fonctionnel (antalgie seule), orthopédique (contention associée), et chirurgical. L'arsenal des techniques chirurgicales est complet et varié. Il comporte notamment les expansions vertébrales qui consistent en une réduction ostéosynthèse intra-corporéale par différents implants. La cyphoplastie par ballonnets en est un exemple connu [10–12]. Elle est utilisée depuis de nombreuses années au CHU de Poitiers[13]. Cependant aucun consensus de traitement n'est encore établi sur la prise en charge chirurgicale à privilégier.

Ce travail portera sur l'étude de fractures sur os sain, par mécanisme de compression, localisées à la charnière thoracolombaire et traitées par cyphoplastie. Des rappels généraux permettant de situer la problématique de l'étude réalisée seront d'abord présentés. Les objectifs de notre recherche seront ensuite énoncés, avant d'expliquer la méthodologie utilisée. Les résultats obtenus seront détaillés et discutés afin de conclure.

II-DÉFINITIONS ET RAPPELS UTILES

A- ANATOMIE ET BIOMECANIQUE RACHIDIENNE

1- Anatomie descriptive et fonctionnelle du rachis, comportement mécanique

Le rachis, ou colonne vertébrale désigne l'ensemble des vertèbres, et structures disco-ligamentaires associées. Il fait partie avec le crâne et la cage thoracique du squelette axial auquel appendent les quatre membres. On compte généralement 7 vertèbres cervicales, 12 dorsales, 5 lombaires, 5 sacrées et 4 à 6 coccygiennes[14]. Soit 4 charnières anatomiquement reconnaissables : occipito-cervicale, cervicothoracique, thoracolombaire et lombosacrée.

Chaque vertèbre est constituée, avec des variations morphologiques régionales et individuelles, d'un corps vertébral relié à un arc postérieur (**figure 1**). Ce dernier comporte de part et d'autre les processus articulaires postérieurs, joints au corps vertébral par les pédicules. En arrière de ces articulations se trouvent les lames formant le sommet de l'arc postérieur, où se fixe le processus épineux. Les processus transverses s'accolent latéralement à l'arc postérieur à la hauteur des massifs articulaires.

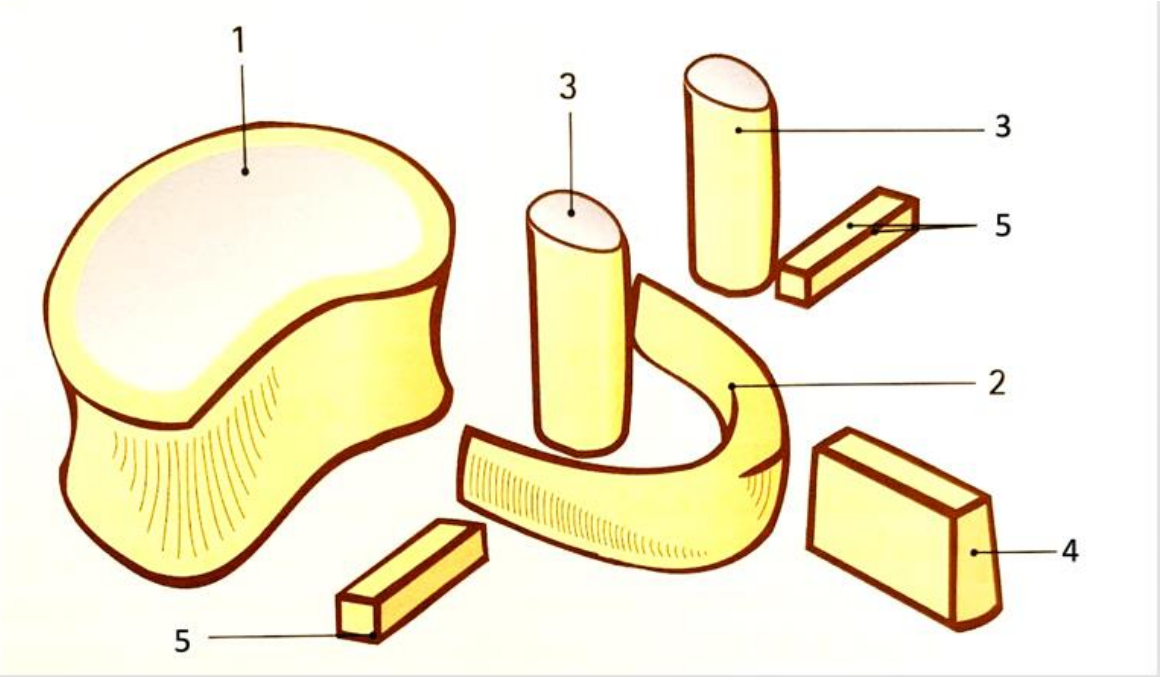

Figure 1 *: Éléments anatomiques osseux composant une vertèbre type d'après A. I. Kapandji « Anatomie fonctionnelle 3 : tête et rachis » 7e édition.*

1 *: Corps vertébral*
2 *: Arc postérieur*
3 *: Processus articulaires postérieurs*
4 *: Processus épineux*
5 *: Processus transverses*

Les vertèbres s'organisent en superposition cranio-caudale par l'intermédiaire d'articulations synoviales ou non[15]. Les corps vertébraux s'articulent avec les disques par des amphiarthroses, les arcs postérieurs sont liés entre eux par les ligaments jaunes (syndesmoses). Les massifs articulaires postérieurs forment des articulations zygapophysaires de type arthrodie, renforcées par des ligaments capsulaires. Les ligaments vertébraux communs antérieur (LVCA) et postérieur (LVCP) cheminent le long des corps vertébraux, constituant des symphyses. A l'arrière, les processus épineux sont stabilisés par des ligaments interépineux et couverts par un ligament supraépineux. Les apophyses transverses sont liées entre elles par les ligaments intertransversaires. Toutes ces structures disco-ligamentaires constituent le segment mobile rachidien de Junghanns, permettant la souplesse du rachis.

Cette organisation verticale constitue 3 colonnes anatomiques : antérieure (corps vertébraux) et latérales (massifs articulaires postérieurs) [16].

L'espace intérieur à ces colonnes est appelé canal rachidien, tantôt osseux, tantôt ligamentaire. Il contient la moelle spinale de C1 à L2 et ses méninges (jusqu'en S2), puis les racines de la queue de cheval et le filum terminal jusqu'au coccyx.

Le rachis a 3 fonctions : celle de protection du système nerveux central spinal (SNCS), de mobilité et de stabilité.

L'évolution phylogénique de l'Homo sapiens bipède, explique la présence des courbures rachidiennes physiologiques telles que nous les connaissons (lordose cervicale, cyphose thoracique et lordose lombaire)[17]. En effet, contrairement aux grands singes, bipèdes non exclusifs, en cyphose thoracolombaire, la station érigée de l'humain nécessite la présence d'une lordose lombaire et d'une colonne centrée sous la boite crânienne pour maintenir un regard horizontal[17]. Lordoses et cyphose prennent leur forme définitive vers l'âge de 10 ans, bien que l'ossification vertébrale ne soit pas terminée. Ces 3 courbures sagittales permettent une résistance à la compression 10 fois supérieure à un rachis qui serait rectiligne.

A l'échelle vertébrale, la résistance mécanique à la compression réside dans l'organisation des travées osseuses spongieuses selon des lignes de force (**figure 2**)[17]. Dans le plan coronal du corps, il existe des lignes de force (**2A**) :

- verticales unissant les plateaux vertébraux,
- horizontales unissant les corticales latérales,
- obliques unissant le plateau vertébral inférieur aux corticales latérales.

Dans le plan sagittal, on retrouve des travées **(2B, C, D)** :

- verticales unissant les plateaux vertébraux,
- obliques, en « éventail », naissant du plateau supérieur ou inférieur vers respectivement les massifs articulaires supérieurs ou inférieurs et processus épineux, via les pédicules.

Cette organisation antéro-postérieure des travées osseuses, délimite une zone de moindre résistance mécanique : un triangle à base antérieure au bord antérieur du corps vertébral (**2E**). C'est cette zone de faiblesse qui fracture en premier lors des sollicitations supra-physiologiques en compression axiale, réalisant les fractures qui

nous intéressent ici (**2F**). A. I. Kapandji précise par exemple qu'il faudra appliquer une force de compression équivalente à 800 kg pour fracturer le mur postérieur, contre 600 Kg pour le mur antérieur d'une même pièce vertébrale[17].

Les éléments de liaison intervertébrale évoqués au paragraphe précédent assurent eux aussi une résistance mécanique importante du rachis lors d'un traumatisme. En l'absence de pathologie osseuse, seule une cinétique importante peut en entrainer la rupture.

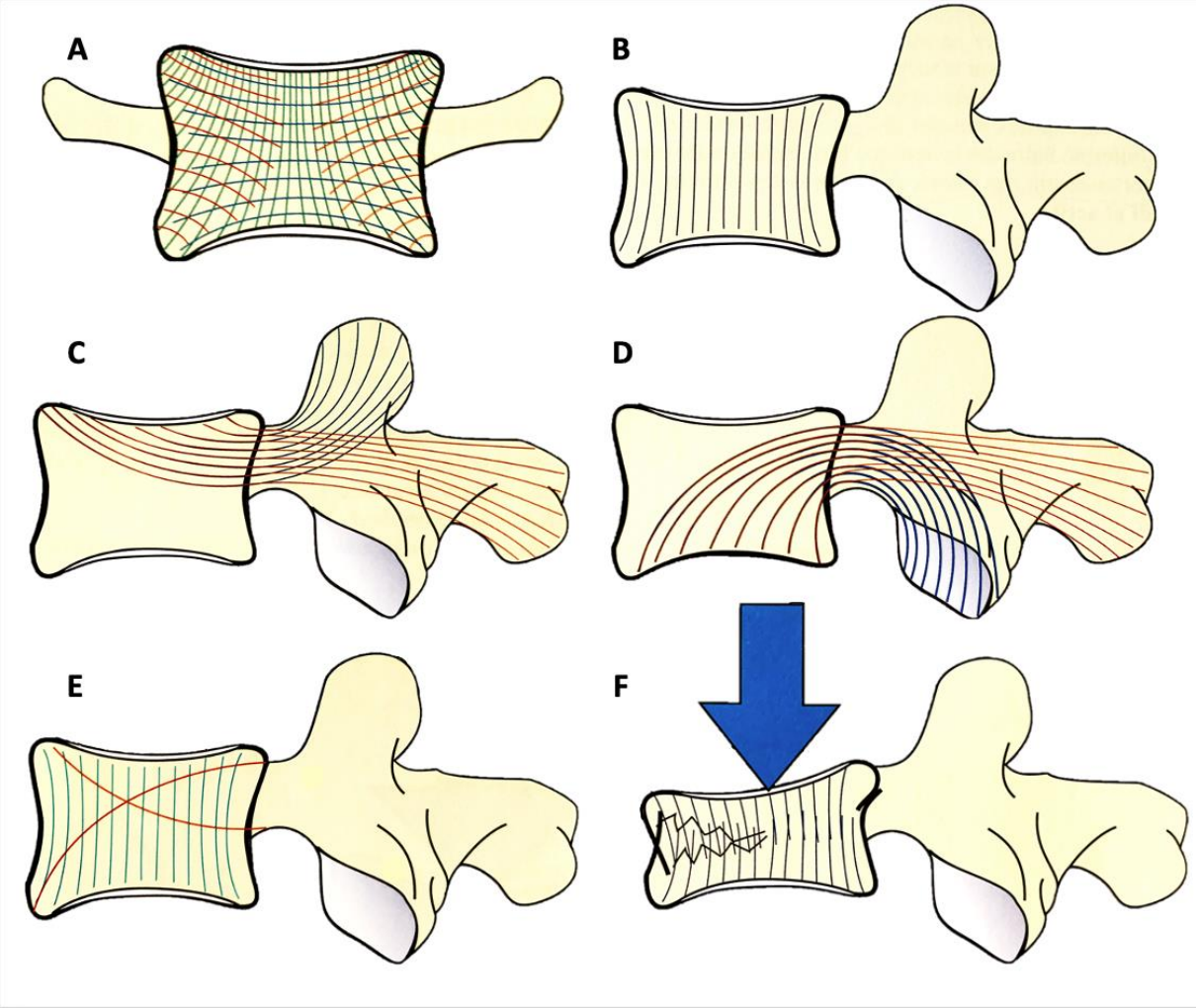

Figure 2 *: Organisation des travées osseuses dans le plan coronal (**A**) et sagittal (**B, C, D, E**) expliquant la topographie fracturaire (**F**) d'après A. I. Kapandji « Anatomie fonctionnelle 3 : tête et rachis » 7e édition.*

En plus de ses rôles de protection du SNCS et de stabilité, le rachis permet le mouvement du tronc grâce à ses segments mobiles cervical, thoracique et lombaire.

Le disque intervertébral, composé d'un annulus fibrosus contenant le nucleus pulposus, permet 6 degrés de liberté de faibles amplitudes : flexion/extension, inclinaisons latérales, glissement sagittal et transversal, rotations[17]. Chacun de ces degrés de liberté est limité par l'anatomie des articulations zygapophysaires et la tension capsulo-ligamentaire. C'est l'organisation en superposition de ces unités fonctionnelles vertébrales (UFV) qui confère au rachis sa mobilité, de la charnière occipito-cervicale à lombo-sacrée.

En considérant le rachis dans sa globalité on obtient un segment articulé à 3 degrés de liberté (flexion/extension, inclinaisons latérales, rotation axiale). L'amplitude des mouvements réalisables est inégale entre les 3 secteurs rachidiens fonctionnels pour un individu donné. Diverses quantifications sont disponibles dans la littérature selon l'âge, la souplesse des sujets étudiés et la méthode de mesure utilisée. A titre d'illustration, quelques valeurs repères d'amplitudes seront données ci-dessous et sur la **figure 3**[17]. Le segment cervical, le plus mobile, autorise une amplitude de mouvement importante et homogène pour ces 3 degrés de liberté (90°)[17]. Le rachis thoracique sera particulièrement plus mobile en rotation (70°) que le rachis lombaire (10°) grâce à l'orientation de ses facettes articulaires[17].

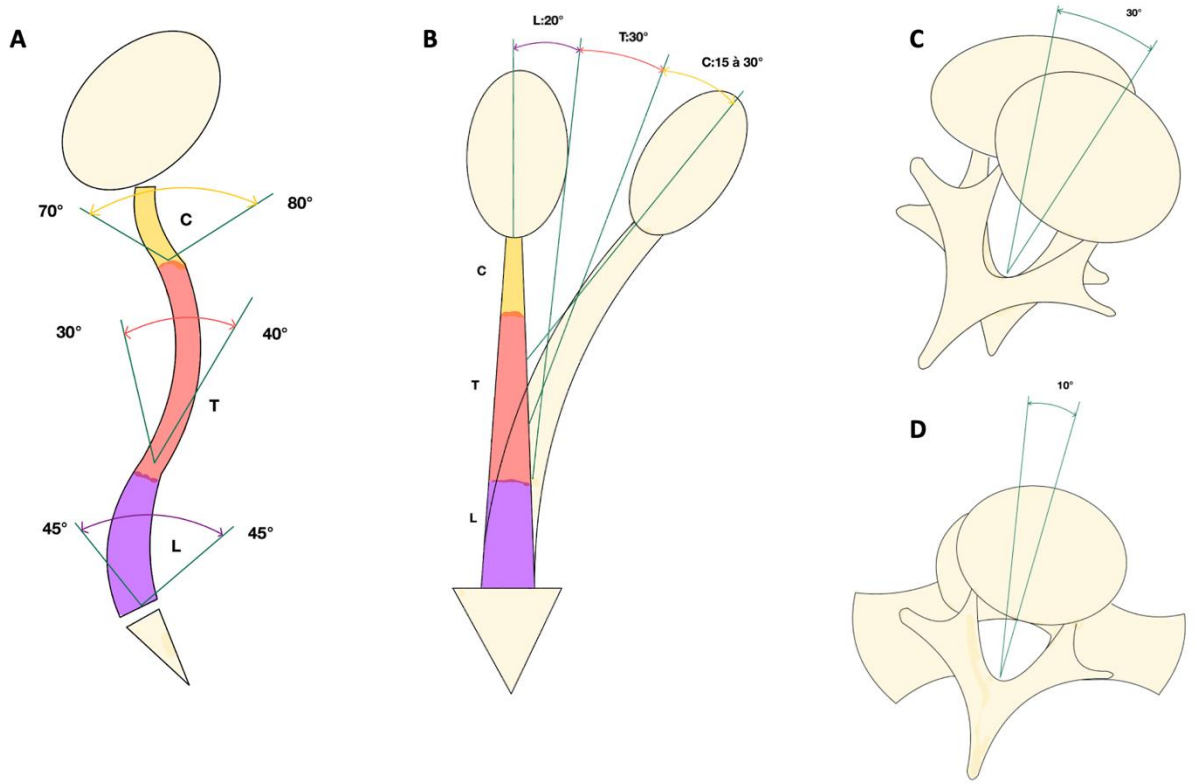

Figure 3 *: Amplitudes des 3 secteurs rachidiens mobiles dans les 3 degrés de liberté :*
A *: en flexion*
B *: en inclinaison latérale*
C *: en rotation (secteur thoracique)*
D *: en rotation (secteur lombaire)*

2- Particularités de la charnière thoracolombaire

La charnière thoracolombaire est la région de jonction entre le rachis dorsal et lombaire, soit entre les vertèbres s'articulant avec des côtes, et celles sans [14]. Elle correspond au niveaux T12 et L1, voir T10 à L2 selon les auteurs [18]. Elle représente une zone de transition autant anatomique et fonctionnelle que biomécanique.

Typiquement pour les vertèbres thoraciques, les corps vertébraux sont hauts et leurs pourtours antérieurs et latéraux excavés[15]. Il existe 2 surfaces articulaires supplémentaires sur chaque partie postéro-latérale du corps (ou sur le pédicule) et à

la face antérieure des processus transverses formant les articulations costo-corporéales et costo-transversaires. Les processus articulaires supérieurs sont orientés vers l'arrière, le haut, et en dehors. Les processus articulaires inférieurs regardent vers l'avant, le bas et en dedans. Les processus épineux sont longs, volumineux et orientés vers le bas (**figure 4**). La douzième vertèbre thoracique est une vertèbre dont l'anatomie diffère des autres thoraciques. En effet, son corps est relativement développé par rapport à son arc postérieur, il n'y existe que 2 facettes costales. Ses processus articulaires supérieurs sont semblables à ceux des étages sus-jacents mais ses processus inférieurs sont orientés en dehors et en avant pour s'articuler avec L1(**figure 5**)[17].

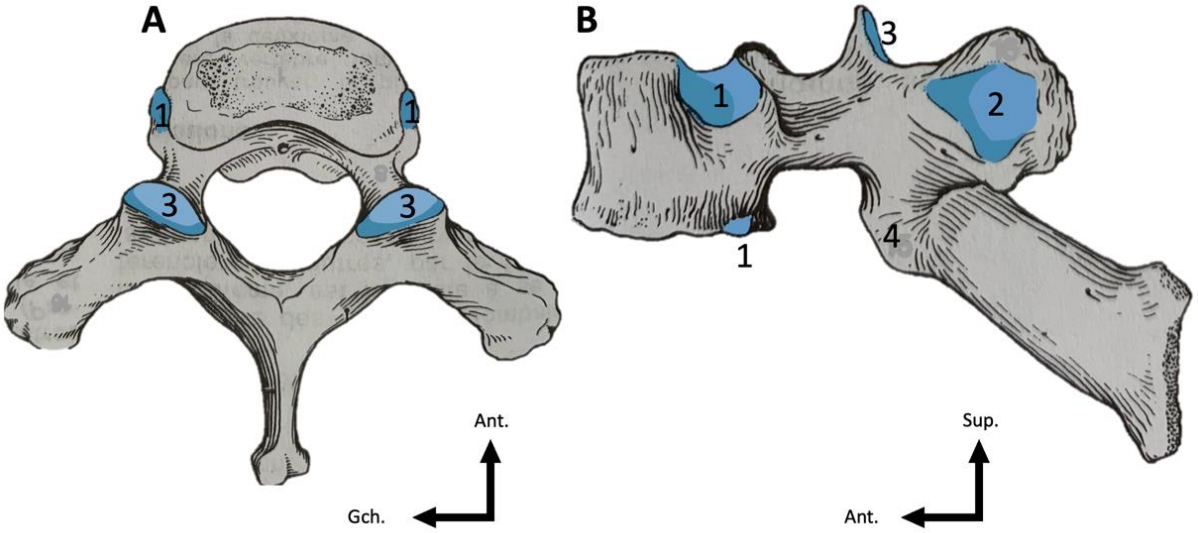

Figure 4 *: Vertèbre thoracique (**A** : vue supérieure ; **B** vue latérale gauche) d'après C. Cabrol « Anatomie 1. Appareil locomoteur »*

1 *: Facettes articulaires costo-corporéales*
2 *: Facette articulaire costo-transversaire*
3 *: Facettes articulaires des processus articulaires supérieurs*
4 *: Processus articulaire inférieur gauche*

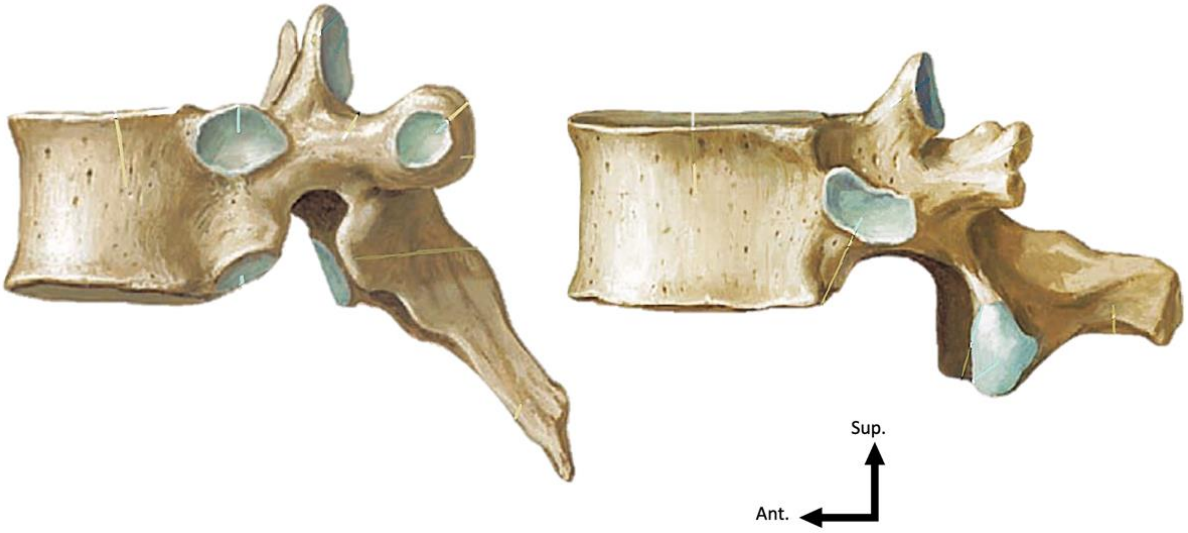

Figure 5 *: Différences anatomiques entre T6 et T12 d'après F. Netter « Atlas d'anatomie humaine », 5e édition*

Les vertèbres lombaires disposent d'un corps vertébral réniforme plus large que haut, excavé[15]. Les lames sont hautes et le processus épineux rectangulaire, dirigé vers l'arrière. Les processus articulaires supérieurs sont orientés en arrière et en dedans, les processus inférieurs en avant et en dehors. Les processus costiformes précèdent les tubercules accessoires et mamillaires, vestiges des apophyses transverses (**figure 6**).

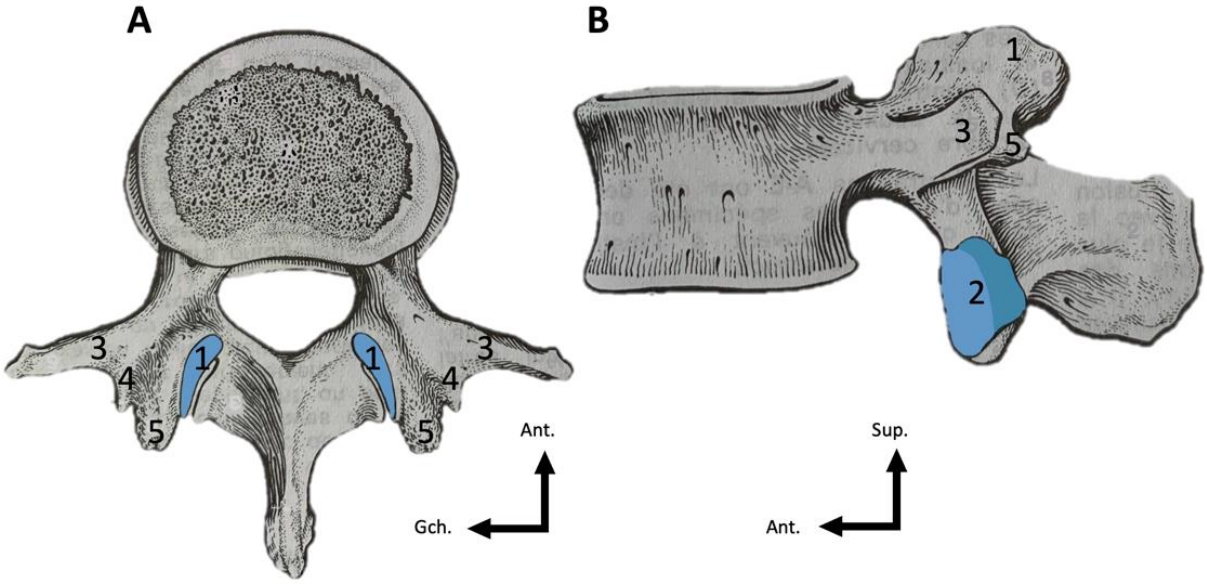

Figure 6 *: Vertèbre lombaire (**A** : vue supérieure ; **B** vue latérale gauche) d'après C. Cabrol « Anatomie 1. Appareil locomoteur »*

1 *: Facette articulaire des processus articulaires supérieurs*
2 *: Facette articulaire du processus articulaire inférieur gauche*
3 *: Processus costiformes*
4 *: Tubercules accessoires*
5 *: Tubercules mamillaires*

Cette région charnière est sujette à d'importantes variations anatomiques. En effet, il existe dans 4,1% à 12,6% des cas des vertèbres transitionnelles thoracolombaires (TLTV)[19–22]. Leur prévalence variable correspond à une définition qui reste non consensuelle parmi les auteurs. Pour R-E. Wigh, une côte hypoplasique inférieure à 3,8 cm de long ou un noyau d'ossification accessoire les caractérisent [14]. Alors que pour d'autres, il s'agit d'une vertèbre portant 2 côtes dont l'une est hypoplasique [23]. Pour J. A. Carrino et al., une TLTV comporte une côte et un processus transverse [19]. S. K. Park et al. et A. R Doo et al. ont finalement retenu comme TLTV toute vertèbre n'ayant ni des caractéristiques thoraciques propres (2 côtes de morphologie normale), ni lombaire (absence de noyau d'ossification accessoire, de côte ou processus transverse)[20,21]. Le premier a proposé une classification reproductible en 2016 (figure 7). Leur étiologie congénitale par « accident d'embryogénèse » ou phylogénique n'est pas établie et semble multifactorielle[14]. Les TLTV sont positivement associées à la présence de vertèbres transitionnelles lombosacrées (LSTV) et à un compte anormal de côtes [20].

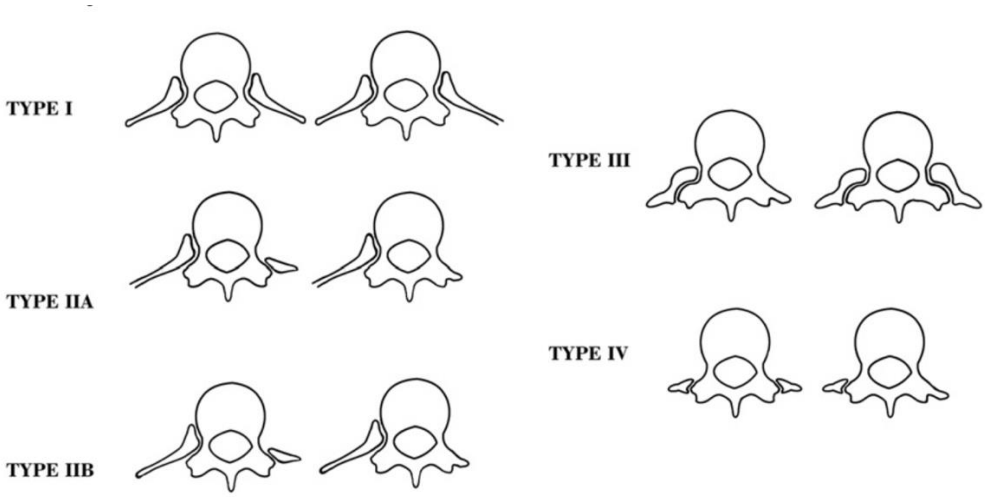

Figure 7 *: Classification TDM avec reconstructions des TLTV selon Park et al. "Thoracolumbar junction: morphologic characteristics, various variants and significance"*

Type I *: 2 côtes dont une hypoplasique (<3,8 cm) au moins*
Type IIA *: Une côte non hypoplasique et un noyau d'ossification accessoire/processus transverse controlatéral*
Type IIB *: Une côte hypoplasique et un noyau d'ossification accessoire/processus transverse controlatéral*
Type III *: Côte de forme mixte uni ou bilatérale*
Type IV *: Un ou deux noyaux d'ossification accessoire*

Tout comme l'anatomie de cette charnière, la biomécanique présente des particularités locales expliquant la plus grande fréquence des fractures à ces étages.

La taille croissante des vertèbres du secteur cervical au secteur lombaire a été corrélée à l'augmentation des contraintes distalement [24–26]. La présence de la cage thoracique est également connue comme élément stabilisateur du rachis thoracique. A la charnière thoracolombaire, les vertèbres deviennent libres de côte sans avoir encore atteint le volume des pièces mobiles les plus distales. C'est une zone de changement des mobilités rachidiennes : passage d'une zone mobile en rotation à une zone mobile en flexion extension (articulaires postérieures). Il s'agit enfin du point d'inflexion entre la cyphose thoracique et la lordose lombaire [17]. Tous ces éléments concourent à l'apparition d'un moment cyphosant thoracique en chargement axial (**figure 8**) [27]. Les parties antérieures des vertèbres jouent alors comme contreforts, soutenues par la tension des éléments postérieurs (ligaments et muscles). En l'absence de côtes évacuant les contraintes et de volume vertébral suffisant, la charnière thoracolombaire représente une zone de fragilité.

Son équilibre peut être brisé lors de chargements supra-physiologiques tels que lors de traumatismes.

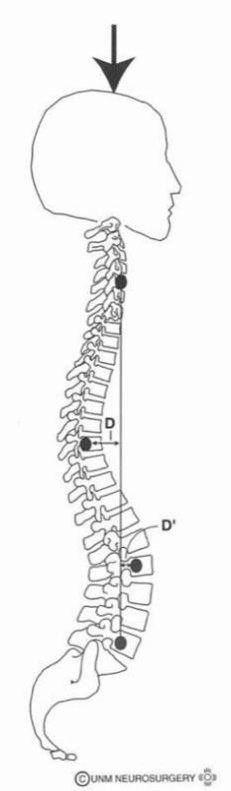

Figure 8 *: Compression axiale sur la colonne vertébrale responsable d'un moment cyphosant à la charnière thoracolombaire, lordosant dans la partie lombaire. D'après Resnick et al. "Biomechanics of the Thoracolumbar Spine", 1997.*

B- FRACTURES EN COMPRESSION DE LA CHARNIERE THORACOLOMBAIRE

1- Mécanismes lésionnels et classifications

Les fractures rachidiennes sur os sain sont l'apanage des traumatismes à haute énergie. Il existe 3 mécanismes lésionnels purs principaux responsables de fractures vertébrales : la compression, la distraction et le cisaillement.

La compression correspond à l'application sur la colonne d'un effort dans son axe longitudinal d'intensité supra-physiologique. Il s'agit du mécanisme le plus fréquemment observé[9]. Celui-ci est responsable de fractures en écrasement du corps vertébral, éventuellement associées à une fracture lamaire verticale. Cela entraîne une perte de hauteur des murs antérieur, voir postérieur, associée ou non à une évolution en cyphose (**figure 9**). Le segment mobile de Junghanns reste néanmoins continu.

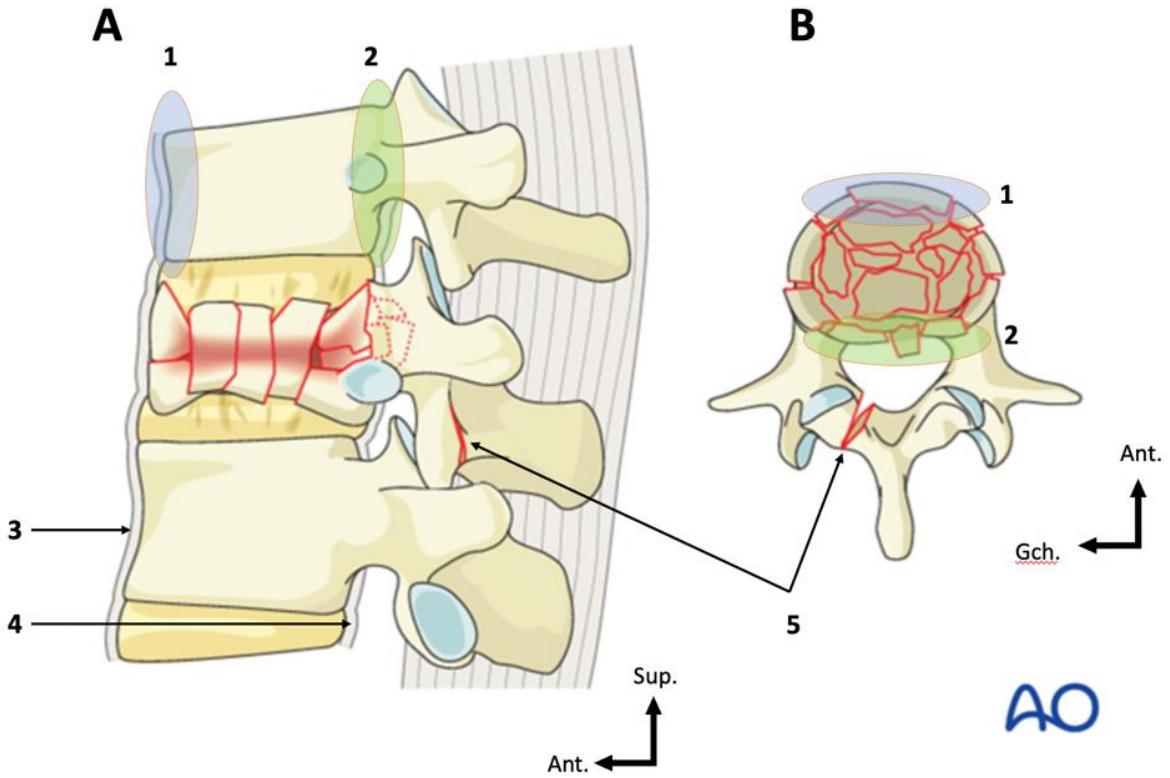

***Figure 9** : Vertèbres lombaires (**A** : vue latérale gauche ; **B** vue supérieure) d'après https://surgeryreference.aofoundation.org*

***1** : Zone bleue : mur antérieur du corps vertébral*
***2** : Zone verte : mur postérieur du corps vertébral*
***3** : Ligament vertébral commun antérieur (LVCA)*
***4** : Ligament vertébral commun postérieur (LVCP)*
***5** : Fracture lamaire verticale*

Les deux autres mécanismes traumatiques, moins fréquents, entrainent des atteintes plus sévères (**figure 10**).

Les lésions en distraction du rachis sont causées par des sollicitations en flexion/extension dans le plan sagittal, responsables d'une rupture de l'unité fonctionnelle vertébrale (UVF). Elle peut concerner d'une part la partie antérieure (distraction antérieure) : LVCA et CV ou LVCA et disque. D'autre part, la région postérieure (ligamentaire ou osseuse). Il n'existe aucune translation associée, néanmoins des fractures enfoncements en compression peuvent être retrouvées.

Le mécanisme de cisaillement est défini par la présence de rotation dans le foyer fracturaire plus ou moins associée à une luxation. Il existe alors une atteinte antérieure (discale et/ou osseuse) et postérieure (ligamentaire et/ou de l'arc postérieur) de l'UFV. Des fractures par compression peuvent également y être associées. Il s'agit de fractures instables, vectrices d'atteintes neurologiques immédiates [9,28].

Les fractures en distraction ou cisaillement sont dites segmentaires quand elles atteignent plusieurs UFV.

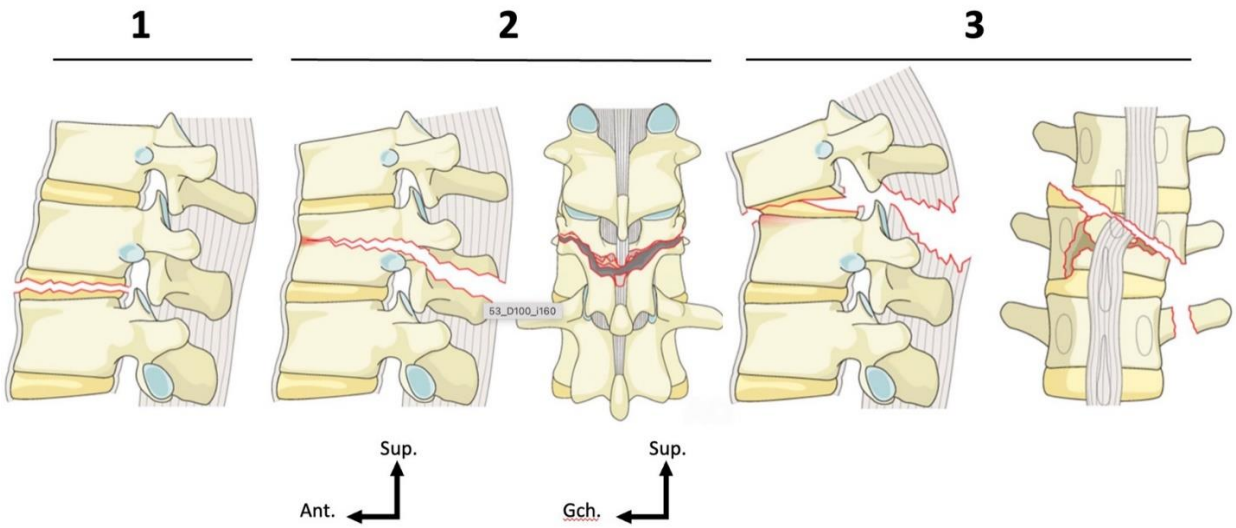

***Figure 10** : Vertèbres lombaires d'après https://surgeryreference.aofoundation.org*
***1** : Fracture en distraction antérieure trans-discale avec atteinte du LVCP*
***2** : Fracture en distraction postérieure trans-osseuse avec atteinte du LVCP*
***3** : Fracture en cisaillement avec atteinte complète du segment mobile de Junghanns*

Ces différents types fracturaires sont associés à une évolution naturelle propre déterminée par leur degré de stabilité. La notion de stabilité a été introduite par E.A. Nicoll en 1949 puis reprise par plusieurs auteurs dans les décennies suivantes [29].

Franck Holdsworth proposa de considérer 2 colonnes de stabilité du rachis (antérieure et postérieure) [30,31]. Thomas E. Whitesides reprit ce concept pour élaborer une nouvelle classification [32] .

A partir de 1975 René Louis *et al.* définirent la stabilité rachidienne comme la capacité des vertèbres à maintenir leur cohésion dans toutes les positions physiologiques [16,33]. Il énonça son concept des 3 colonnes selon lequel, la stabilité comportait une composante axiale et une composante transversale. La première étant

assurée par la colonne antérieure formée par les corps vertébraux et disques. La seconde tenant à la présence de butées osseuses réalisées par les articulaires postérieures à orientation contraires, associées aux freins ligamentaires. L'instabilité fracturaire correspondait donc à la mobilisation des vertèbres au-delà de leurs limites physiologiques. Il opposa l'instabilité temporaire osseuse disparaissant avec la consolidation fracturaire à l'instabilité ligamentaire permanente par absence de cicatrisation des ruptures du segment mobile de Junghanns. De ce constat, il proposa le « coefficient d'instabilité », attribuant des cotations aux structures anatomiques lésées lors d'un traumatisme [16]. Un coefficient supérieur ou égal à 2 indiquait une instabilité à traiter chirurgicalement.

Raymond Roy-Camille caractérisa en 1979 le segment moyen (mur vertébral postérieur, pédicules et articulaires postérieures) et son importance [34]. Il insistât sur le potentiel de déplacement secondaire des lésions à instabilité ostéoligamentaire, nécessitant systématiquement une chirurgie. Contrairement aux fractures à instabilité osseuse pure pour lesquelles cette dernière se discutait au regard de la déformation [35].

De nos jours, quatre types d'instabilité sont distingués :

- Transitoire osseuse
- Durable disco-ligamentaire
- Mixte osseuse et disco-ligamentaire
- Iatrogène, provoquée par une chirurgie

Plus une lésion fracturaire vertébrale est instable, plus celle-ci menace le névraxe, immédiatement ou par déplacement secondaire en l'absence de traitement adapté.

Les fractures en compression faisant l'objet de ce travail de thèse sont considérées stables par absence d'atteinte du segment mobile rachidien (instabilité transitoire osseuse seule). Néanmoins, lorsque la déformation en cyphose initiale est importante, la destruction majeure des colonnes antérieure et moyenne tend à se majorer au cours du temps et crée un risque de compression neurologique.

Ces 3 mécanismes fracturaires, la notion de stabilité, et leurs conséquences pronostiques ont donné lieu à diverses classifications d'utilité clinique dont les plus récentes sont développées ci-dessous.

En 1983, Francis Denis modifiât le concept des 2 colonnes rachidiennes de Franck Holdsworth pour proposer une classification radiographique et scanographique [36]. Il considérait 3 colonnes anatomiques dont les atteintes déterminaient le type de fracture (**figure 11**).

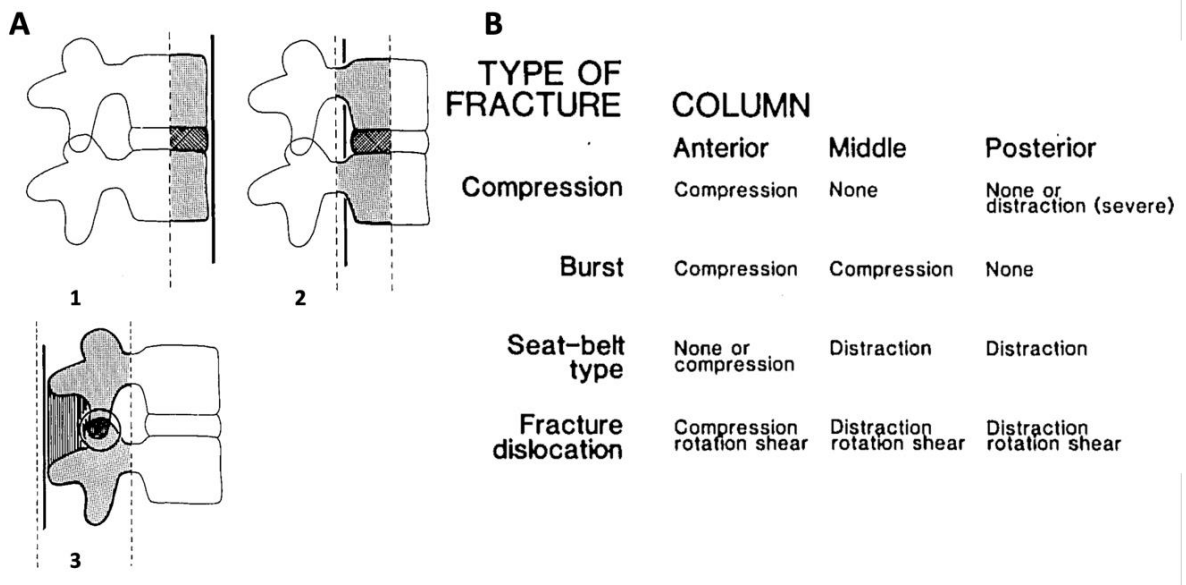

***Figure 11**: Classification des fractures thoraco-lombaires d'après F.Denis "The three-column spine and its significance in the classification of acute thoracolumbar spinal injuries"*

***A** : Les 3 colonnes de stabilité : antérieure (1), moyenne (2) et postérieure (3)*

***B** : Les 4 types fracturaires*

Friedrich Magerl *et al.* , proposèrent par la suite en 1994 une classification des fractures thoracolombaires reprenant les 3 mécanismes lésionnels fondamentaux d'instabilité et de sévérité croissante avec intérêt pronostic [37]. Elle encore très utilisée à ce jour car elle englobe exhaustivement les situations anatomopathologiques rencontrées, (**figure 12**). Cela malgré sa complexité et son absence de validation clinique consensuelle [38–40].

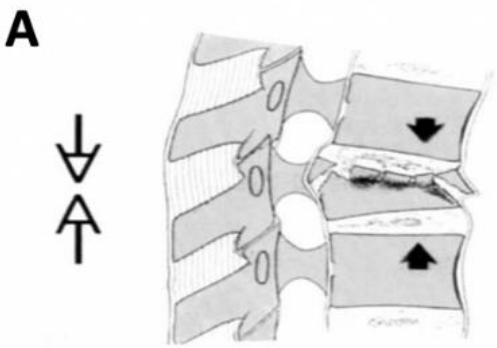

Type A. Vertebral body compression

A1 Impaction fractures
- A1.1 End plate impaction
- A1.2 Wedge impaction features
  - 1 Supirior wedge impaction fracture
  - 2 Lateral wedge impaction fracture
  - 3 Inferior wedge impaction fracture
- A1.3 Vertebral body collapse

A2 Split fractures
- A2.1 Sagittal split fracture
- A2.2 Coronal split fracture
- A2.3 Pincer fracture

A3 Burst fractures
- A3.1 Incomplete burst fracture
  - 1 Superior incomplete burst fracture
  - 2 Lateral incomplete burst fracture
  - 3 Inferior incomplete burst fracture
- A3.2 Burst-split fracture
  - 1 Superior burst-split fracture
  - 2 Lateral burst-split fracture
  - 3 Inferior burst-split fracture
- A3.3 Complete split fracture
  - 1 Pincer burst fracture
  - 2 Complete flexion burst fracture
  - 3 Complete axial burst fracture

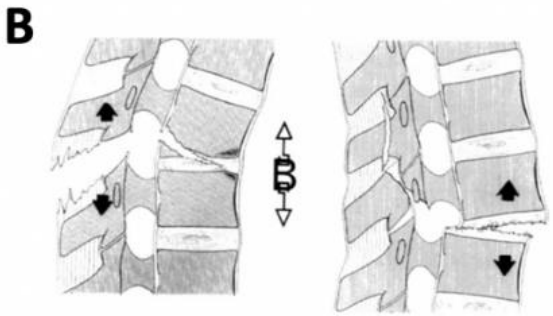

Type B. Anterior and posterior element injury with distraction

B1 Posterior disruption predominantly ligamentous (flexion-distraction injury)
- B1.1 With transvers disruption of the disk
  - 1 Flexion-subluxation
  - 2 Antirior dislocation
  - 3 Flexion-subluxation/anterior dislocation with fracture of the articular processes
- B1.2 With type A fracture of the vertebral body
  - 1 Flexion-subluxation + type A fracture
  - 2 Antirior dislocation + type A fracture
  - 3 Flexion-subluxation/anterior dislocation with fracture of the articular processes + type A fracture

B2 Posterior disruption predominantly ossenous (flexion-distraction injury)
- B2.1 Transverse bicolumn fracture
- B2.2 With disruption of the disk
  - 1 Disruption through the pedicle and disk
  - 2 Disruption through the pars interarticularis and disk (flexion-spondylolysis)
- B2.3 With type A fracture of the vertebral body
  - 1 Fracture through the pedicle + type A body
  - 2 Fraction through the pars interarticularis (flexion-spondylolysis) + type A fracture

B3 Anterior disruption through the disk (hypertension-shear injury)
- B3.1 Hyperextension-subluxations
  - 1 Without injury of the posterior coumn
  - 2 With injury of the posterior coumn
- B3.2 Hyperextension-spondylolysis
- B3.3 Posterior dislocation

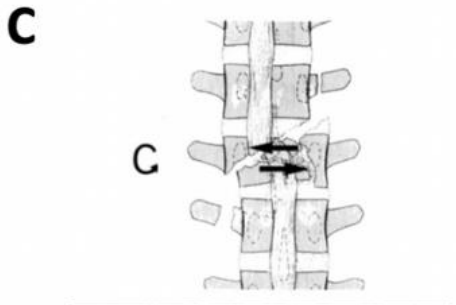

Type C. Anterior and posterior element injury with rotation

C1 Type A injuries with rotation (compression injuries with rotation)
- C1.1 Rotational wedge fracture
- C1.2 Rotational split fractures
  - 1 Rotational sagittal split fracture
  - 2 Rotational coronal split fracture
  - 3 Rotational pincer split fracture
  - 4 Vertebral body seperation

C2 Type B injuries with rotation
- C1.1 – B.1 injuries with rotation flexion-distraction injuries with rotation)
  - 1 Rotational flexional subluxation
  - 2 Rotational flexional subluxation with unilateral articular process fracture
  - 3 Unilateral dislocation
  - 4 Rotational anterior dislocation without/with fracture of articular processes
  - 5 Rotational flexional subluxation without/with unilateral articular process fracture + type A fracture
  - 6 Unilateral dislocation + type A fracture
  - 7 Rotational anterior dislocation without/with fracture of articular processes + type A fracture
- C2.2 – B.2 injuries with rotation (flexion-distraction injuries with rotation)
  - 1 Rotational transverse bicolumn fracture
  - 2 Unilateral flexion-spondylysis with disruption of the disk
  - 3 Unilateral flexion-spondylysis + type A fracture
- C2.3 – B.3 injuries with rotation (hyperextension-shear injuries with rotation)
  - 1 Rotational hyperextension-sublaxation without/with fracture of posterior vertebral elements
  - 2 Unilateral hyperextension-spondylsysis
  - 3 Posterior dislocation with rotation

C3 Rotational-shear injuries
- C3.1 Slice fracture
- C3.2 Oblique fracture

Figure 12 *: Classification des fractures thoraco-lombaires d'après F.Magerl et al. "A Comprehensive Classification of Thoracic and Lumbar Injuries"*
A *: Les fractures en compression, 9 sous-types*
B *: Les fractures en distraction, 8 sous-types*
C *: Les fractures en rotation, 20 sous-types*

Entre 2005 et 2013 Alexander Vaccaro *et al.* ont développé avec l'Association pour l'étude de l'Ostéosynthèse (AO) un score de sévérité et une nouvelle classification scanographique issue de celle de Friedrich Magerl, initialement nommés « Thoracolumbar Injury Classification and Severity Score » (TLICS) **(figures 13 et 14)**[41,42]. Sur le plan morphologique, il s'agit d'une version simplifiée à la seule catégorisation anatomopathologique pertinente pour le processus décisionnel de traitement, attentive à l'état du complexe ligamentaire postérieur. Elle prend également en compte le statut neurologique du patient. Enfin chaque catégorie fracturaire correspond à un pronostic de sévérité croissante. Cette classification dispose d'une meilleure reproductibilité intra-observateur et inter-observateur [43–47]. Elle vise à orienter la prise en charge thérapeutique du traitement fonctionnel à l'arthrodèse [48]. Actuellement, c'est la classification la plus utilisée en pratique clinique.

TLICS				
PARAMETRES DECISIONNELS			POINTS	MODALITES
1	**Morphologie** (stabilité immédiate)	Compression	1	Radiographies et TDM
		Burst	2	
		Translation/rotation	3	
		Distraction	4	
2	**Integrité du complexe ligamentaire postérieur** (sabilité à long terme)	Intact	0	IRM
		Suspect	2	
		Atteint	3	
3	**Statut neurologique**	Asymptomatique	0	Examen physique
		Radiculaire	2	
		Sd medullaire complet	2	
		Sd medullaire incomplet	3	
		Sd queue de cheval	3	
PRÉSAGE DE		INDICATION CHIRURGIE	0-3	TRAITEMENT NON CHIRURGICAL
			4	CHOIX DU CHIRURGIEN
			>4	CHIRURGIE

***Figure 13**: Thoracolumbar Injury Classification and Severity Score de 2005 d'après A. Vaccaro et al. "A new classification of thoracolumbar injuries: the importance of injury morphology, the integrity of the posterior ligamentous complex, and neurologic status "*

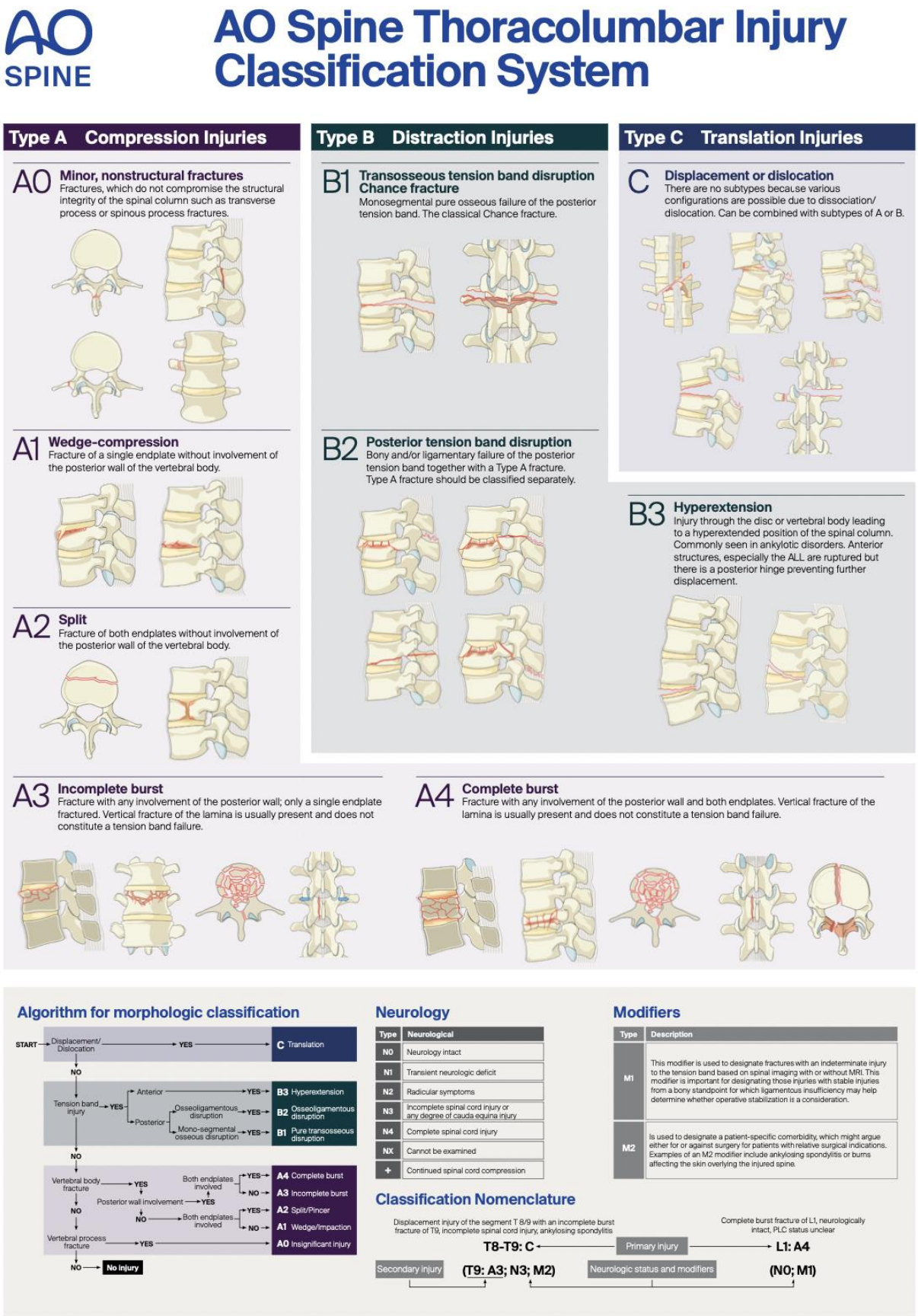

Figure 14 *: Classification des fractures thoracolombaires de 2013 selon A. Vaccaro et al. d'après https://surgeryreference.aofoundation.org*

Actuellement, en plus de la classification de l'AO, une classification complémentaire est parfois utilisée : The Load Sharing Classification établie par Thomas McCormack et al. en 1994 [49]. Il s'agit d'une classification étudiant la comminution des corps vertébraux pour les fractures atteignant les 3 colonnes du rachis, d'intérêt pronostique pour leur traitement par réduction-ostéosynthèse-arthrodèse (**figure 15**). Par extension, on peut la trouver mentionnée dans la description des fractures A3 et A4 selon l'AO.

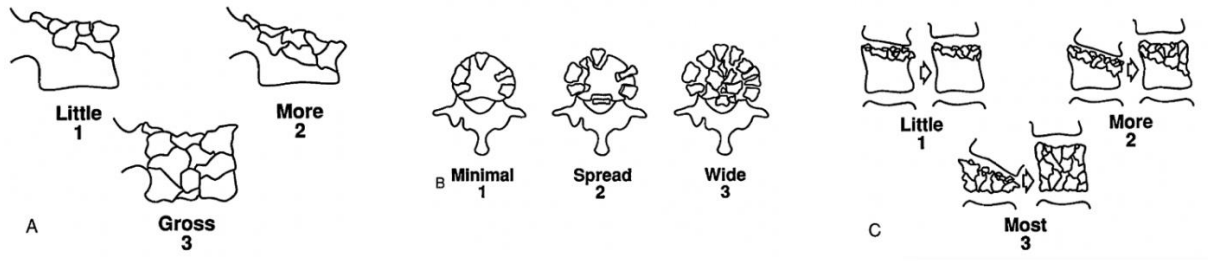

***Figure 15**: The Load Sharing Classification d'après T. McCormack "The load sharing classification of spine fractures" en 1994*

***A** : Comminution : <30% (1) ; 30-60% (2) ; >60% (3)*

***B** : Position des fragments : Déplacement minime (1), Déplacement d'au moins 2mm <50% du corps vertébral ; Déplacement d'au moins 2 mm > 50% du corps vertébral*

***C** : Déformation : correction ≤ à 3° (1), 4-9° (2), ≥ à 10°*

2- Épidémiologie

L'obtention de données épidémiologiques sur les fractures rachidiennes reste un défi actuel puisque les outils diagnostiques, les classifications et prises en charge thérapeutiques ont complètement évolué depuis les premiers travaux sur le sujet dans les années 1970 [50–55]. Cela s'explique également par l'hétérogénéité des populations étudiées, dans des régions du monde diverses, avec des moyens variables et des critères d'inclusion propres. La plupart des études sur lesquelles se base cette revue, sont nationales mono ou multicentriques [5,6,56]. Une plus petite partie regroupe plusieurs pays d'Europe, et une seule propose des données à l'échelle globale [2,4]. Quelques éléments significatifs peuvent néanmoins être retenus.

La littérature a clairement mis en évidence que la population principalement touchée par les fractures du rachis sur os sain est celle des hommes jeunes, autour de 30 ans [6,57,58]. Les pourvoyeurs majoritaires sont les accidents de la voie publique (AVP), les chutes d'un lieu élevé (notamment au travail), ainsi que les traumatismes sportifs [4,5,57].

Certains auteurs considèrent le rachis cervical comme la région la plus atteinte, notamment pour lors des AVP [3,56,58]. Quand d'autres retrouvent dans leurs séries cliniques plus de fractures thoracolombaires [56,59,60]. Les lésions associées le plus fréquemment sont les traumatismes crâniens et de la cage thoracique [2,56,58].

D'après Friedrich Magerl, la plupart des fractures vertébrales, siègent à la charnière thoracolombaire (**figure 16**). La vertèbre le plus lésée est L1.

Les fractures peuvent être multiples et non contiguës pour 10 à 23% des patients inclus dans les séries [2,37,57].

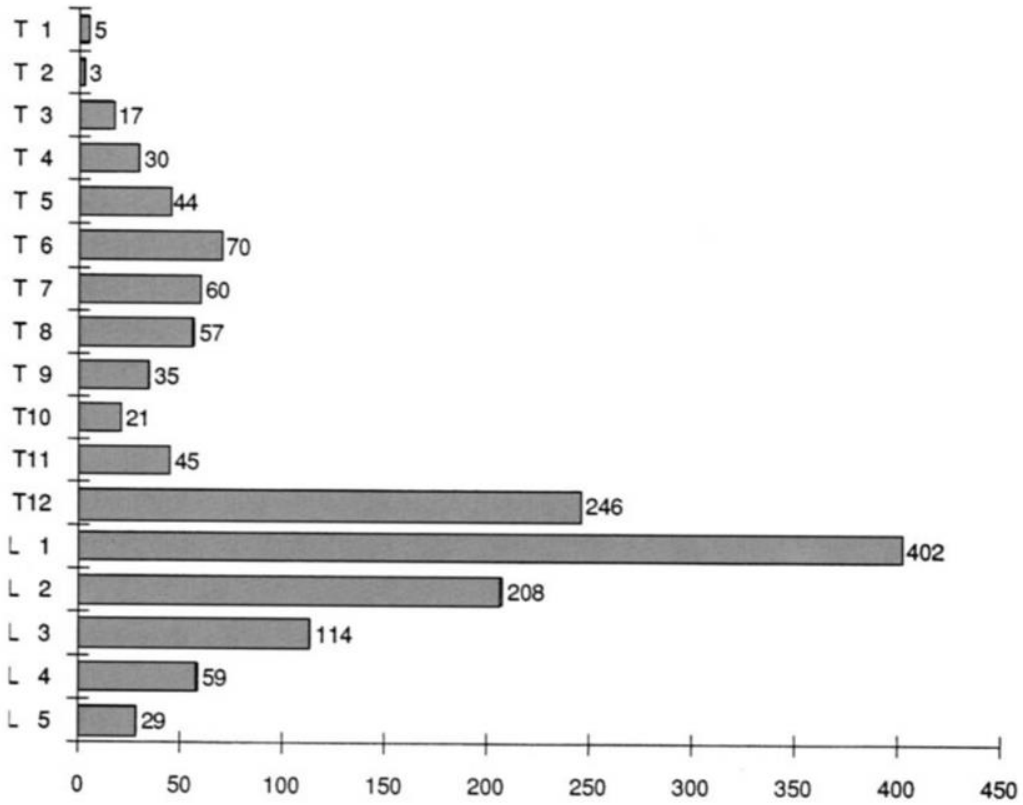

Figure 16 *: Distribution des niveaux vertébraux fracturés* chez *1445 patients d'après F.Magerl et al. "A Comprehensive Classification of Thoracic and Lumbar Injuries", 1994*

Les lésions de type A représentent deux tiers des fractures thoracolombaires incidentes suivies des types C (20%) et B (15%)[37,40]. Dont un tiers du total correspond au sous-type A1. Le sous-type A2 est de loin, le moins retrouvé. La répartition des fractures en compression n'est pas équivalente à tous les étages de la colonne. Elles ont tendance à être moins nombreuses vers la distalité du rachis contrairement aux B et C. Les A2 sont majoritairement sous T10, les A3 et A4 sous T12 [37].

Comme illustré par le **tableau 1**, des complications neurologiques immédiates sont retrouvées dans 22% des fractures thoracolombaires[37,40]. Dans le cadre des A1 et A2, cela est néanmoins rare et plutôt dû à la déformation traumatique en cyphose. Les types A3 et A4 selon l'AO, soit A3 selon Magerl, en sont autant pourvoyeuses que les sous-types B1 et B2 (30%). Les lésions de type B3 et C sont les plus à risque, soit dans 50% des cas.

Il est cependant à noter, que les fractures éclatement A3 et A4 provoquent moins de lésions neurologiques que leur équivalent cervical [57].

Types of groups	Number of injuries	Neurological deficit (%)
Type A	890	14
A1	501	2
A2	45	4
A3	344	32
Type B	145	32
B1	61	30
B2	82	33
B3	2	50
Type C	177	55
C1	99	53
C2	62	60
C3	16	50
Total	1,212	22

***Tableau 1** : Prévalence des complications neurologiques des fractures thoraco-lombaires chez 1212 patients d'après F.Magerl et al. "A Comprehensive Classification of Thoracic and Lumbar Injuries", 1994*

3- Diagnostic clinique et paraclinique

Il existe différents modes de présentation des patients affectés par les fractures de colonne, depuis le (poly)traumatisé inconscient au patient ambulatoire présentant une fracture isolée du rachis, non compliquée sur le plan neurologique. Dans tous les cas, chaque patient devra lors de sa prise en charge initiale, être maintenu en décubitus dorsal (respect de l'axe cranio-rachidien) et bénéficier de mobilisation en monobloc.

L'examen clinique s'attache à préciser le mécanisme traumatique et l'examen physique doit notamment comporter une évaluation neurologique exhaustive complétant l'examen orthopédique.

Un syndrome rachidien est habituellement présent au niveau fracturé. Il est défini par la présence d'une douleur et d'une raideur rachidienne localisée associées à une contracture des muscles paravertébraux.

Dans le cas spécifique des fractures du rachis compliquées neurologiquement, l'atteinte peut être médullaire et radiculaire entre C1 et L2 et radiculaire uniquement de L2 au coccyx. Des échelles cliniques d'évaluation sont utilisées comme celles de l'American Spinal Injury Association (ASIA) (**figure 17**)[61].

Chez le traumatisé médullaire, on observe un syndrome médullaire composé d'un syndrome lésionnel neurogène périphérique (inconstant) localisant la lésion, d'un syndrome sous-lésionnel (déficitaire, troubles vésico-sphinctériens) et d'une absence de syndrome supra-lésionnel [62,63]. Le syndrome médullaire est soit partiel soit total au métamère (syndrome de section médullaire). Selon la topographie de l'atteinte médullaire partielle métamérique, divers syndromes spécifiques peuvent être identifiés : centro-médullaire, Brown Sequard, cordonal postérieur, spinal antérieur.

Selon la hauteur de l'atteinte médullaire, la symptomatologie du syndrome médullaire est variable.

A notre étage d'intérêt, la charnière thoracolombaire, le syndrome médullaire se traduit par une paralysie des membres inférieurs (paraparésie ou paraplégie). Il pourra aussi s'agir du syndrome du cône terminal touchant la moelle et les racines lombosacrées. Cliniquement, il se caractérise par l'association de signe physiques périphériques (syndrome neurogène périphérique) et centraux (syndrome sous-lésionnel), à l'inverse du syndrome de la queue de cheval (syndrome neurogène périphérique pluri-radiculaire) [62,63]. On peut observer à la phase aiguë de choc spinal, selon les individus et la topologie de l'atteinte, divers signes cliniques correspondant à une paralysie flasque [63,64] :

- Déficit moteur des membres inférieurs mixte (tractus cortico-spinal et racines), notamment du muscle ilio-psoas et des adducteurs.
- Troubles sensitifs positifs et négatifs remontant jusqu'en T12-L1 avec anesthésie en selle
- Abolition des réflexes cutané-abdominal inférieur, crémastérien, bulbo-caverneux/clitoridien et cutané plantaire indifférent
- Abolition des réflexes ostéo-tendineux des membres inférieurs
- Troubles vésico-sphinctériens : globe urinaire, béance anale
- Troubles végétatifs

Une fois le choc spinal passé et les lésions primaires et secondaires médullaires fixées (quelques jours à semaines), les symptômes évolueront vers la spasticité (syndrome sous-lésionnel pyramidal)[63].

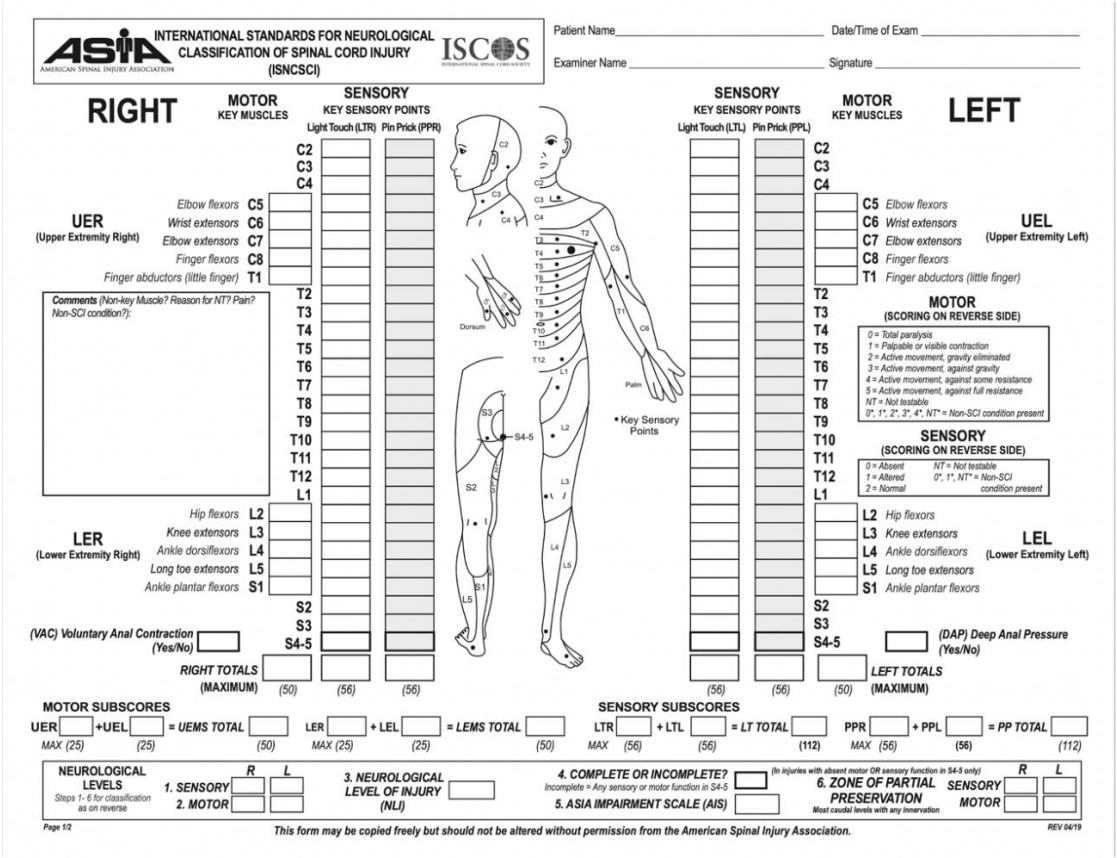

Muscle Function Grading

0 = Total paralysis

1 = Palpable or visible contraction

2 = Active movement, full range of motion (ROM) with gravity eliminated

3 = Active movement, full ROM against gravity

4 = Active movement, full ROM against gravity and moderate resistance in a muscle specific position

5 = (Normal) active movement, full ROM against gravity and full resistance in a functional muscle position expected from an otherwise unimpaired person

NT = Not testable (i.e. due to immobilization, severe pain such that the patient cannot be graded, amputation of limb, or contracture of > 50% of the normal ROM)

0*, 1*, 2*, 3*, 4*, NT* = Non-SCI condition present [a]

Sensory Grading

0 = Absent **1** = Altered, either decreased/impaired sensation or hypersensitivity

2 = Normal **NT** = Not testable

0*, 1*, NT* = Non-SCI condition present [a]

[a] Note: Abnormal motor and sensory scores should be tagged with a '*' to indicate an impairment due to a non-SCI condition. The non-SCI condition should be explained in the comments box together with information about how the score is rated for classification purposes (at least normal / not normal for classification).

When to Test Non-Key Muscles:

In a patient with an apparent AIS B classification, non-key muscle functions more than 3 levels below the motor level on each side should be tested to most accurately classify the injury (differentiate between AIS B and C).

Movement	Root level
Shoulder: Flexion, extension, adbuction, adduction, internal and external rotation **Elbow:** Supination	C5
Elbow: Pronation **Wrist:** Flexion	C6
Finger: Flexion at proximal joint, extension **Thumb:** Flexion, extension and abduction in plane of thumb	C7
Finger: Flexion at MCP joint **Thumb:** Opposition, adduction and abduction perpendicular to palm	C8
Finger: Abduction of the index finger	T1
Hip: Adduction	L2
Hip: External rotation	L3
Hip: Extension, abduction, internal rotation **Knee:** Flexion **Ankle:** Inversion and eversion **Toe:** MP and IP extension	L4
Hallux and Toe: DIP and PIP flexion and abduction	L5
Hallux: Adduction	S1

ASIA Impairment Scale (AIS)

A = Complete. No sensory or motor function is preserved in the sacral segments S4-5.

B = Sensory Incomplete. Sensory but not motor function is preserved below the neurological level and includes the sacral segments S4-5 (light touch or pin prick at S4-5 or deep anal pressure) AND no motor function is preserved more than three levels below the motor level on either side of the body.

C = Motor Incomplete. Motor function is preserved at the most caudal sacral segments for voluntary anal contraction (VAC) OR the patient meets the criteria for sensory incomplete status (sensory function preserved at the most caudal sacral segments S4-5 by LT, PP or DAP), and has some sparing of motor function more than three levels below the ipsilateral motor level on either side of the body. (This includes key or non-key muscle functions to determine motor incomplete status.) For AIS C – less than half of key muscle functions below the single NLI have a muscle grade ≥ 3.

D = Motor Incomplete. Motor incomplete status as defined above, with at least half (half or more) of key muscle functions below the single NLI having a muscle grade ≥ 3.

E = Normal. If sensation and motor function as tested with the ISNCSCI are graded as normal in all segments, and the patient had prior deficits, then the AIS grade is E. Someone without an initial SCI does not receive an AIS grade.

Using ND: To document the sensory, motor and NLI levels, the ASIA Impairment Scale grade, and/or the zone of partial preservation (ZPP) when they are unable to be determined based on the examination results.

AMERICAN SPINAL INJURY ASSOCIATION

INTERNATIONAL STANDARDS FOR NEUROLOGICAL CLASSIFICATION OF SPINAL CORD INJURY

ISCOS INTERNATIONAL SPINAL CORD SOCIETY

Page 2/2

Steps in Classification

The following order is recommended for determining the classification of individuals with SCI.

1. Determine sensory levels for right and left sides.
The sensory level is the most caudal, intact dermatome for both pin prick and light touch sensation.

2. Determine motor levels for right and left sides.
Defined by the lowest key muscle function that has a grade of at least 3 (on supine testing), providing the key muscle functions represented by segments above that level are judged to be intact (graded as a 5).
Note: in regions where there is no myotome to test, the motor level is presumed to be the same as the sensory level, if testable motor function above that level is also normal.

3. Determine the neurological level of injury (NLI).
This refers to the most caudal segment of the cord with intact sensation and antigravity (3 or more) muscle function strength, provided that there is normal (intact) sensory and motor function rostrally respectively.
The NLI is the most cephalad of the sensory and motor levels determined in steps 1 and 2.

4. Determine whether the injury is Complete or Incomplete.
(i.e. absence or presence of sacral sparing)
*If voluntary anal contraction = **No** AND all S4-5 sensory scores = **0***
*AND deep anal pressure = **No**, then injury is **Complete**.*
*Otherwise, injury is **Incomplete**.*

5. Determine ASIA Impairment Scale (AIS) Grade.
Is injury Complete? If YES, AIS=A
NO ↓
Is injury Motor Complete? If YES, AIS=B
NO ↓ (No=voluntary anal contraction OR motor function more than three levels below the motor level on a given side, if the patient has sensory incomplete classification)

Are at least half (half or more) of the key muscles below the neurological level of injury graded 3 or better?
NO ↓ AIS=C
YES ↓ AIS=D

If sensation and motor function is normal in all segments, AIS=E
Note: AIS E is used in follow-up testing when an individual with a documented SCI has recovered normal function. If at initial testing no deficits are found, the individual is neurologically intact and the ASIA Impairment Scale does not apply.

6. Determine the zone of partial preservation (ZPP).
The ZPP is used only in injuries with absent motor (no VAC) OR sensory function (no DAP, no LT and no PP sensation) in the lowest sacral segments S4-5, and refers to those dermatomes and myotomes caudal to the sensory and motor levels that remain partially innervated. With sacral sparing of sensory function, the sensory ZPP is not applicable and therefore "NA" is recorded in the block of the worksheet. Accordingly, if VAC is present, the motor ZPP is not applicable and is noted as "NA".

Figure 17 *: Échelle d'évaluation clinique des patients traumatisés médullaires (2019) d'après l'American Spinal Injury Association*

À la suite de la première évaluation, si des signes physiques en faveur d'une fracture sont retrouvés, il sera réalisé un bilan radiographique couché de dépistage composé au minimum d'incidences de face et de profil. Une tomographie (TDM) sans injection de produit de contraste est ensuite nécessaire pour la classification de la fracture identifiée et décision de prise en charge. Devant la fréquence des fractures multiétagées évoquée précédemment, une TDM cervico-thoraco-lombaire est toujours préférée. Lorsqu'une ou plusieurs fractures sont classées selon l'AO B, C ou A avec déformation majeure, le bilan pré-thérapeutique peut être complété par une imagerie par résonance magnétique (IRM) non injectée avec séquence Short T1 Inversion Recovery (STIR) pour examen du segment mobile rachidien. En effet la littérature est très contrastée mais il pourrait exister un taux d'erreur de classification non négligeable entre les types A et B en l'absence d'IRM [65–67]. Pour les patients traumatisés graves selon l'algorithme de Vittel, stabilisés, un protocole de TDM corps entier comprenant des acquisitions pan-rachidiennes en fenêtre osseuse et une acquisition cervicale injectée est systématiquement réalisée.

Chez les individus présentant un déficit neurologique, la place de l'IRM pré-thérapeutique se dessine timidement [68]. En effet, si la concordance radio-clinique est parfaite sur les données de la TDM, certaines équipes procèderont au traitement chirurgical urgent sans IRM. Cela en accord avec des recommandations de la Société Française d'Anesthésie et de Réanimation de 2020 formulées par un comité de 27 experts dont des chirurgiens [69].

Ce bilan d'imagerie permettra conjointement à la classification fracturaire, la caractérisation de la déformation traumatique. De nombreuses mesures radiologiques existent, plus ou moins reproductibles et pertinentes [70–75]. Les mesures angulaires déterminent l'alignement de la colonne dans le plan sagittal. Les mesures de compression explicitent la perte de hauteur d'une vertèbre lésée. Enfin les mesures des dimensions du canal rachidien quantifient le retentissement de l'atteinte du mur postérieur. Quelques exemples courants sont cités ci-dessous et illustrés par la **figure 18** :

- La cyphose vertébrale ou CV : mesure de l'angulation (°) selon Cobb entre les plateaux supérieur et inférieur de la pièce fracturée dans le plan sagittal
- L'angle de Gardner : mesure de l'angulation (°) selon Cobb entre les plateaux supérieur de la vertèbre sus-jacente à la fracture et le plateau inférieur de la vertèbre fracturée dans le plan sagittal
- La cyphose régionale ou CR (aussi appelée « angle de Cobb ») : mesure de l'angulation (°) selon Cobb entre les plateaux supérieur de la vertèbre sus-jacente à la fracture et le plateau inférieur à la vertèbre sous-jacente, dans le plan sagittal.
- L'angulation régionale traumatique (ART) : Soustraction de l'angulation physiologique du niveau vertébral concerné à la CR d'après les abaques de Pierre Stagnara et Pierre Guigui [18,76].
- Index de Beck (IB) : ratio entre la hauteur des murs antérieur et postérieur de la vertèbre lésée, mesuré dans le plan sagittal
- Pourcentage de compression d'un mur du corps vertébral (PCCV) : ratio de la hauteur du mur vertébral fracturé d'intérêt sur la hauteur moyenne de ce mur aux étages directement adjacents

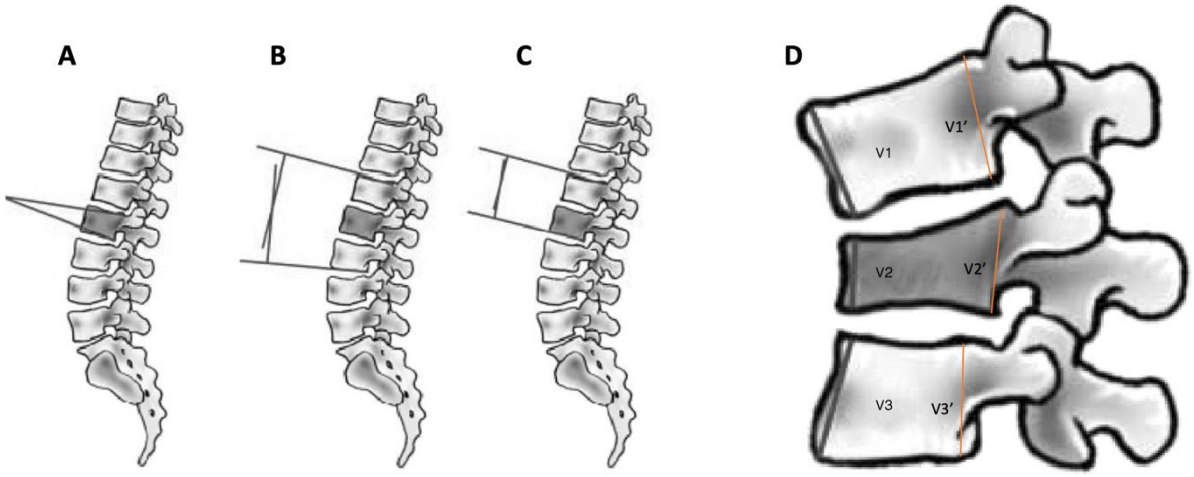

Figure 18 *: Quelques mesures radiologiques traumatiques d'après Keynan et al. "Radiographic measurement parameters in thoracolumbar fractures: a systematic review and consensus statement of the spine trauma study group" en 2006*
A *: Cyphose vertébrale*
B *: Cyphose régionale*
C *: Angle de Gardner*
D *: Index de Beck (V2 /V2') ;*
Pourcentage de compression antérieure du corps vertébral (PCACV) : V2/ [*(V1+V3) /2*] X100
Pourcentage de compression postérieure du corps vertébral (PCPCV) : V2'/[(V1'+V3') /2] X100

4- Équilibre sagittal : pronostic à moyen et long terme

Le pronostic des fractures de type A thoracolombaires n'est pas seulement défini à court terme par le risque neurologique mais également à moyen terme par la déformation traumatique produite, menaçant l'équilibre sagittal global du rachis [77]. Cet équilibre sagittal correspond à l'équivalence des forces appliquées sur la colonne permettant une économie musculaire axiale à l'individu [78]. Il est investigué par des mesures radiographiques en charge de divers paramètres rachidiens et pelviens. Il existe 4 grands types de dos selon Pierre Roussouly (**figure 19**) devant toujours pondérer l'évaluation radiologique d'une déformation traumatique effectuée à l'aide des mesures décrites au paragraphe précédent. A long terme, un déséquilibre sagittal par cal vicieux pourra provoquer une cyphose jonctionnelle proximale responsable d'un syndrome rachidien, voir d'un syndrome médullaire. Selon le type de dos, le déséquilibre sera plus ou moins bien toléré et compensé [78].

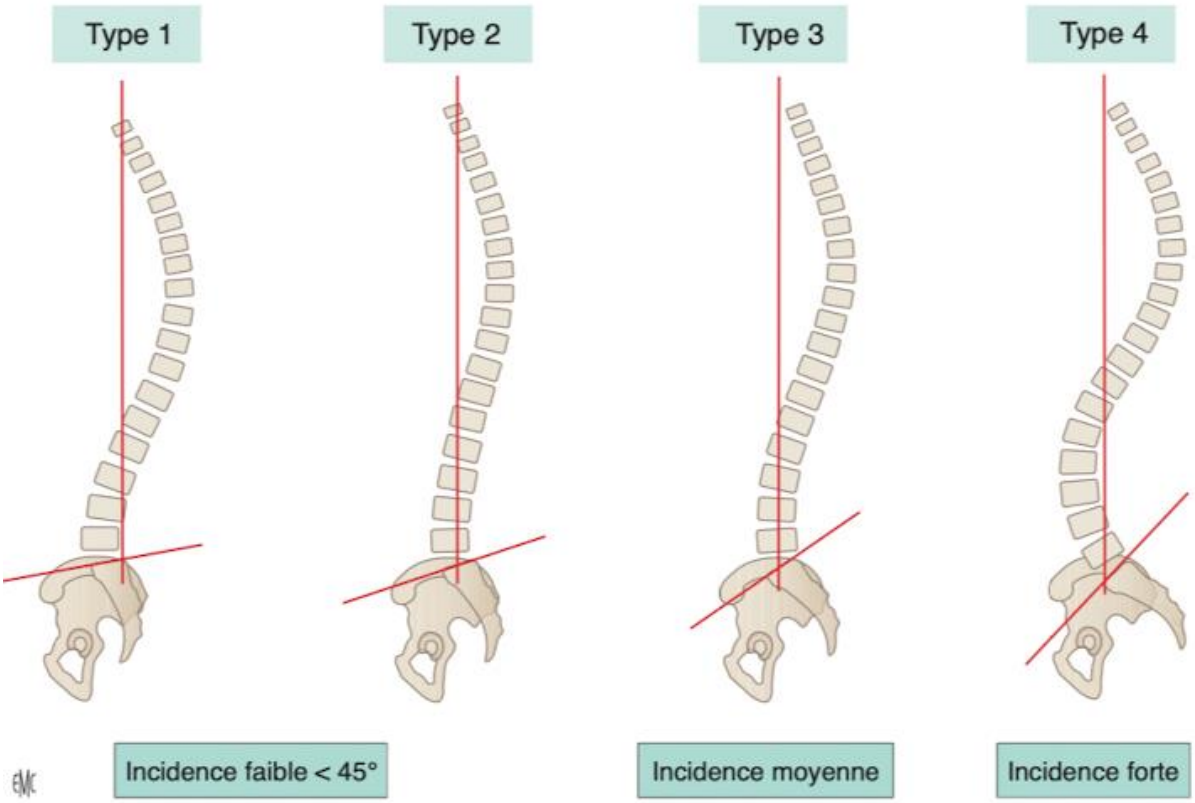

Figure 19 *: Les 4 types de dos selon P. Roussouly d'après M. Petit et al. « Équilibre sagittal du rachis : description et applications », Encyclopédie Médico-Chirurgicale en 2018*

Il semble que les disques adjacents à une fracture A puissent compenser, jusqu'à un certain point, la déformation osseuse (augmentation de la lordose discale) [79]. L'atteinte des plateaux vertébraux peut compromettre l'intégrité des disques adjacents et provoquer leur dégénérescence radiologique (stades de Pfirmann et classification d'Oner) [80–82]. Cela arrive dans un nombre de cas minoritaires mais peut nécessiter une arthrodèse secondaire [80]. Le mécanisme responsable serait l'interruption de leur nutrition par diffusion à travers l'os sous-chondral et le cartilage. La littérature reste très contrastée sur le comportement des disques en cas de fracture [81,83,84]. Notamment parce que l'on sait que l'adulte asymptomatique peut déjà présenter des lésions dégénératives discales avant tout traumatisme [80]. Cependant les atteintes dégénératives étudiées chez les sujets fracturés prédominent au disque sus-jacent et consistent en la détérioration du stade Pfirmann à l'IRM et à la dégradation de l'index de hauteur discale [80,85]. Plusieurs facteurs du post-opératoires semblent significativement corrélés à cette dégénérescence au disque sus-jacent : un âge, une CV, et le PCACV importants [79,85]. Au disque sous-jacent ce sont l'âge, la cyphose régionale, l'ART et le PCACV post- traitement [80,85].

Au total il semble que meilleure soit la réduction anatomique osseuse d'une fracture par un quelconque traitement, meilleur soit le pronostic discal et sur l'équilibre sagittal.

C- LES TECHNIQUES D'EXPANSION VERTEBRALE

L'ostéosynthèse par expansion vertébrale, ou cyphoplastie, correspond à la réduction intra-corporéale d'une fracture rachidienne à l'aide d'un implant et/ou de produit de comblement osseux. Il s'agit d'une procédure mini-invasive percutanée, habituellement effectuée par voie pédiculaire (ou extra-pédiculaire) postéro-latérale. En traumatologie, elle est l'alternative chirurgicale principale de reconstruction corporéale à la corporectomie-arthrodèse, intervention complexe et morbide. Le corps vertébral peut ainsi consolider, en 3 mois, autour du dispositif implanté.

Différentes techniques ont émergé depuis trente ans, issues de prise en charge des fractures ostéoporotiques [86]. Les types d'implants ont évolués, comme les produits de comblement (phosphates de calcium, polyméthacrylate de méthyle acrylique ou PMMA) [87–89]. Elles apportent des résultats probants concernant la récupération fonctionnelle post-opératoire (lever du patient le jour même, retour à domicile dans les 24 heures sans contention), la durée de la convalescence, la qualité de vie, mais aussi la restauration anatomique et biomécanique de la colonne vertébrale [13,87,90–93]. Pour toutes ces raisons, ces techniques gagnent du terrain face au traitement conservateur orthopédique par corset (ou fonctionnel) lorsque qu'il existe une indication partagée entre ces deux options.

1- Vertébroplastie

La vertébroplastie est la première technique d'expansion vertébrale à avoir vu le jour dans les années 1980 [94]. Elle est actuellement indiquée dans le traitement des fractures sur os pathologique, notamment pour les tassements ostéoporotiques symptomatiques résistants au traitement médical, à visée antalgique et stabilisatrice. Cela sans objectif de réduction fracturaire. Son intérêt dans la diminution significative de la morbidité et mortalité globale des patients a été avancé [95]. Elle est généralement proposée jusqu'à 6 semaines d'évolution. La présence d'une complication neurologique la contre-indique, tout comme l'instabilité sagittale (type B, C), l'infection et les coagulopathies non réversibles. Dans le cadre de l'ostéoporose, elle accompagne les thérapeutiques médicamenteuses.

Elle est pratiquée sous anesthésie locale ou générale, en décubitus ventral, avec contrôle radioscopique per-opératoire régulier (**figure 20**), par un radiologue interventionnel ou un chirurgien. Il s'agit d'un procédé consistant à l'injection de PMMA ou autre substance dans le corps vertébral fracturé via un ou deux pédicules au moyen d'aiguilles de Jamshidi (**figure 21**). Plusieurs niveaux peuvent être traités lors d'une même séance (jusqu'à 6).



Figure 20 *: Installation du patient pour vertébroplastie d'après K. Singh et A. Vaccaro dans « Pocket Atlas of Spine Surgery »*

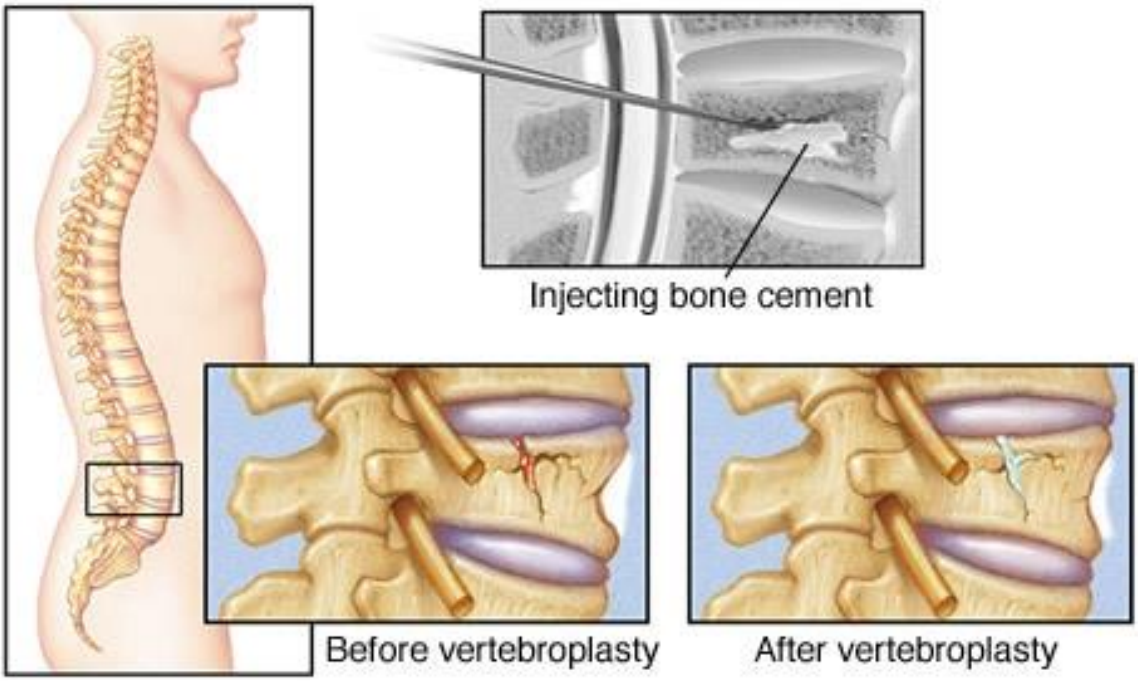

© MAYO FOUNDATION FOR MEDICAL EDUCATION AND RESEARCH. ALL RIGHTS RESERVED.

Figure 21 *: Principes de la vertébroplastie d'après https://www.mayoclinic.org*

Le principal écueil de cette technique est l'extravasation de PMMA, fréquente [90]. Celle-ci est en très grande majorité sans conséquence clinique. Plusieurs types de complications potentielles doivent néanmoins être connus. Le PMMA dans un disque vertébral semble augmenter le risque de fracture ostéoporotique adjacente [96,97] . Une fuite intracanalaire peut causer une compression médullaire ou radiculaire. Enfin, des embolies pulmonaires peuvent être observées par passage du PMMA dans les veines contiguës à l'injection [90,98]. Par ailleurs, comme pour tout geste interventionnel, une infection de site opératoire est possible mais reste très rare.

Il n'a été montré au cours de plusieurs études randomisées contrôlées multicentriques de vertébroplastie versus procédure factice en 2009, aucune amélioration significative de la douleurs, qualité de vie, de la fonction et du bénéfice perçu [99,100]. Cela soulignant l'important effet placebo de la vertébroplastie dans l'ostéoporose. Ces études ont bouleversé les certitudes et les pratiques dans la communauté scientifique [101–103].

2- Cyphoplastie par ballonnets : kyphoplastie

a) Indications et contre-indications

La cyphoplastie par ballonnets, ou kyphoplastie, a également initialement été développée dans l'optique de traiter les fractures pathologiques et ostéoporotiques symptomatiques dans les années 1990 [10–12]. En traumatologie, cette technique est utilisée pour le traitement des fractures en compression du rachis thoracolombaire, seule ou associée à une ostéosynthèse ou arthrodèse postérieure [87].

Les critères radiologiques minimaux de déformation pour les fractures de type A indiquant une prise en charge chirurgicale, notamment par kyphoplastie restent franchement sujets à discussion selon les équipes. Cependant quelques grandes valeurs sont généralement retenues [90]:

- Perte de hauteur du corps vertébral supérieure ou égale à 1/3 de sa hauteur non fracturée
- Cyphose vertébrale supérieure à 15°
- Index de Beck inférieur ou égal à 0,7 (rapport entre la hauteur des murs antérieur et postérieur de la vertèbre fracturée)

Les contre-indications à cette procédure sont les mêmes que pour la vertébroplastie. Avec, également pour certaines équipes, l'atteinte du mur postérieur.

Afin d'obtenir une réduction optimale pour les fractures sur os sain, l'opération doit être réalisée avant la minéralisation du cal osseux, soit dans les 3 premières semaines suivant le traumatisme.

b) Potentiel de réduction : revue de la littérature

Le potentiel de réduction de la cyphoplastie par ballonnets a largement été étudié dans le contexte de l'ostéoporose et des fractures pathologiques. Cependant concernant la traumatologie, les études restent très peu nombreuses et offrent des

réponses partielles. Initialement, cette technique a été réservée aux fractures A1 et A2 selon l'AO, par incertitude de l'effet du déploiement d'un ballonnet vers un mur postérieur lésé.

En 2005 R. De Falco *et al.* ont publié une série de 12 patients (47 ans en moyenne) fracturés à la charnière thoracolombaire (A1, A2 et A3 de l'AO) [104]. Ces patients avaient bénéficié d'une réduction ostéosynthèse par cyphoplastie à ballonnets (phosphate de calcium ou PMMA selon l'âge) et les auteurs observaient une « bonne restauration anatomique » sans perte de réduction au cours d'un suivi moyen de 4 mois.

Plus précisément, en 2007 Gianluca Maestretti *et al.* observaient une réduction de 11° de CV, 3° de CR non significative et 0,17 de l'indice de Beck chez 28 patients fracturés entre T11 et L5 (A1, A2, A3 de l'AO) traités par cyphoplastie au phosphate de calcium (6,8 ml) [87]. Cela avec 21% de fuites. Il s'agissait de sujets plus jeunes (âge moyen 38 ans), opérés à 3 jours du traumatisme. Au cours du suivi (30 mois) une perte de réduction de 3° de CV et 1° de CR était retrouvée. Au total les auteurs proposaient l'utilisation du phosphate de calcium pour les fractures A1 et A2 uniquement, et du PMMA pour les A3 (meilleure résistance au cisaillement). Ils préconisaient également l'adjonction d'une ostéosynthèse postérieure pour les A4.

Une étude cadavérique (10 spécimens) abondât la même année dans ce sens en montrant une augmentation significative de la surface de section du canal rachidien pour les fractures A3 et A4 traitées par cyphoplastie à ballonnets au PMMA [11]. La hauteur du mur postérieur n'était cependant pas restaurée.

En 2012, Simon Teyssédou *et al.* comparèrent la cyphoplastie à ballonnets seule et associée à une ostéosynthèse courte pour le traitement des A1, A2, A3, A4 peu comminutives, (voir B1) de l'AO à la charnière thoracolombaire [13]. Du phosphate de calcium ou du PMMA servaient au comblement selon l'âge des patients (âge moyen 45 ans). Pour le groupe traité uniquement par kyphoplastie, la CV était significativement améliorée de 5°, d'autant plus pour les A3 que pour les A1. On notait 22% de fuites. A l'issue de la période de suivi (1 an), l'index de Beck moyen était augmenté de 13% et la CV majorée de 2 à 4°, dès les 45 premiers jours post-opératoires.

Une réduction de la CV et de l'index de Beck post-opératoire semblables étaient mises en évidence par Franck Hartmann *et al.* la même année chez 26 patients présentant des fractures A3 et A4 comblées par PMMA en moyenne 11 jours après le traumatisme [92]. En revanche l'angle de Cobb modifié par Daniaux n'était pas amélioré. On observait des fuites dans 23% des cas. Au terme du suivi (14 mois) la correction était perdue sans conséquence fonctionnelle. La population incluse dans cette série était plus âgée que dans les précédentes (66 ans en moyenne). Les patients étaient souvent victimes d'accidents de faibles cinétiques, et leur statut ostéoporotique n'était pas explicité.

En 2014 R. De Falco *et al.* obtinrent une amélioration de 3,4° de la CV et une restauration de la hauteur du corps vertébral au-delà de 90% de la théorique chez une série de 61 patients présentant des fractures A1, A2 ou A3 selon l'AO entre T11 et L3

[105]. Les patients, âgés de 52 ans en moyenne, étaient opérés moins de 15 jours après le traumatisme (phosphate de calcium ou PMMA). A 5 ans de recul, aucune perte de réduction n'était observée. De nouveau, l'équipe suggérait alors d'associer une ostéosynthèse à la kyphoplastie pour les fractures A4.

Pour les mêmes fractures en T11-L1, Mathieu Saget *et al.* montrèrent une réduction significative et durable sur 2 ans de 5,7° de CV associée à une correction satisfaisante des hauteurs vertébrales antérieure et moyenne. Les patients (âge moyen 46 ans) étaient opérés moins de 4 jours après leur traumatisme. En moyenne, 7,7 ml de PMMA était injecté et 15% de fuites était noté. De nouveau, les auteurs déconseillaient la prise en charge des fractures A4 comminutives par kyphoplastie seule. Simon Teyssédou *et al.* eurent des résultats similaires (5,7° d'amélioration de la CV) dans une population et avec une méthodologie comparable [79].

Enfin, en 2021, Tanguy Vendeuvre *et al.* comparèrent la kyphoplastie PMMA à un autre type de cyphoplastie (VBS®) [106]. Pour des fractures récentes de type A1, A2 sans diastasis important, A3 et A4 peu comminutives, la CV était améliorée de 4,73° sans perte de correction au cours d'un suivi de 3 mois, tout comme les hauteurs vertébrales. La série comptait 40% de fuites.

Au total, il semble qu'avec la kyphoplastie un objectif de réduction de 5° de CV et de 20% de la hauteur vertébrale soit réaliste. Sur le plan clinique, l'indolence et la reprise des activités sont attendues.

c) Technique chirurgicale

Techniquement, la procédure est pratiquée sous anesthésie locale ou générale, en décubitus ventral, avec contrôle radioscopique per-opératoire régulier, par un radiologue interventionnel ou un chirurgien (**figure 20**).

Des canules de ponction osseuse sont insérées dans les pédicules vertébraux, au mur vertébral postérieur, par voie postéro-latérale grâce à des incisions infracentimétriques. La trajectoire choisie dans le plan sagittal dépend de la localisation de la déformation à réduire **(figure 22)** [87,105].

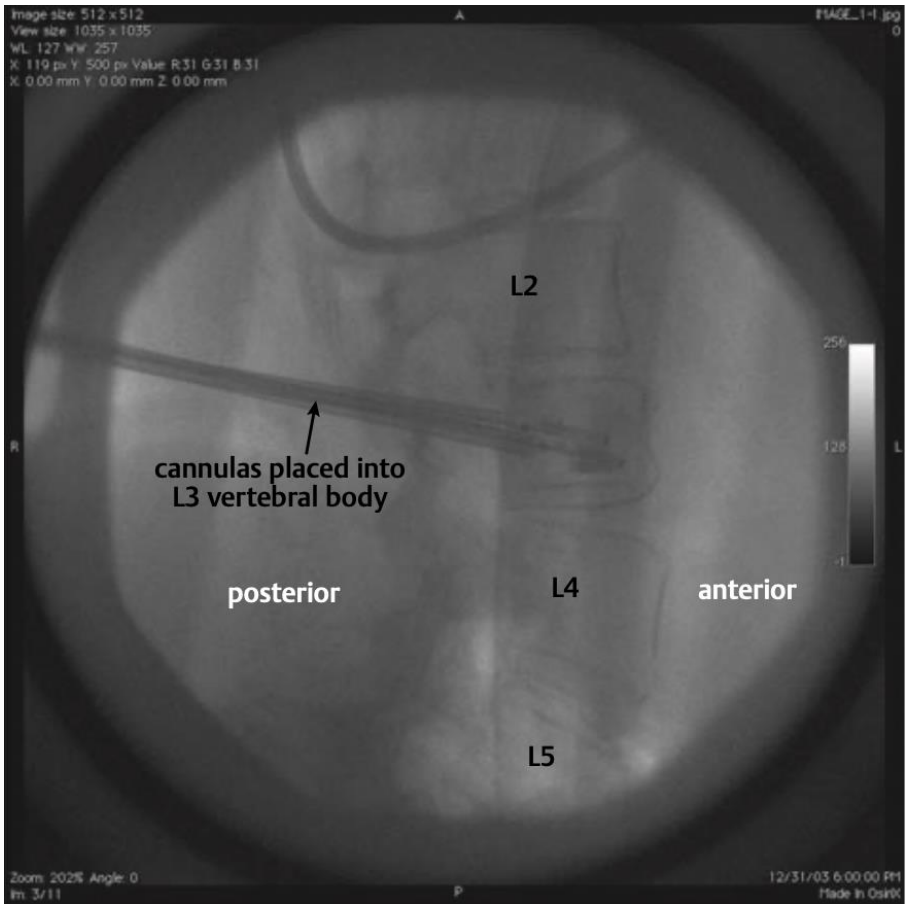

Figure 22 *: Vue radioscopique du placement des canules de travail dans le plan sagittal d'après K. Singh et A. Vaccaro dans " Pocket Atlas of Spine Surgery "*

Puis, des tarauds sont utilisés via les canules pour créer une chambre de travail, sans dépasser la corticale antérieure vertébrale. Un ballon (4-6 mL) est ensuite introduit dans chaque canule et gonflé au produit de contraste sous contrôle scopique, et de pression (jusqu'à 700 PSI), pour compléter la réduction obtenue par ligamentotaxis (**figure 23A, B**) [107]. Une cavité est créée dans le corps vertébral, notamment par impaction de l'os trabéculaire. Une fois les ballonnets dégonflés, du PMMA est progressivement injecté en contrôlant l'absence de fuite (critère d'arrêt de l'injection), (**figure 23C, D**). La **figure 24** montre une vue opératoire avec les ballonnets en place.

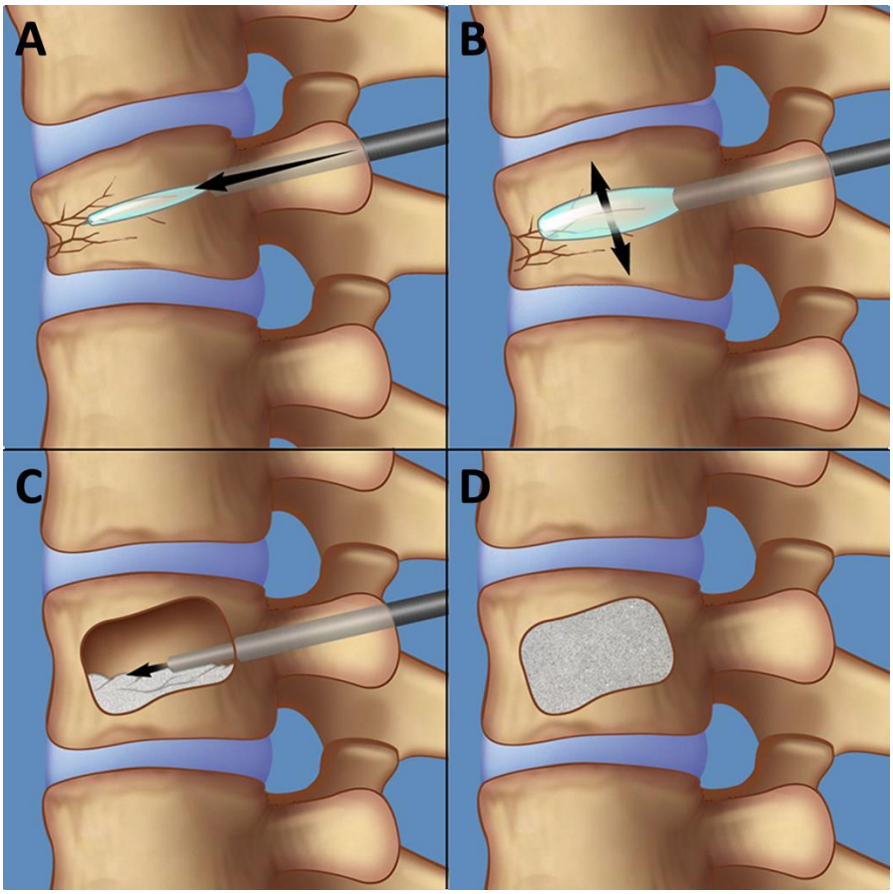

Figure 23 *: Principes de la cyphoplastie par ballonnet d'après https://carolinasportsandspine.com*

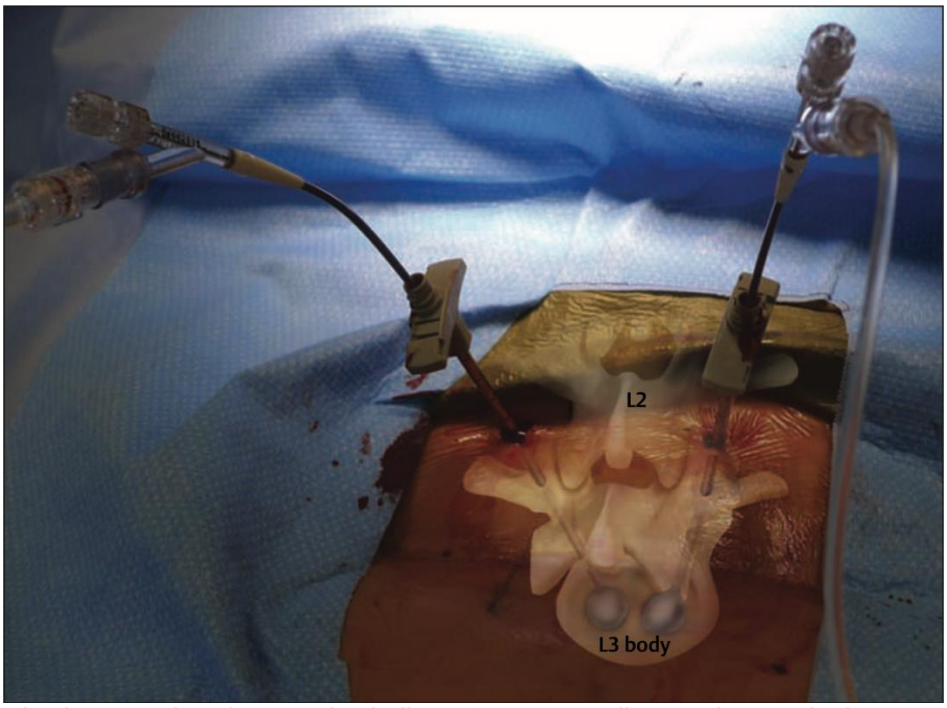

Figure 24 *: Vue du champ opératoire avec les ballonnets en cours d'expansion K. Singh et A. Vaccaro dans " Pocket Atlas of Spine Surgery "*

Le volume de PMMA injecté est plus important que pour une vertébroplastie et les fuites moins nombreuses [90,92,108]. En contact direct avec l'os, il forme des interdigitations, gage de stabilité de l'ostéosynthèse (pas d'ostéointégration). Enfin, le matériel de travail est retiré et les téguments suturés. Les patients sont autorisés à se remettre en charge quelques heures après le réveil [13,92]. Le patient peut sortir de l'hôpital le jour même. Les modalités de suivi radio-clinique et sa durée varient selon les équipes chirurgicales.

d) Complications

L'écueil principal de cette technique est la perte de réduction per-opératoire par déflation des ballonnets, avant l'injection de PMMA [13,107]. Il est d'ailleurs recommandé par les fabricants de ces dispositifs de laisser le ballonnet controlatéral en place lors de l'injection dans l'une des cavités [87]. Les complications post-opératoires de la cyphoplastie sont les mêmes que celles de la vertébroplastie (fuites, infections, embolies) [109–111]. Les fuites de PMMA sont moins fréquentes (10 à 20% des cas) par colmatage de l'os spongieux, et car l'injection se fait à basse pression [11,13,92]. **La figure 25** montre un exemple de fuite antérieure de PMMA.

Figure 25 *: Fuite antérieure de PMMA visualisée à une TDM de contrôle*

3- Cyphoplastie par stents : VBS et SpineJack

Il existe différents systèmes de cyphoplastie par stents métalliques, dont les plus utilisés et étudiés sont le Vertebral Body Stenting (VBS ®) et le SpineJack ®.

Les avantages du VBS® avancés par ses promoteurs sont la perte de correction moindre per-opératoire à la déflation des ballonnets et un risque de fuite de PMMA plus faible, qu'avec la kyphoplastie (jusqu'à 10 fois inférieur) [106,112]. Ainsi, bien que les indications soient partagées avec la kyphoplastie, une utilisation pour les fractures A3 et A4 très comminutives pourrait donc être envisagée et étudiée. Cependant l'interdigitation os-PMMA est moindre, facteur de déplacements secondaires plus nombreux chez le patient ostéoporotique [90].

Le potentiel de réduction en traumatologie a été évalué sur quelques études et offre un des résultats similaires à la kyphoplastie, sur les mêmes types fracturaires, soit autour de 5° d'amélioration de la CV et une restauration satisfaisante des hauteurs vertébrales [106,112,113].

Le VBS® consiste, par voie pédiculaire, au déploiement sur ballon (4-5 ml) de deux stents cylindriques dans le corps vertébral, compactant l'os spongieux en créant une cavité et réduisant la fracture (440 PSI maximum). Une fois les ballonnets dégonflés, du PMMA est injecté, comme lors de d'une cyphoplastie par ballonnets. Les particularités procédurales sont illustrées sur la **figure 26**.

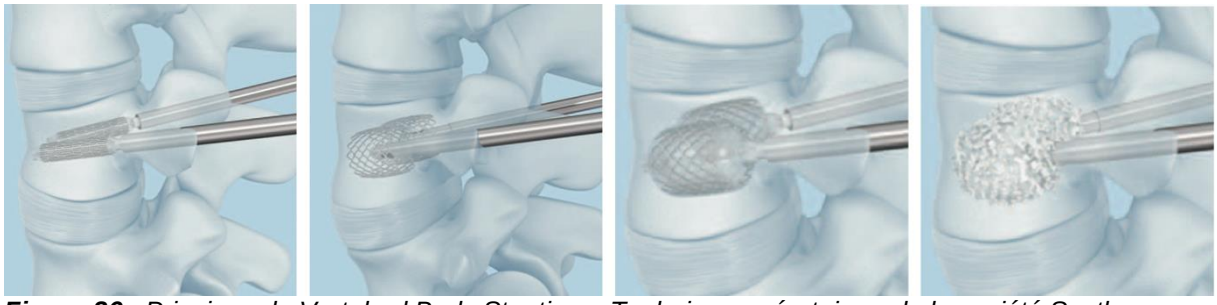

Figure 26 *: Principes du Vertebral Body Stenting « Technique opératoire » de la société Synthes*

Le Spinejack®, véritable cric positionné par voie transpédiculaire, se déploie verticalement dans le corps vertébral sans créer de cavité, en conservant l'os trabéculaire sain. Du PMMA est ensuite injecté pour stabiliser l'implant, en plus faible quantité que pour les dispositifs cités ci-dessus (**figure 27**). Ainsi, il ne s'agit pas d'un système de comblement corporéal, mais seulement d'un outil de réduction. C'est pourquoi il peut ne pas totalement sembler adapté sur os pathologique ou pour des fractures très comminutives, bien que sa supériorité en termes de réduction ait été prouvée dans des travaux sur fractures ostéoporotiques [114–118].

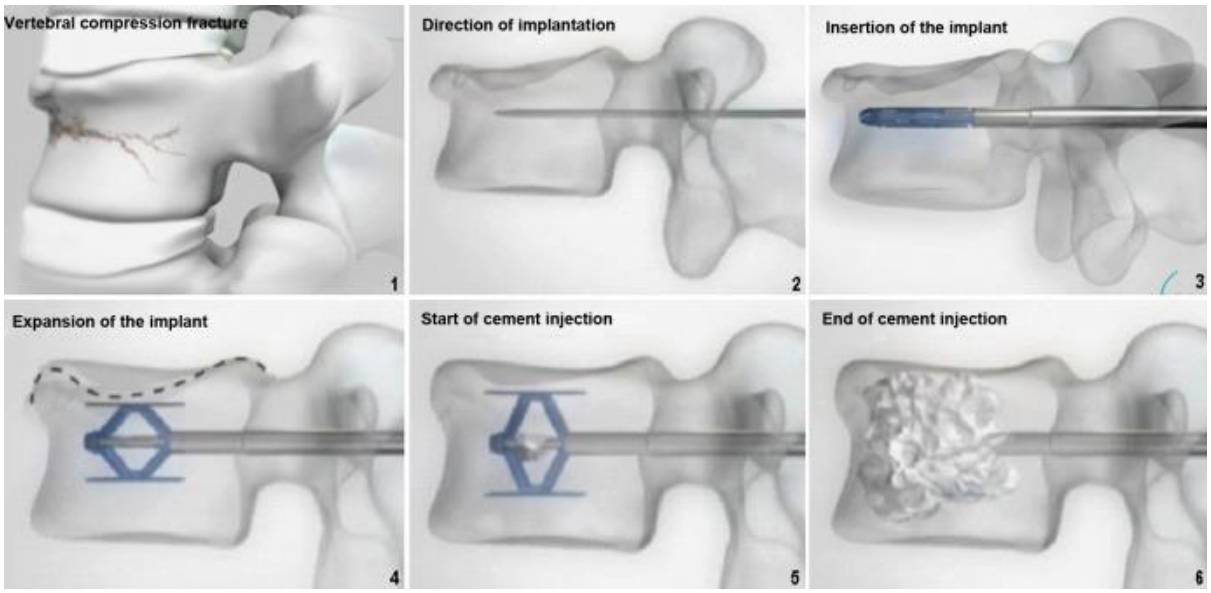

***Figure 27**: Principes du SpineJack® d'après C. Renaud "Treatment of vertebral compression fractures with the cranio-caudal expandable implant: technical note and outcomes in 77 consecutive patients"*

4- Autres dispositifs

D'autres dispositifs ont été mis sur le marché depuis une dizaine d'années, de manufacture différente. A ce titre le Tektona ® propose la possibilité d'effectuer plusieurs manœuvres de réduction au cours d'une même procédure grâce à une lamelle rétractable. Encore peu étudié dans les fractures non ostéoporotiques, il semble néanmoins permettre une correction équivalente [119–121].

L'OsseoFix®, stent métallique, est également étudié dans les fractures ostéoporotiques à mur postérieur incomplètement lésé et permettrait d'aussi bon résultats cliniques et radiologiques pour un taux de complications significativement inférieur [122].

En 2015 une équipe proposa l'utilisation d'OptiMesh ® (filet en polyéthylène rempli de greffe osseuse) pour traiter des fracture A3 123. Devant la perte de correction au cours du suivi, cette option thérapeutique ne fut finalement pas recommandée.

III-ETUDE RADIOLOGIQUE DE LA REDUCTION DANS LE TEMPS DES FRACTURES DU SUJET DE MOINS DE 50 ANS AU CHU DEPUIS 2016

A- INTRODUCTION

La première partie de ce travail nous a permis de comprendre les enjeux portés par le traitement des fractures en compression du rachis, notamment à la charnière thoracolombaire. Cela pour préserver la stabilité de la colonne et restaurer l'équilibre sagittal d'une population d'intérêt jeune. En évitant ainsi les complications à moyen et long terme.

La cyphoplastie à ballonnets a montré son utilité à ces fins avec un potentiel de réduction, des résultats durablement bénéfiques cliniquement et radiologiquement, pour une morbidité faible [11,13,87,92,93,104–106].

Cependant, les études réalisées par le passé restent peu nombreuses et incluent un nombre limité de patients. Ces patients pouvaient être parfois âgés et de statut ostéoporotique inconnu [92]. De plus, les critères radiologiques utilisés ont montré des limites de reproductibilité, avec des variabilités intra-observateur et inter-observateur non optimale [71–75,124]. En considérant un ordre de grandeur de 5° de correction angulaire par kyphoplastie, il est primordial d'utiliser des paramètres de mesures fiables et reproductibles pour ne pas conclure à tort sur la réussite radiologique d'une intervention chirurgicale [70,125].

Par ailleurs, ces études réalisées il y a une dizaine d'années ne préconisaient pas systématiquement l'utilisation du PMMA chez les patients de moins de 40 ans [13,87,104]. Ainsi 2 produits de comblements étaient utilisés dans certaines séries, introduisant un biais concernant leurs comportements mécaniques propres [87–89].

Enfin, ces publications nous ont démontré l'intérêt clinique sur la douleur et la qualité de vie de la cyphoplastie à ballonnets**.**

A notre connaissance, aucun travail n'a jusqu'à présent exploré les facteurs corrélés à l'échec radiologique du traitement des fractures A selon l'AO non ostéoporotiques par kyphoplastie. Pourtant, si de tels facteurs étaient mis en évidence, cela permettrait de cibler la population la plus à même d'être améliorée par la kyphoplastie (chirurgie personnalisée) et d'en diminuer les échecs et complications. Cela permettrait d'aboutir à un consensus de prise en charge pour les patients entre le traitement orthopédique, l'ostéosynthèse intra-corporéale ou circonférentielle et l'arthrodèse.

Ainsi, l'objectif principal de notre travail était l'évaluation de la réduction radiologique obtenue par kyphoplastie, chez l'adulte de moins de 50 ans présentant une fracture en compression sur os sain, à la charnière thoracolombaire. L'évolution de cette correction au cours du suivi était étudiée comme objectif secondaire. Tout comme la recherche des facteurs corrélés à l'échec (cliniques et radiologiques) de la procédure.

B - MATERIELS & METHODES

1- Sélection des patients

Les patients éligibles pour notre étude ont été sélectionnés rétrospectivement via le codage de leur séjour effectué dans notre service entre les 01/01/2016 et 30/09/2020. Soit 790 personnes disposant d'un codage CIM 10 S220 ou S320/S321 (fractures thoracolombaire) et CCAM pouvant correspondre à une cyphoplastie à ballonnets (**figure 28**). Parmi eux, 257 individus ont été retenus car âgés de 50 ans et moins pour analyse de leur dossier médical.

Les critères d'inclusion étaient :

- Age inférieur ou égal à 50 ans à la prise en charge
- Traumatisme avéré datant de moins de 3 semaines
- Fracture isolée de T12 ou L1
- Fracture de type A non compliquée neurologiquement
- Traitement chirurgical par cyphoplastie à ballonnets comme seul moyen de réduction et ostéosynthèse
- Dossier médical suffisant (imageries, comptes-rendus) pour investiguer l'objectif principal

Les critères d'exclusion étaient (parfois cumulés pour un même patient) :

- L'âge supérieur à 50 ans à la prise en charge (15 cas),
- Les fractures ne concernant pas T12 ou L1 (84 cas),
- Les fractures de type B ou C (1 cas),
- Les antécédents de fracture vertébrale ou d'ostéoporose (1 cas),
- La présence de fractures pluri-étagées (13 cas),
- L'utilisation d'autre matériel d'ostéosynthèse comme les vis pédiculaires ou VBS® (86 cas),
- Tout argument clinique ou paraclinique faisant suspecter une fracture sur os pathologique (1),
- L'absence de données suffisantes pour étude du critère de jugement principal ou l'absence de prise en charge chirurgicale (15 cas).

Après exclusion, 54 patients ont pu être inclus.

Code	Libélé
LHCA002	Ostéosynthèse postérieure de la colonne vertébrale sans exploration du contenu canalaire, par abord postérieur
LHCA010	Ostéosynthèse postérieure de la colonne vertébrale avec exploration du contenu canalaire, par abord postérieur
LHMA011	Correction instrumentale d'une déformation souple de la colonne vertébrale sans arthrodèse, par abord postérieur
LHMH001	Spondyloplastie de 3 vertèbres, par voie transcutanée avec guidage scanographique
LHMH002	Spondyloplastie d'1 vertèbre, par voie transcutanée avec guidage radiologique
LHMH003	Spondyloplastie de 2 vertèbres, par voie transcutanée avec guidage scanographique
LHMH004	Spondyloplastie de 3 vertèbres, par voie transcutanée avec guidage radiologique
LHMH005	Spondyloplastie d'1 vertèbre, par voie transcutanée avec guidage scanographique
LHMH006	Spondyloplastie de 2 vertèbres, par voie transcutanée avec guidage radiologique
LHMH027	Spondyloplastie expansive [cyphoplastie] d'1 vertèbre, par voie transcutanée avec guidage scanographique
LHMH140	Spondyloplastie expansive [cyphoplastie] de 2 ou de 3 vertèbres, par voie transcutanée avec guidage radiologique
LHMH182	Spondyloplastie de 2 ou de 3 vertèbres, par voie transcutanée avec guidage scanographique
LHMH228	Spondyloplastie expansive [cyphoplastie] d'1 vertèbre, par voie transcutanée, avec guidage radiologique
LHMH444	Spondyloplastie de 2 ou de 3 vertèbres, par voie transcutanée avec guidage radiologique
LHMH454	Spondyloplastie expansive [cyphoplastie] de 2 ou de 3 vertèbres, par voie transcutanée avec guidage scanographique
LHMH800-01	Spondyloplastie d'une vertèbre, par voie transcutanée avec expansion et guidage radiologique
LHMH801-01	Spondyloplastie d'une vertèbre, par voie transcutanée avec expansion et guidage scanographique
LHMH802-01	Spondyloplastie de plusieurs vertèbres, par voie transcutanée avec expansion et guidage radiologique
LHMH803-01	Spondyloplastie de plusieurs vertèbres, par voie transcutanée avec expansion et guidage scanographique

Figure 28 : *Liste exhaustive des codages CCAM sélectionnés pour le recueil de données*

2- Modalités de prise en charge thérapeutique

Les patients éligibles à une kyphoplastie dans notre service étaient maintenus en décubitus dorsal strict (proclive 30° autorisé), mobilisés en monobloc, de la suspicion clinique de fracture à la prise en charge chirurgicale. Cette dernière était effectuée dès qu'un créneau opératoire était disponible au bloc des urgences, sous anesthésie générale, selon la technique décrite à la partie **II.C.*2***.c de ce manuscrit. La constatation d'une fuite extra-vertébrale de PMMA per-opératoire signait l'arrêt de la procédure. Les différentes interventions étaient pratiquées par 10 chirurgiens dont le niveau d'expérience était classé en 3 catégories : débutants (internes), intermédiaires (assistants et chef de cliniques) et avancés (praticiens hospitaliers et professeurs des universités). Le matériel utilisé était le Xpander II™ (de taille adaptée au patient) avec du PMMA haute viscosité Kyphon Xpede™, Medtronic Sofamor Danek, Memphis, TN, USA.

En post-opératoire les patients pouvaient se lever dès J0 sans contention, et reprendre la marche. Des radiographies EOS®, (EOS Imaging, Paris, France) de face et de profil étaient réalisées avant la sortie pour contrôler la correction obtenue. Si celle-ci était jugée non satisfaisante, un traitement orthopédique complémentaire par corset ou une chirurgie pouvait être indiquée par le chirurgien responsable.

En l'absence de complication, le patient sortait 24 heures après sa prise en charge, avec pour consigne de réaliser des soins de pansement tous les 2 jours et une injection d'anticoagulant à dose isocoagulante pendant 10 à 21 jours. Les restrictions de mobilisations préconisées comprenaient l'absence de port de charges lourdes et

l'éviction sportive pendant 3 mois. Une rééducation par kinésithérapie pour renforcement musculaire et entretien des amplitudes du rachis thoracolombaire était prescrite.

Chaque patient était reconvoqué systématiquement à 45 jours (muni d'un EOS) et à 3 mois (muni d'une TDM) pour une consultation de contrôle radio-clinique de l'évolution. Des consultations non systématiques pouvaient être ajoutées à ce suivi type si nécessaire. Toute imagerie exploitable (EOS, radiographie ou TDM) réalisée postérieurement à 3 mois et incluse au dossier médical pour quelque indication était utilisée pour les mesures.

3- Acquisition des données – seuil de correction attendu

Pour chaque patient inclus, un recueil rétrospectif de données cliniques, techniques et radiologiques a été effectué par un individu, grâce aux documents médicaux de soins courants (comptes-rendus et imageries) disponibles dans les dossiers médicaux. Cela en accord avec la Déclaration d'Helsinki de 1964 et la méthodologie de référence MR-003 (n° 2227141).

L'objectif principal de l'étude était investigué par la description des mesures radiologiques suivantes préopératoires et post-opératoires, dont la méthode de mesure est explicitée sur la **figure 18** et conforme aux recommandations [70] :

- Cyphose régionale (CR), en degrés,
- Angulation Régionale Traumatique (ART) d'après P. Stagnara (**tableau 2**), en degré
- Pourcentage de compression antérieure du corps vertébral fracturé (PCACV)
- Pourcentage de compression postérieure du corps vertébral fracturé (PCPCV)

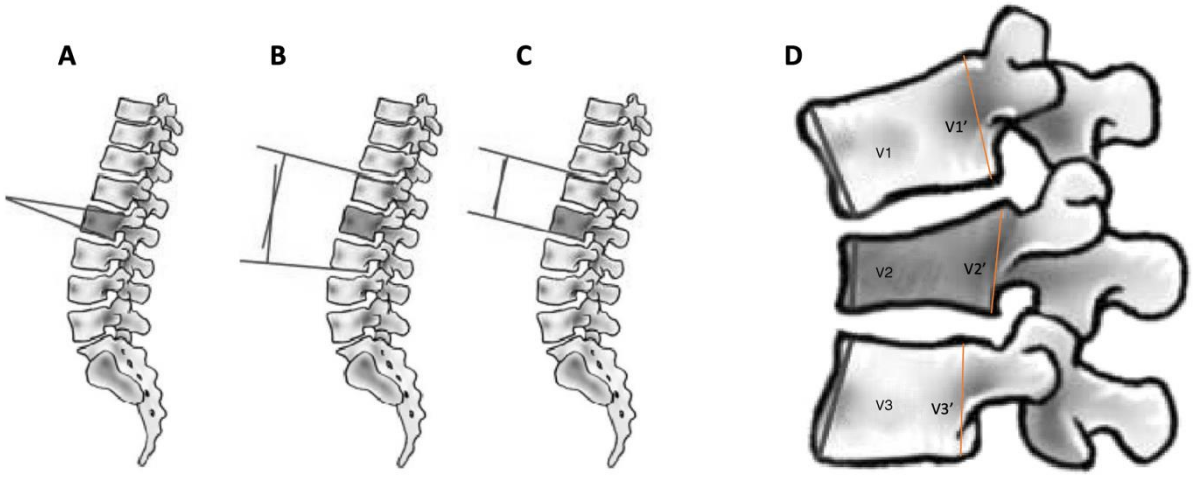

Figure 18 *: Quelques mesures radiologiques traumatiques d'après Keynan et al. « Radiographic measurement parameters in thoracolumbar fractures : a systematic review and consensus statement of the spine trauma study group » en 2006*
A *: Cyphose vertébrale*
B *: Cyphose régionale*
C *: Angle de Gardner*
D *: Index de Beck (V2 /V2') ;*
Pourcentage de compression antérieure du corps vertébral (PCACV) : V2/ [*(V1+V3) /2*] X100
Pourcentage de compression postérieure du corps vertébral (PCPCV) : V2'/[(V1'+V3') /2] X100

Abaque de P. Stagnara pour calcul de l'ART						
T11	**T12**	**L1**	**L2**	**L3**	**L4**	**L5**
9°	7°	1°	-8°	-19°	-33°	-36°
Formule de calcul						
L1	ART = CR mesurée - 1°					
T12	ART = CR mesurée - 7°					

Tableau 2*: Abaque de calcul de l'ART d'après P. Stagnara « Reciprocal angulation of vertebral bodies in a sagittal plane: approach to references for the evaluation of kyphosis and lordosis » en 1982*

L'objectif secondaire d'étude de l'évolution de la réduction au cours du suivi des patients était basé sur la mesure des paramètres radiologiques cités ci-dessus à la période post-opératoire, à 45 jours, puis à 3 mois et enfin au dernier recul.

Puis, la recherche de facteurs corrélés à l'échec radiologique de l'intervention chirurgicale était basée sur les critères cliniques et techniques évalués dans la littérature pour les fractures ostéoporotiques, soit :

- Paramètres intrinsèques aux patients : âge, sexe, taille, poids, IMC
- Ancienneté de la fracture, en jours, avant la chirurgie
- Type fracturaire selon l'AO
- Paramètres radiologiques préopératoires : CR, ART, PCACV et PCPCV
- Caractéristiques de la chirurgie : volume de PMMA injecté, présence de fuite, expérience opérateur (débutant, intermédiaire, avancés), et la présence d'un contact entre le PMMA et plateaux vertébraux (**figure 29**).

L'échec radiologique de la procédure chirurgicale était défini par une ART post-opératoire supérieure à 5°, ou un PCACV, ou PCPCV supérieur à 25% de la hauteur du corps vertébral. La procédure était donc considérée réussie radiologiquement pour une ART inférieure ou égale à 5° associée à un PCACV et un PCPCV inférieur ou égal à 25%.

Enfin, d'autres caractéristiques telles que la nature du traumatisme, la présence de modificateurs M1 et M2 selon l'AO, l'observation d'anomalies anatomiques de charnière au TDM et l'occurrence de complications modifiant l'interprétation des résultats étaient relevées.

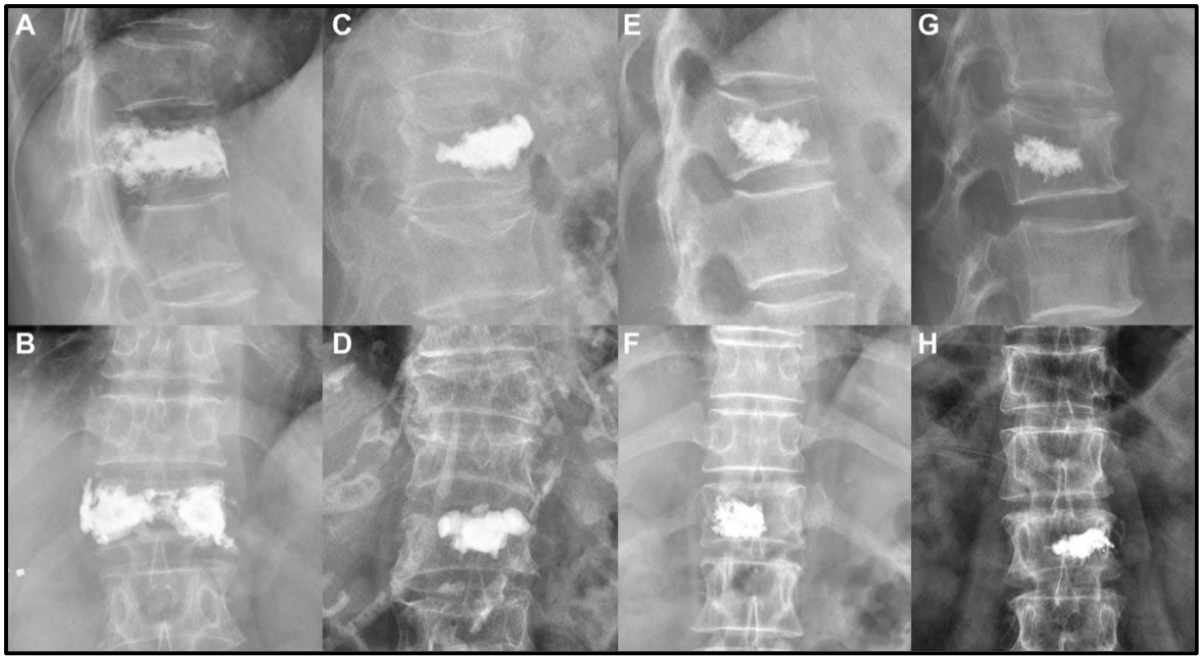

Figure 29 *: Type de contact entre le PMMA et les plateaux vertébraux d'après Wang et al. "Percutaneous kyphoplasty: Risk Factors for Recollapse of Cemented Vertebrae" en 2019*
A-B *: contact entre le PMMA et les 2 plateaux vertébraux*
C-D *: contact entre le PMMA et le plateau vertébral supérieur uniquement*
E-F *: contact entre le PMMA et le plateau vertébral inférieur uniquement*
G-H *: absence de contact entre le PMMA et les 2 plateaux vertébraux*

4- Analyse statistique

Les variables quantitatives étaient décrites par leur moyenne et écart-type notés x (± σ). Les comparaisons des paramètres radiologiques préopératoires, post-opératoires et au cours du suivi étaient réalisées par des tests de Student non-appariés bilatéraux via le logiciel R (R Foundation for Statistical Computing). Le seuil de significativité était $p < 0,05$.

Des tests de corrélation linéaire de Pearson, et de khi-deux d'indépendance, étaient réalisés pour analyser l'impact des potentiels facteurs influençant la réussite radiologique de l'intervention, respectivement pour les variables continues et binaires. Les données étaient analysées à l'aide du logiciel Python 3.8. Le seuil de significativité était $p < 0,05$. Des tests de Spearman étaient également effectués.

C- RESULTATS

La **figure 30** résume le nombre d'observations par critère recueilli pour la totalité de l'étude.

Caractéristique observée	Nombre d'observations
Age	54
Sexe	54
Taille	44
Poids	44
IMC	44
Niveau fracturé	54
Type fracturaire AO	54
Ancienneté fracture	49
CR préopératoire	47
ART préopératoire	47
PCACV préopératoire	47
PCPCV préopératoire	47
Volume PMMA	41
Contact PMMA / Plateaux	54
Fuite PMMA	54
Expérience opérateur	52
CR post-opératoire	54
ART post-opératoire	54
PCACV post-opératoire	54
PCPCV post-opératoire	54
CR à J+45	47
ART à J+45	47
PCACV à J+45	47
PCPCV à J+45	47
CR à M+3	34
ART à M+3	34
PCACV à M+3	36
PCPCV à M+3	36
CR au dernier recul	12
ART au dernier recul	12
PCACV au dernier recul	13
PCPCV au dernier recul	13

Figure 30 : *Nombre d'observations par caractéristique recueillie pour 54 patients*

1- Description de la population étudiée

Cinquante-quatre patients ont été inclus dans l'étude, avec un recul moyen de 10,46 (± 4,72) mois. Treize patients ont été suivis au-delà de 3 mois, soit 24%. Le **tableau 3** en récapitule les caractéristiques descriptives chiffrées retrouvées.

Caractéristiques cliniques descriptives		
Sexe	♀	23 (42,6%)
	♂	31 (57,4%)
Age (ans)		33,96 (± 11,24)
Taille (cm)		172,75 (± 7,65)
Poids (kg)		77,72 (± 17,55)
IMC (kg/m2)		25,88 (± 5,11)
Ancienneté fracture (j)		1,9 (±2,5)
Caractéristiques radiologiques descriptives préopératoires		
Niveau fracturé	T12	16 (29,6%)
	L1	38 (70,4%)
Sous-type AO	A1	29 (53,7%)
	A2	1 (1,9%)
	A3	20 (37%)
	A4	4 (7,4%)
ART (°)		5,08° (± 5,16°)
PCACV (%)		19,53% (± 9,5%)
PCPCV (%)		3,65% (±4,5%)

Tableau 3 *: Résultats descriptifs de la série étudiés exprimés en valeur cumulée, moyenne et écart-type selon la pertinence.*

Chacun des individus était bien classé N0 selon l'AO (aucune complication neurologique), sans modificateur M1 ou M2. Par ailleurs, à l'analyse morphologique TDM de la charnière thoracolombaire, aucune anomalie transitionnelle n'était retrouvée.

2- Réduction des fractures par cyphoplastie à ballonnets

Après l'intervention l'ART moyen était de 6,47° (± 6,69), ce qui ne correspondait pas à une modification significative par rapport à l'ART préopératoire (p=0,2433).

Le PCACV était amélioré significativement à 14,11% (± 6,8) (p=0,001662).

Le PCPCV post-opératoire était 2,25% (± 2,76), soit sans évolution significative (p=0,05744). Les **figures 31 et 32** illustrent ces résultats.

Vingt-quatre interventions sur 54 pouvaient être considérées réussies (ART≤ 5°, AVBCP et PVBCP ≤ 25%), soit 44,4%. Le volume moyen de PMMA injecté était 6,87 (± 1,66) ml.

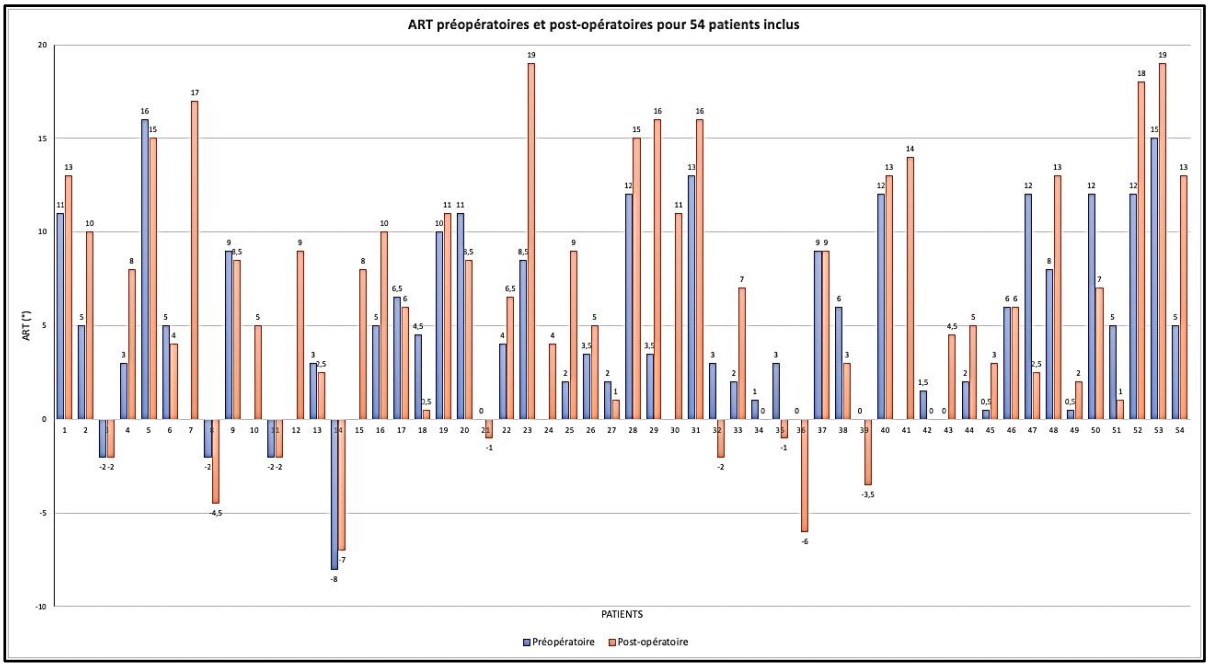
ART préopératoires et post-opératoires pour 54 patients inclus
ART (°)
PATIENTS
Préopératoire
Post-opératoire

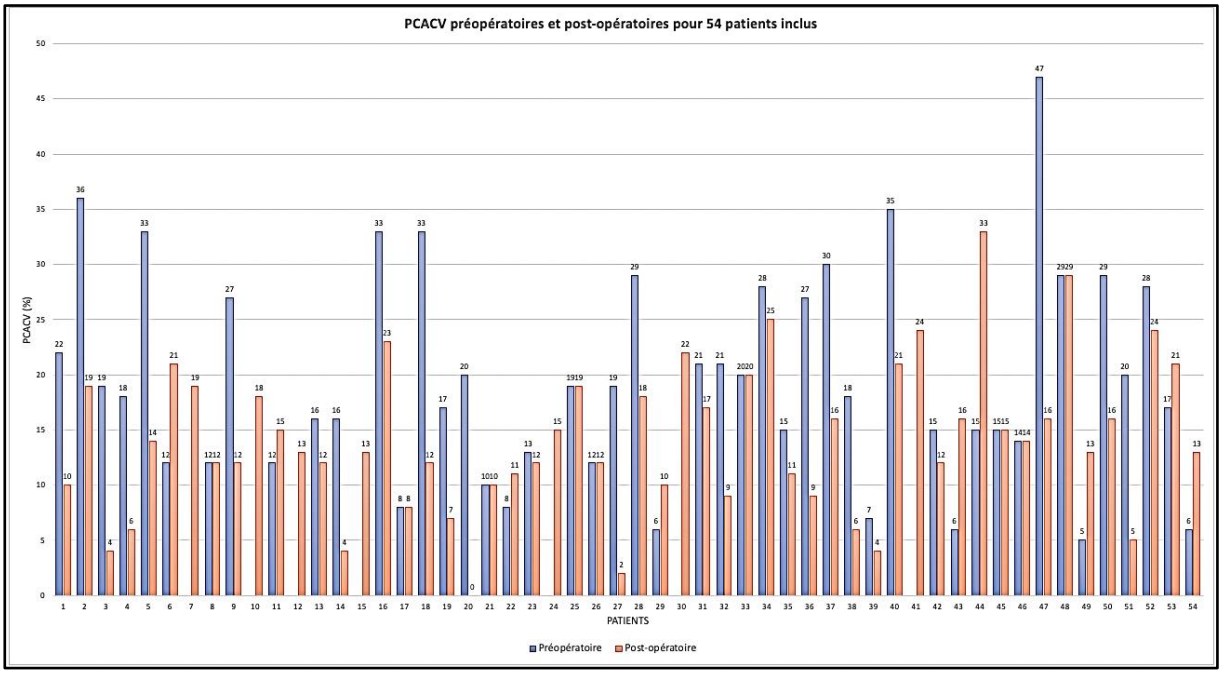
PCACV préopératoires et post-opératoires pour 54 patients inclus
PCACV (%)
PATIENTS
Préopératoire
Post-opératoire

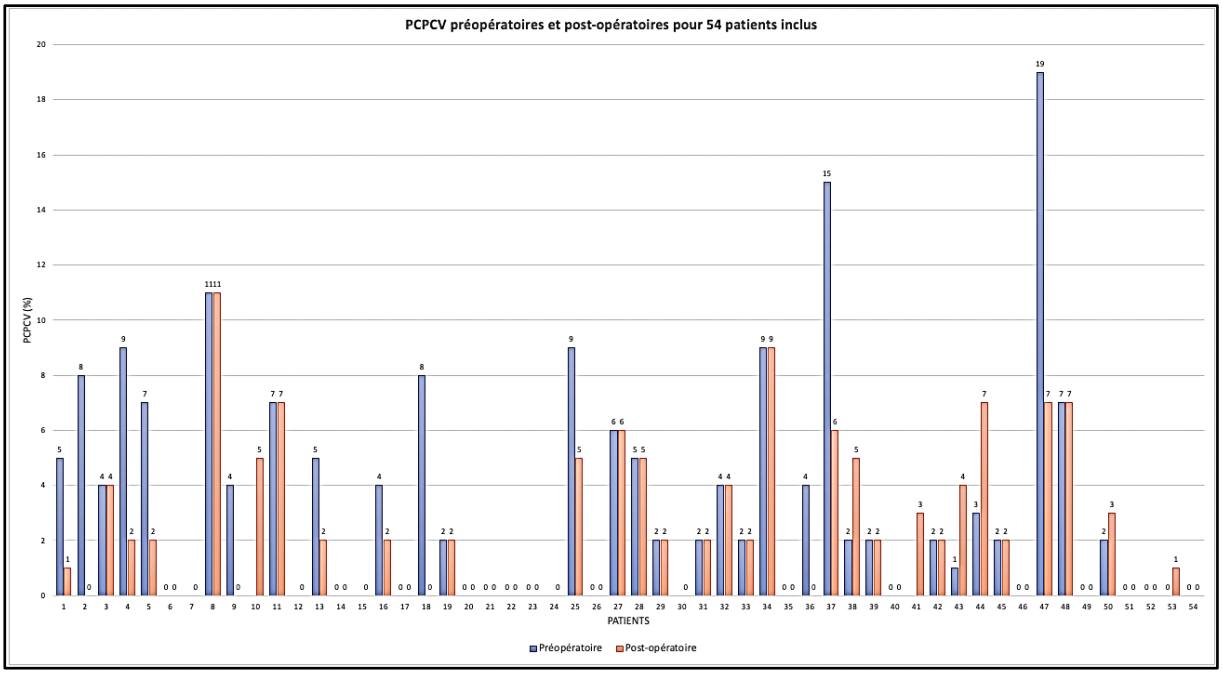

Figure 31 *: Représentations graphiques de la répartition des ART (°), PCACV (%) et PCPCV (%) préopératoires et post-opératoires pour les 54 patients inclus. Les bâtons manquants correspondent à des données non disponibles.*

Figure 32 *: Exemples de résultats radiologiques*
A *: Patient 32, niveau L1, intervention réussie (Préopératoire : ART 3°, PCACV 21%, PCPCV 4% ; post-opératoire ART -2°, PCACV 9%, PCPCV 4%)*
B *: Patient 23, niveau L1 échec de l'intervention (Préopératoire : ART 8,5°, PCACV 13%, PCPCV 0% ; post-opératoire ART 19°, PCACV 12%, PCPCV 0%)*

3- Évolution de la réduction obtenue au cours du suivi

A 45 jours de suivi (47 observations), l'ART moyen était 7,99° (± 6,68) ce qui tendait vers une dégradation par rapport à la période post-opératoire (p=0,2583). Le PCACV évoluait à 17,76% (± 7,36), ce qui était significativement supérieur (p=0,01147). Le PCPCV n'était pas significativement modifié (p=0,06257), avec une valeur moyenne de 3,49% (± 3,64).

Au bout de 3 mois après l'intervention, l'ART était évalué à 7,94° (± 6,59), sans perte de réduction significative (p= 0,3311), sur les 34 observations possibles. Concernant le PCACV (36 observations), la perte de correction significative à 45 jours était confirmée à 3 mois avec une valeur moyenne de 17,57% (± 6,4) (p=0,01743). Enfin, le PCPCV (36 observations) était mesuré à 3,17% (± 3,93), non significativement modifié par rapport à J1 (p =0,2373).

Au dernier recul, sur 12 observations, l'ART moyen était 3,5° (± 3,78), sans perte de réduction significative par rapport à la période post-opératoire (p=0,2272). Le PCACV (13 observations) était mesuré à 15,46% (± 7,57), non significativement augmenté par rapport à la mesure à J1 (p= 0,5643). Enfin, le PCPCV moyen (13 observations) était 3,23% (± 3,031), non significativement modifiée par rapport au post-opératoire (p= 0,3064).

La **figure 33** représente l'évolution des paramètres suscités au cours du temps.

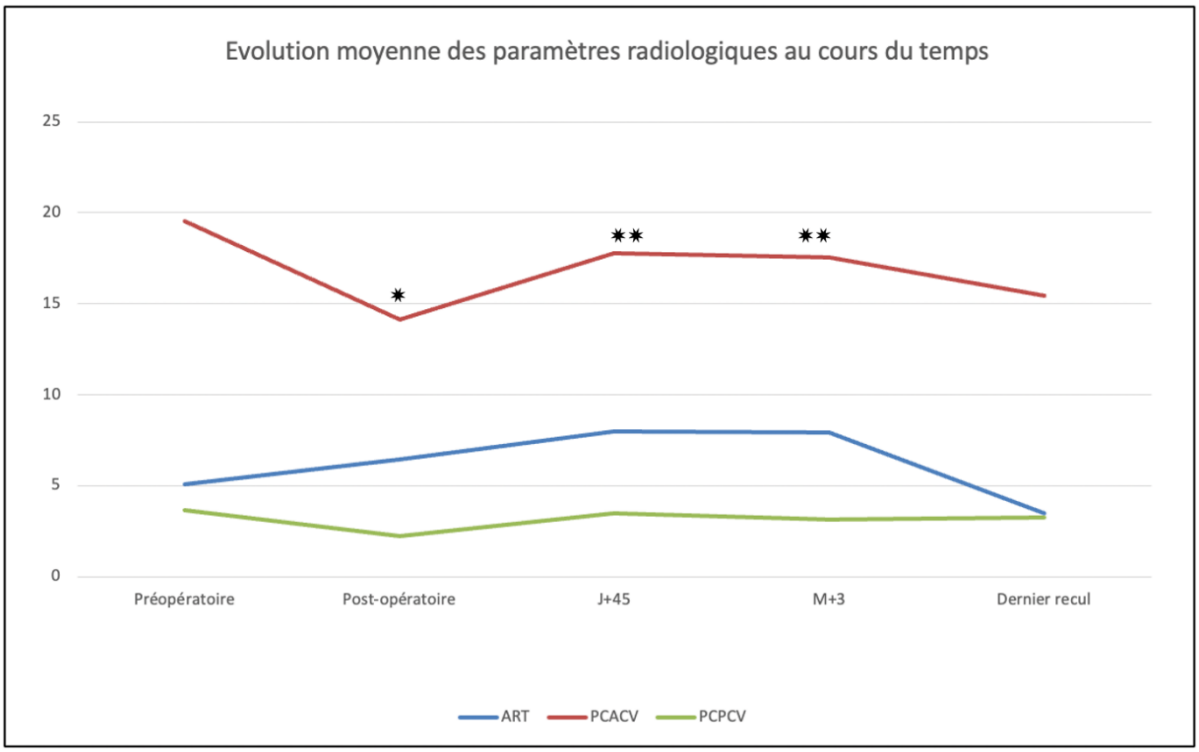

***Figure 33** : Évolution moyenne des paramètres radiologiques au cours du suivi (ART exprimé en degrés, PCACV/PCPCV exprimés en pourcentage)*

✷ : résultat significativement différent du paramètre préopératoire (p < 0,05)

✷✷ : résultat significativement différent du paramètre postopératoire (p < 0,05)

4- Facteurs corrélés à la réussite de l'intervention

Le type fracturaire selon l'AO, la CR, l'ART préopératoires et le contact PMMA/Plateaux étaient significativement et négativement linéairement corrélés à la réussite de l'intervention (**tableau 4**). C'est-à-dire que plus leurs différentes valeurs augmentent, plus l'intervention risque d'échouer. De même, il semblait exister une corrélation négative pour le PCACV et l'IMC. Néanmoins, il s'agissait d'une tendance non significative. Aucune des variables binaires n'était significativement corrélées à l'échec de l'intervention (**tableau 5**).

	Coefficent corrélation linéaire	P value
Age patient	-0,116440148	0,401753865
Taille	0,176009288	0,253100015
Poids	-0,151254645	0,327046639
IMC	-0,263859706	0,083508963
Type fracturaire AO	-0,286725876	0,035548664
Ancienneté fracture	-0,064147402	0,661464995
CR	-0,494764767	0,00040739
ART	-0,613767039	4,48E-06
PCACV	-0,283605141	0,053382495
PCPCV	0,114722841	0,442569185
Volume PMMA	-0,132616632	0,408486399
Contact PMMA /Plateaux	-0,316107335	0,019879717
Expérience opérateur	0,037507142	0,791790782

***Tableau 4** : Coefficients de corrélation linéaire de Pearson entre les facteurs étudiés (colonne de gauche) et la réussite de l'intervention, p<0,05. Les facteurs statistiquement significatifs sont grisés.*

	Test khi-deux d'indépendance	P value
Sexe	0.0	1.0
Niveau	0.0	1.0
Présence de fuite	0.09588	0.921997

***Tableau 5** : Recherche de corrélation linéaire entres les facteurs étudiés (colonne de gauche) et la réussite de l'intervention, p<0,05.*

5- Complications

Des fuites de PMMA ont été observées pour 18 patients soit dans 33,3% des cas.

Au total, 2 patients ont d'emblée bénéficié d'un traitement complémentaire orthopédique par corset en post-opératoire devant l'insuffisance de réduction par cyphoplastie seule constatée au cliché EOS de contrôle.

Aucune pseudarthrose, ou infection n'a été observée au cours du suivi. Aucune reprise chirurgicale n'a été effectuée au dernier recul.

D- DISCUSSION

1- Résumé des résultats et commentaires

a) Résultats principaux

Dans cette étude, nous n'avons pu mettre en évidence de réduction significative de l'ART et du PCPCV des fractures en compression de la charnière thoracolombaire grâce au traitement par cyphoplastie à ballonnets. Seul le PCACV était amélioré, à court terme. A 45 jours d'évolution, le bénéfice de cette réduction était perdu, ce qui est un délai concordant avec la littérature [13]. Malgré cela, 44,4% des interventions pouvaient être considérées réussies selon les seuils choisis (ART ≤ 5°, PCACV et PCPCV ≤ 25%).

Quatre facteurs cliniques, radiologiques et techniques étaient significativement positivement corrélés à l'échec de l'intervention : Le type fracturaire selon l'AO, la CR et l'ART préopératoires et enfin le contact entre le PMMA et les plateaux vertébraux. La force de la corrélation était nettement plus élevée pour l'ART et la CR avec des coefficients respectifs de -0,6 et -0,5 (pour un maximum de -1).

On observait des fuites de PMMA dans 33,3 % des cas, pour un volume injecté moyen de 6,87 (± 1,66) ml. Ce qui est cohérent avec le reste des études, ou les fuites étaient présentes dans 15 à 40% des cas [13,87,92,93].

b) Interprétation

L'absence de réduction de l'ART ne peut être directement comparée à la littérature. Il s'agit d'une mesure relative pertinente permettant de travailler avec la CR rapportée à plusieurs niveaux vertébraux (ici T12 et L1). Or cette dernière a bien prouvé sa reproductibilité supérieure à la CV puisqu'elle s'affranchit de l'incertitude de mesure sur un plateau osseux fracturé [71–75,124]. Cependant l'ART évolue avec le comportement des 2 disques comptés dans sa mesure, comme évoqué à la partie **II.B.*4***. Ici le comportement radiologique des disques adjacents n'a pas été étudié. Les mécanismes responsables des résultats obtenus (insuffisance de réduction osseuse, compensation ou dégénérescence discale) restent inconnus [80,85]. Comme l'objectif est toujours la restauration de l'équilibre sagittal global l'ART (ou la CR) reste néanmoins très informative, pondérée par le type de dos des patients.

Dans ce travail, la mesure de l'ART et des autres paramètres préopératoires était effectuée sur une TDM, avec des patients en décubitus dorsal. Alors que l'imagerie post-opératoire était un EOS (en charge) puis de nouveau une TDM à 3 mois. Cela peut également contribuer à diminuer une différence entre les valeurs avant et après l'intervention.

L'efficacité significative de la kyphoplastie sur la réduction du PCACV à hauteur de 5% en moyenne avait déjà été observée et confirme l'intérêt de cette technique dans la réduction des déformations fracturaires cunéiformes.

Concernant la perte de correction observée, dès 45 jours, celle-ci conforte les résultats obtenus par Simon Teyssédou *et al.* et Frank Hartmann *et al.* en 2012 [13,92]. Indiquant qu'un suivi systématique de 3 mois après la chirurgie semble suffisant pour l'évaluation radiologique de la réduction [79]. Les résultats obtenus ici après ce délai ne devraient d'ailleurs pas être pris en compte à la vue du très faible nombre d'individus sur lesquels ils sont basés (13 personnes).

Malgré ces résultats mitigés, le taux de réussite de l'intervention (44,4%) n'est pas négligeable. Suggérant ainsi d'une part que les patients opérés ne présentaient initialement pas de déformation sévère. D'autre part que les valeurs radiologiques critères de réussite étaient peu ambitieuses. Il s'agissait de seuils choisis arbitrairement, en l'absence de consensus sur les indications de la kyphoplastie comme ostéosynthèse unique. Il semble néanmoins très pertinent d'associer des critères radiologiques de mesure angulaire et de perte de hauteur quand on étudie à la fois les types A1 et A2 à mur postérieur intègre et les A3 et A4 pouvant se déformer sans composante cunéiforme.

A notre connaissance, il s'agit de la première étude mettant en évidence des facteurs corrélés à l'échec de la kyphoplastie chez le patient de moins de 50 ans, non connus ostéoporotiques. Chez les patients traités pour des fractures ostéoporotiques des facteurs positivement corrélés à l'échec de la kyphoplastie avaient déjà été mis en évidence dans la littérature :

- L'ostéonécrose aseptique du corps vertébral [126–128] ;
- La cyphose traumatique importante [128] ;
- La localisation à la charnière thoracolombaire [128] ;
- La forte restauration des hauteurs vertébrales antérieures, moyennes et postérieures [128,129] ;
- La distribution compacte du PMMA [128,129] ;
- La distance ou l'absence de contact entre le PMMA et les plateaux vertébraux [126,127,130].

Ici, il faut néanmoins se garder de conclure à une relation de causalité entre ses facteurs et l'échec de l'intervention puisque la méthodologie statistique n'incluait pas de modèle de régression linéaire. Le lien statistique de corrélation pourrait être dû à une variable explicative cachée influençant simultanément les facteurs étudiés et la réussite de l'intervention.

Le taux de fuite de PMMA observé (33%) et le volume moyen de PMMA injecté strictement reproductibles avec les données de la littérature soulignent le bon respect des principes techniques de réalisation de la cyphoplastie à ballonnets dans cette série [13,87,93].

L'âge moyen du groupe étudié est le moins élevé (33,96 ans ± 11,24) parmi les études disponibles, se rapprochant au plus près de la population la plus concernée par la chirurgie des fractures du rachis de type A dans la vie réelle : l'homme jeune autour de 30 ans.

Le nombre de patients inclus (54) reste néanmoins faible puisque la période d'inclusion allait de l'arrivée de l'EOS et son usage systématique dans notre service (2016) au début du recueil de données (2021).

2- Apports et limites de l'étude

L'étude apporte finalement plusieurs éléments d'intérêt à la littérature déjà existante. Cela en combinant l'utilisation des notions les plus standardisées et actuelles en traumatologie vertébrale : la classification de l'AO, mesures radiologiques par la CR, l'ART et les PCACV et PCPCV [70,87,125]. Les types d'imageries utilisées (TDM et EOS) étaient optimales pour la précision des mesures.

La population étudiée était le plus homogène possible dans le cadre d'un recueil rétrospectif en excluant la population plus âgée possiblement ostéoporotique.

Le nombre de niveau vertébraux restreint à la plus étroite définition de la charnière thoracolombaire évitait les approximations quant au comportement biomécanique.

La technique opératoire était la plus reproductible possible : un seul produit de comblement, une seule équipe opératrice, protocole post-opératoire uniforme.

La sélection des critères possiblement corrélés à l'échec de l'intervention était rationnelle et basée sur une revue de la littérature chez le patient ostéoporotique.

Cependant ce travail de thèse n'est pas exempt de limites. Il s'agit d'un recueil rétrospectif sujet aux biais de sélection (recrutement et attrition) et de classement. Notamment par l'absence de données objectives sur le statut ostéoporotique des patients, les pertes de données au cours du suivi et le choix arbitraire des seuils radiologiques pour la réussite de la chirurgie.

Le nombre de sujets inclus n'est pas supérieurs aux précédents travaux publiés.

Il s'agit d'une étude radiologique n'évaluant pas du tout les résultats cliniques de la kyphoplastie. Des données sont manquantes pour un recueil radiologique optimal : l'évaluation de la comminution pour les fractures A3 et A4 par la Load Sharing Classification, la localisation des fuites de PMMA retrouvées (disque, canal rachidien, etc.).

Comme dans toute série de traumatologie où les patients sont maintenus en décubitus dorsal avant leur prise en charge thérapeutique, aucune donnée n'a pu être recueillie concernant les types de dos et leurs équilibres sagittaux.

Aucune piste exploratoire n'a pu être investiguée concernant les vertèbres transitionnelles pourtant fréquentes à la charnière thoracolombaire (4,1% à 12,6% des patients).

Enfin, aucun lien de causalité ne peut être mis en évidence pour les facteurs significativement corrélés à l'échec de l'intervention.

Tout cela limite l'interprétation des résultats pour la pratique clinique.

3- Prise en charge chirurgicale : pistes de réflexion

Pour améliorer les résultats radiologiques du traitement des fractures A de la charnière thoracolombaire par une cyphoplastie seule, la clarification de ses indications paraît essentielle. Cependant après des décennies de recherches, aucun consensus ne s'est complètement dessiné. La présente étude apporte des arguments supplémentaires pour des recommandations déjà suggérées. On peut retenir que le traitement des fractures instables, déformées au-delà du potentiel de correction (5° de CV et vers 20% de PCACV), très comminutives ne sera pas optimal par kyphoplastie. La comminution (A3 et A4) n'est pas tant à risque de rétropulsion de fragments vers le canal rachidien que de fuites de PMMA [11]. Ainsi, l'étude soigneuse systématique de la TDM préopératoire des patients éligibles, avec mesure de la CV, de l'ART, du PCACV, la classification selon l'AO et la Load Sharing Classification semble primordiale. Elle devra s'intégrer au rapport bénéfice/risque global pour chaque patient, influencé par tant d'autres paramètres, cliniques et socio-professionnels.

Techniquement, pour palier à la perte de réduction per-opératoire à la déflation des ballonnets des auteurs proposent une expansion itérative des ballons à pressions croissantes avant le comblement par PMMA ou l'injection séquentielle dans chaque cavité [87,105]. Pour limiter les fuites l'injection d'une petite quantité de PMMA pâteux dans la cavité trabéculaire, avant d'expandre de nouveaux les ballons, pourrait être une solution (technique « eggshell ») [105,131].

Enfin, d'autres dispositifs de cyphoplastie comme le VBS® peuvent s'avérer utiles en cas de comminution plus importante [106,112].

D'autres moyens d'ostéosynthèse semblent instinctivement intéressants pour la réduction de déformations traumatiques plus importantes, notamment mini-invasives [132]. Sans reconstruction de la colonne antérieure, les ostéosynthèses postérieures accusent des pertes de réduction [93]. Ainsi les montages courts associant expansion vertébrale et vissage pédiculaire percutané semblent être appropriés [85,133–135]. Ils permettent d'éviter l'arthrodèse par corporectomie de disques majoritairement sains au moment du traumatisme [80].

Enfin pour les patients traités par kyphoplastie, un suivi clinique plus long permettrait de diagnostiquer les personnes sujettes à une dégénérescence discale post-traumatique symptomatique invalidante et de leur proposer une prise en charge médicale voir chirurgicale (arthrodèse) [80]. D'autant plus si la réduction radiologique n'est pas optimale [79].

E- CONCLUSION

La cyphoplastie à ballonnets est une technique mini-invasive sure pour le traitement des fractures en compression à la charnière thoracolombaire. Son potentiel de réduction notamment régional est franchement limité. Il faut veiller à en tenir compte lorsqu'on l'utilise comme seul moyen d'ostéosynthèse. Des facteurs cliniques et radiologiques préopératoires tels que la classe AO, la CR, l'ART et un facteur technique per-opératoire (contact PMMA/plateaux) peuvent prédire le potentiel échec radiologique de l'intervention. Suggérant ainsi l'intérêt de cette technique pour les fractures peu déformées et peu comminutives.

Cet échec doit être interprété avec précaution puisqu'il ne préjuge pas directement de la qualité de vie et de la reprise des activités professionnelles et sportives.

IV-CONCLUSION GÉNÉRALE

Les fractures en compression, notamment A1 selon l'AO, sont le type le plus fréquent des fractures vertébrales thoracolombaires. Leur localisation préférentielle à la charnière thoracolombaire s'explique très bien par les particularités anatomiques et la fragilité mécanique de cette région de la colonne.

Leur compréhension, classification anatomique et pronostique a rythmé les publications scientifiques sur le sujet depuis plus de 70 ans jusqu'à la classification de l'AO de 2013. Les techniques mini-invasives d'expansion vertébrale issues du traitement des fractures ostéoporotiques ont toute leur place en traumatologie car elles sont sures et performantes cliniquement. La cyphoplastie à ballonnets dispose maintenant d'un recul important de plusieurs décennies. Seule, elle permet néanmoins une réduction des fractures limitées, confirmé par la présente étude. Ainsi cela doit faire chercher d'autres solutions techniques pour la chirurgie des fractures thoracolombaires moyennement à sévèrement déformées, tout en préservant les disques adjacents majoritairement sains. A ce titre les montages combinant les ostéosynthèses intra-corporéales au visage pédiculaire percutané semblent constituer des alternatives intéressantes à la corporectomie.

Enfin, ce travail a permis de souligner que la fracture sur os sain est une entité bien différente de la fracture vertébrale du sujet ostéoporotique. Les facteurs corrélés à l'échec de la kyphoplastie sont différents. Tout comme les difficultés techniques et le pronostic pour des patients plus âgés, présentant de potentielles comorbidités.

La quête de standardisation et reproductibilité des pratiques reste un défi constant pour aboutir à des consensus de prise en charge des patients. Il s'agit d'une question complexe aux nombreuses variables d'entrée. Tout d'abord parce que l'apport de preuve scientifique par contrôle et randomisation des patients dans des études se heurte aux enjeux éthiques importants : neuroprotection, alitement, risque anesthésique, complications infectieuses, emboliques, dégénératives. Mais également parce que les moyens de traitement sont disparates entre les établissements hospitaliers, dans divers pays et régions du monde. Par accès aux imageries de pointe et par contrôle du coût des prises en charge dans des systèmes de santé variés. Enfin, parce que par nature, la chirurgie traumatologique s'attelle à restaurer un état antérieur équilibré inconnu mais imaginé par le soignant. Pour le rachis, l'absence d'évaluation possible de l'équilibre sagittal pré-traumatique rendra les objectifs de réduction radiologique approchés.

V- REFERENCES BIBLIOGRAPHIQUES

1. Ponkilainen VT, Toivonen L, Niemi S, Kannus P, Huttunen TT, Mattila VM. Incidence of Spine Fracture Hospitalization and Surgery in Finland in 1998-2017. *Spine*. 2020;45(7):459-464. doi:10.1097/BRS.0000000000003286
2. Hasler RM, Exadaktylos AK, Bouamra O, et al. Epidemiology and predictors of spinal injury in adult major trauma patients: European cohort study. *Eur Spine J Off Publ Eur Spine Soc Eur Spinal Deform Soc Eur Sect Cerv Spine Res Soc*. 2011;20(12):2174-2180. doi:10.1007/s00586-011-1866-7
3. Hu R, Mustard CA, Burns C. Epidemiology of incident spinal fracture in a complete population. *Spine*. 1996;21(4):492-499. doi:10.1097/00007632-199602150-00016
4. Kumar R, Lim J, Mekary RA, et al. Traumatic Spinal Injury: Global Epidemiology and Worldwide Volume. *World Neurosurg*. 2018;113:e345-e363. doi:10.1016/j.wneu.2018.02.033
5. Niemi-Nikkola V, Saijets N, Ylipoussu H, et al. Traumatic Spinal Injuries in Northern Finland. *Spine*. 2018;43(1):E45-E51. doi:10.1097/BRS.0000000000002214
6. Moradi-Lakeh M, Rasouli MR, Vaccaro AR, Saadat S, Zarei MR, Rahimi-Movaghar V. Burden of traumatic spine fractures in Tehran, Iran. *BMC Public Health*. 2011;11:789. doi:10.1186/1471-2458-11-789
7. Somersalo A, Paloneva J, Kautiainen H, Lönnroos E, Heinänen M, Kiviranta I. Incidence of fractures requiring inpatient care. *Acta Orthop*. 2014;85(5):525-530. doi:10.3109/17453674.2014.908340
8. Wakim J, Rajan T, Beschloss A, Albayar A, Ozturk A, Saifi C. Etiologies, incidence, and demographics of lumbar vertebral fractures in U.S. emergency departments. *J Spine Surg Hong Kong*. 2022;8(1):21-28. doi:10.21037/jss-21-110
9. Tropiano P, Blondel B. Traumatisme récent du rachis thoraco-lombaire. 2016. Published online 2016.
10. Belkoff SM, Mathis JM, Fenton DC, Scribner RM, Reiley ME, Talmadge K. An ex vivo biomechanical evaluation of an inflatable bone tamp used in the treatment of compression fracture. *Spine*. 2001;26(2):151-156. doi:10.1097/00007632-200101150-00008
11. Olivier E, Beldame J, Ould-Slimane M, et al. Traitement des burst fractures (Magerl A3) de la charnière thoracolombaire par cyphoplastie à ballonnets: étude anatomique. *Rev Chir Orthopédique Réparatrice Apparell Mot*. 2007;93(7):666-673. doi:10.1016/S0035-1040(07)73251-8
12. Garfin SR, Yuan HA, Reiley MA. New technologies in spine: kyphoplasty and vertebroplasty for the treatment of painful osteoporotic compression fractures. *Spine*. 2001;26(14):1511-1515. doi:10.1097/00007632-200107150-00002
13. Teyssédou S, Saget M, Prébet R, Leclercq N, Vendeuvre T, Pries P. Evaluation of percutaneous surgery in the treatment of thoracolumbar fractures. Preliminary results of a prospective study on 65 patients. *Orthop Traumatol Surg Res OTSR*. 2012;98(1):39-47. doi:10.1016/j.otsr.2011.08.009
14. Wigh RE. The thoracolumbar and lumbosacral transitional junctions. *Spine*. 1980;5(3):215-222. doi:10.1097/00007632-198005000-00003
15. Cabrol C, Kahle W, Leonhardt H, Platzer W. Anatomie .1 : Appareil locomoteur. Accessed May 4, 2022. https://www.abebooks.fr/Anatomie-.1-Appareil-locomoteur-Cabrol-Christian/8008310469/bd

16. Louis R, Bonsignour JP, Ouiminga R. Réduction orthopédique contrôlée des fractures du rachis. *Rev Chir Orthopédique Réparatrice Appar Mot*. 1975;61(4):323-344.
17. Kapandji AI. Anatomie fonctionnelle. Tome 3: Tête et Rachis. Accessed May 4, 2022. https://www.unitheque.com/anatomie-fonctionnelle/maloine/Livre/134980
18. Stagnara P, De Mauroy JC, Dran G, et al. Reciprocal angulation of vertebral bodies in a sagittal plane: approach to references for the evaluation of kyphosis and lordosis. *Spine*. 1982;7(4):335-342. doi:10.1097/00007632-198207000-00003
19. Carrino JA, Campbell PD, Lin DC, et al. Effect of spinal segment variants on numbering vertebral levels at lumbar MR imaging. *Radiology*. 2011;259(1):196-202. doi:10.1148/radiol.11081511
20. Doo AR, Lee J, Yeo GE, et al. The prevalence and clinical significance of transitional vertebrae: a radiologic investigation using whole spine spiral three-dimensional computed tomographic images. *Anesth Pain Med*. 2020;15(1):103-110. doi:10.17085/apm.2020.15.1.103
21. Park SK, Park JG, Kim BS, Huh JD, Kang H. Thoracolumbar junction: morphologic characteristics, various variants and significance. *Br J Radiol*. 2016;89(1064):20150784. doi:10.1259/bjr.20150784
22. Tatara Y, Niimura T, Sekiya T, Mihara H. Changes in Lumbosacral Anatomy and Vertebral Numbering in Patients with Thoracolumbar and/or Lumbosacral Transitional Vertebrae. *JB JS Open Access*. 2021;6(3):e20.00167. doi:10.2106/JBJS.OA.20.00167
23. Thawait GK, Chhabra A, Carrino JA. Spine segmentation and enumeration and normal variants. *Radiol Clin North Am*. 2012;50(4):587-598. doi:10.1016/j.rcl.2012.04.003
24. White AA, Panjabi MM. The basic kinematics of the human spine. A review of past and current knowledge. *Spine*. 1978;3(1):12-20. doi:10.1097/00007632-197803000-00003
25. Benzel EC. *Biomechanics of Spine Stabilization*. 3rd Edition. Thieme Verlag; 2015. doi:10.1055/b-003-106374
26. Berry JL, Moran JM, Berg WS, Steffee AD. A morphometric study of human lumbar and selected thoracic vertebrae. *Spine*. 1987;12(4):362-367. doi:10.1097/00007632-198705000-00010
27. Resnick DK, Weller SJ, Benzel EC. Biomechanics of the Thoracolumbar Spine. *Neurosurg Clin N Am*. 1997;8(4):455-469. doi:10.1016/S1042-3680(18)30293-6
28. McAfee PC, Yuan HA, Fredrickson BE, Lubicky JP. The value of computed tomography in thoracolumbar fractures. An analysis of one hundred consecutive cases and a new classification. *J Bone Joint Surg Am*. 1983;65(4):461-473.
29. Nicoll EA. Fractures of the dorso-lumbar spine. *J Bone Joint Surg Br*. 1949;31B(3):376-394.
30. Holdsworth FW. Fractures, dislocations, and fracture-dislocations of the spine. *J Bone Joint Surg Br*. 1963;45-B(1):6-20. doi:10.1302/0301-620X.45B1.6
31. Holdsworth F. Fractures, dislocations, and fracture-dislocations of the spine. *J Bone Joint Surg Am*. 1970;52(8):1534-1551.
32. Whitesides TE. Traumatic kyphosis of the thoracolumbar spine. *Clin Orthop*. 1977;(128):78-92.
33. Louis R. Spinal stability as defined by the three-column spine concept. *Anat Clin*. 1985;7(1):33-42. doi:10.1007/BF01654627
34. Roy-Camille R, Pitié J d'orthopédie de la. *Rachis Cervical Traumatique Non*

Neurologique Pathologie Traumatique de l'épaule et de La Ceinture Scapulaire. Masson; 1979.
35. Roy-Camille R, Saillant G. [Spinal injuries without neurologic complications]. *Int Orthop*. 1984;8(2):155-162. doi:10.1007/BF00265837
36. Denis F. The three column spine and its significance in the classification of acute thoracolumbar spinal injuries. *Spine*. 1983;8(8):817-831. doi:10.1097/00007632-198311000-00003
37. Magerl F, Aebi M, Gertzbein SD, Harms J, Nazarian S. A comprehensive classification of thoracic and lumbar injuries. *Eur Spine J Off Publ Eur Spine Soc Eur Spinal Deform Soc Eur Sect Cerv Spine Res Soc*. 1994;3(4):184-201. doi:10.1007/BF02221591
38. Wood KB, Khanna G, Vaccaro AR, Arnold PM, Harris MB, Mehbod AA. Assessment of two thoracolumbar fracture classification systems as used by multiple surgeons. *J Bone Joint Surg Am*. 2005;87(7):1423-1429. doi:10.2106/JBJS.C.01530
39. Oner FC, Ramos LMP, Simmermacher RKJ, et al. Classification of thoracic and lumbar spine fractures: problems of reproducibility. A study of 53 patients using CT and MRI. *Eur Spine J Off Publ Eur Spine Soc Eur Spinal Deform Soc Eur Sect Cerv Spine Res Soc*. 2002;11(3):235-245. doi:10.1007/s00586-001-0364-8
40. Aebi M. Classification of thoracolumbar fractures and dislocations. *Eur Spine J Off Publ Eur Spine Soc Eur Spinal Deform Soc Eur Sect Cerv Spine Res Soc*. 2010;19 Suppl 1:S2-7. doi:10.1007/s00586-009-1114-6
41. Vaccaro AR, Oner C, Kepler CK, et al. AOSpine thoracolumbar spine injury classification system: fracture description, neurological status, and key modifiers. *Spine*. 2013;38(23):2028-2037. doi:10.1097/BRS.0b013e3182a8a381
42. Vaccaro AR, Lehman RA, Hurlbert RJ, et al. A new classification of thoracolumbar injuries: the importance of injury morphology, the integrity of the posterior ligamentous complex, and neurologic status. *Spine*. 2005;30(20):2325-2333. doi:10.1097/01.brs.0000182986.43345.cb
43. Raja Rampersaud Y, Fisher C, Wilsey J, et al. Agreement between orthopedic surgeons and neurosurgeons regarding a new algorithm for the treatment of thoracolumbar injuries: a multicenter reliability study. *J Spinal Disord Tech*. 2006;19(7):477-482. doi:10.1097/01.bsd.0000211237.14211.21
44. Patel AA, Vaccaro AR, Albert TJ, et al. The adoption of a new classification system: time-dependent variation in interobserver reliability of the thoracolumbar injury severity score classification system. *Spine*. 2007;32(3):E105-110. doi:10.1097/01.brs.0000254107.57551.8a
45. Whang PG, Vaccaro AR, Poelstra KA, et al. The influence of fracture mechanism and morphology on the reliability and validity of two novel thoracolumbar injury classification systems. *Spine*. 2007;32(7):791-795. doi:10.1097/01.brs.0000258882.96011.47
46. Gamanagatti S, Rathinam D, Rangarajan K, Kumar A, Farooque K, Sharma V. Imaging evaluation of traumatic thoracolumbar spine injuries: Radiological review. *World J Radiol*. 2015;7(9):253-265. doi:10.4329/wjr.v7.i9.253
47. Kepler CK, Vaccaro AR, Koerner JD, et al. Reliability analysis of the AOSpine thoracolumbar spine injury classification system by a worldwide group of naïve spinal surgeons. *Eur Spine J Off Publ Eur Spine Soc Eur Spinal Deform Soc Eur Sect Cerv Spine Res Soc*. 2016;25(4):1082-1086. doi:10.1007/s00586-015-3765-9
48. Curfs I, Schotanus M, VAN Hemert WLW, et al. Reliability and Clinical Usefulness

of Current Classifications in Traumatic Thoracolumbar Fractures: A Systematic Review of the Literature. *Int J Spine Surg*. 2020;14(6):956-969. doi:10.14444/7145
49. McCormack T, Karaikovic E, Gaines RW. The load sharing classification of spine fractures. *Spine*. 1994;19(15):1741-1744. doi:10.1097/00007632-199408000-00014
50. Anderson PA, Rivara FP, Maier RV, Drake C. The epidemiology of seatbelt-associated injuries. *J Trauma*. 1991;31(1):60-67. doi:10.1097/00005373-199101000-00012
51. American Association for Automotive Medicine. American Association for Automotive Medicine Committee on Injury scaling : The Abbreviated Injury Scale.1985.
52. Payne SR, Waller JA. Trauma registry and trauma center biases in injury research. *J Trauma*. 1989;29(4):424-429. doi:10.1097/00005373-198904000-00002
53. Saboe LA, Reid DC, Davis LA, Warren SA, Grace MG. Spine trauma and associated injuries. *J Trauma*. 1991;31(1):43-48. doi:10.1097/00005373-199101000-00010
54. Weitzman G. Treatment of stable thoracolumbar spine compression fractures by early ambulation. *Clin Orthop*. 1971;76:116-122. doi:10.1097/00003086-197105000-00017
55. Young MH. Long-term consequences of stable fractures of the thoracic and lumbar vertebral bodies. *J Bone Joint Surg Br*. 1973;55-B(2):295-300. doi:10.1302/0301-620X.55B2.295
56. Wang H, Zhang Y, Xiang Q, et al. Epidemiology of traumatic spinal fractures: experience from medical university-affiliated hospitals in Chongqing, China, 2001-2010. *J Neurosurg Spine*. 2012;17(5):459-468. doi:10.3171/2012.8.SPINE111003
57. Bensch FV, Koivikko MP, Kiuru MJ, Koskinen SK. The incidence and distribution of burst fractures. *Emerg Radiol*. 2006;12(3):124-129. doi:10.1007/s0010140-005-0457-5
58. Birua GJS, Munda VS, Murmu NN. Epidemiology of Spinal Injury in North East India: A Retrospective Study. *Asian J Neurosurg*. 2018;13(4):1084-1086. doi:10.4103/ajns.AJNS_196_17
59. Bouyer B, Vassal M, Zairi F, et al. Surgery in vertebral fracture: epidemiology and functional and radiological results in a prospective series of 518 patients at 1 year's follow-up. *Orthop Traumatol Surg Res OTSR*. 2015;101(1):11-15. doi:10.1016/j.otsr.2014.11.012
60. Alhadhoud M, Alsiri N. The epidemiology of spinal fractures in a level 2 trauma center in Kuwait. *SAGE Open Med*. 2021;9:20503121211051932. doi:10.1177/20503121211051932
61. American Spinal Injury Association - The premier North American organization in the field of Spinal Cord Injury Care, Education, and Research. American Spinal Injury Association. Accessed June 28, 2022. https://asia-spinalinjury.org/
62. Coustet B. *Sémiologie médicale*. 3e édition. VUIBERT; 2015.
63. Collège des Enseignants de Neurologie. Collège des Enseignants de Neurologie. Accessed June 28, 2022. https://www.cen-neurologie.fr/fr
64. Kerdraon J. Conséquences fonctionnelles des lésions médullaires et du cône terminal. In: Blanc B, Siproudhis L, eds. *Pelvi-périnéologie*. Springer; 2005:509-515. doi:10.1007/2-287-27807-9_55

65. Qureshi S, Dhall SS, Anderson PA, et al. Congress of Neurological Surgeons Systematic Review and Evidence-Based Guidelines on the Evaluation and Treatment of Patients With Thoracolumbar Spine Trauma: Radiological Evaluation. *Neurosurgery*. 2019;84(1):E28-E31. doi:10.1093/neuros/nyy373
66. Ganjeifar B, Keykhosravi E, Bahadorkhan G, et al. Predictive Value of Computed Tomography Scan for Posterior Ligamentous Complex Injuries in Patients with Thoracolumbar Spinal Fractures. *Arch Bone Jt Surg*. 2019;7(4):321-324.
67. Schnake KJ, von Scotti F, Haas NP, Kandziora F. [Type B injuries of the thoracolumbar spine : misinterpretations of the integrity of the posterior ligament complex using radiologic diagnostics]. *Unfallchirurg*. 2008;111(12):977-984. doi:10.1007/s00113-008-1503-z
68. Ghaffari-Rafi A, Peterson C, Leon-Rojas JE, et al. The Role of Magnetic Resonance Imaging to Inform Clinical Decision-Making in Acute Spinal Cord Injury: A Systematic Review and Meta-Analysis. *J Clin Med*. 2021;10(21):4948. doi:10.3390/jcm10214948
69. Roquilly A, Vigué B, Boutonnet M, et al. French recommendations for the management of patients with spinal cord injury or at risk of spinal cord injury. *Anaesth Crit Care Pain Med*. 2020;39(2):279-289. doi:10.1016/j.accpm.2020.02.003
70. Keynan O, Fisher CG, Vaccaro A, et al. Radiographic measurement parameters in thoracolumbar fractures: a systematic review and consensus statement of the spine trauma study group. *Spine*. 2006;31(5):E156-165. doi:10.1097/01.brs.0000201261.94907.0d
71. Ulmar B, Gühring M, Schmälzle T, Weise K, Badke A, Brunner A. Inter- and intra-observer reliability of the Cobb angle in the measurement of vertebral, local and segmental kyphosis of traumatic lumbar spine fractures in the lateral X-ray. *Arch Orthop Trauma Surg*. 2010;130(12):1533-1538. doi:10.1007/s00402-010-1104-5
72. Street J, Lenehan B, Albietz J, et al. Intraobserver and interobserver reliabilty of measures of kyphosis in thoracolumbar fractures. *Spine J Off J North Am Spine Soc*. 2009;9(6):464-469. doi:10.1016/j.spinee.2009.02.007
73. Kuklo TR, Polly DW, Owens BD, Zeidman SM, Chang AS, Klemme WR. Measurement of thoracic and lumbar fracture kyphosis: evaluation of intraobserver, interobserver, and technique variability. *Spine*. 2001;26(1):61-65; discussion 66. doi:10.1097/00007632-200101010-00012
74. Enad JG, Slakey JB, McNulty PS. Measurement of thoracolumbar kyphosis after burst fracture: evaluation of intraobserver, interobserver, and variability of 4 measurement methods. *Am J Orthop Belle Mead NJ*. 2008;37(4):E60-63.
75. Jiang SD, Wu QZ, Lan SH, Dai LY. Reliability of the measurement of thoracolumbar burst fracture kyphosis with Cobb angle, Gardner angle, and sagittal index. *Arch Orthop Trauma Surg*. 2012;132(2):221-225. doi:10.1007/s00402-011-1394-2
76. Guigui P, Levassor N, Rillardon L, Wodecki P, Cardinne L. [Physiological value of pelvic and spinal parameters of sagital balance: analysis of 250 healthy volunteers]. *Rev Chir Orthop Reparatrice Appar Mot*. 2003;89(6):496-506.
77. Curfs I, Grimm B, van der Linde M, Willems P, van Hemert W. Radiological Prediction of Posttraumatic Kyphosis After Thoracolumbar Fracture. *Open Orthop J*. 2016;10:135-142. doi:10.2174/1874325001610010135
78. Petit M, Thompson W, Lacroix PM, Barrey C, Faundez A, Le Huec. Equilibre sagittal du rachis : description et applications. Published online 2018.
79. Teyssédou S, Saget M, Gayet LE, Pries P, Brèque C, Vendeuvre T. Radiologic

study of disc behavior following compression fracture of the thoracolumbar hinge managed by kyphoplasty: A 52-case series. *Orthop Traumatol Surg Res OTSR*. 2016;102(1):61-65. doi:10.1016/j.otsr.2015.11.011
80. Marie-Hardy L, Barut N, Sari Ali H, Khalifé M, Pascal-Moussellard H. Evaluation of disc degeneration adjacent to AOspine A fractures: pre- and post-operative MRI analysis. *SICOT-J*. 2020;6:33. doi:10.1051/sicotj/2020032
81. Oner FC, van der Rijt RR, Ramos LM, Dhert WJ, Verbout AJ. Changes in the disc space after fractures of the thoracolumbar spine. *J Bone Joint Surg Br*. 1998;80(5):833-839. doi:10.1302/0301-620x.80b5.8830
82. Oner FC, van Gils AP, Dhert WJ, Verbout AJ. MRI findings of thoracolumbar spine fractures: a categorisation based on MRI examinations of 100 fractures. *Skeletal Radiol*. 1999;28(8):433-443. doi:10.1007/s002560050542
83. Fürderer S, Wenda K, Thiem N, Hachenberger R, Eysel P. Traumatic intervertebral disc lesion--magnetic resonance imaging as a criterion for or against intervertebral fusion. *Eur Spine J Off Publ Eur Spine Soc Eur Spinal Deform Soc Eur Sect Cerv Spine Res Soc*. 2001;10(2):154-163. doi:10.1007/s005860000238
84. Barut N, Marie-Hardy L, Bonaccorsi R, Khalifé M, Pascal-Moussellard H. Immediate and late discal lesions on MRI in Magerl A thoracolumbar fracture: Analysis of 76 cases. *Orthop Traumatol Surg Res OTSR*. 2019;105(4):713-718. doi:10.1016/j.otsr.2019.03.008
85. Collinet A, Charles YP, Ntilikina Y, Tuzin N, Steib JP. Analysis of intervertebral discs adjacent to thoracolumbar A3 fractures treated by percutaneous instrumentation and kyphoplasty. *Orthop Traumatol Surg Res OTSR*. 2020;106(6):1221-1226. doi:10.1016/j.otsr.2020.05.006
86. Taylor RS, Fritzell P, Taylor RJ. Balloon kyphoplasty in the management of vertebral compression fractures: an updated systematic review and meta-analysis. *Eur Spine J*. 2007;16(8):1085-1100. doi:10.1007/s00586-007-0308-z
87. Maestretti G, Cremer C, Otten P, Jakob RP. Prospective study of standalone balloon kyphoplasty with calcium phosphate cement augmentation in traumatic fractures. *Eur Spine J Off Publ Eur Spine Soc Eur Spinal Deform Soc Eur Sect Cerv Spine Res Soc*. 2007;16(5):601-610. doi:10.1007/s00586-006-0258-x
88. Piazzolla A, De Giorgi G, Solarino G. Vertebral body recollapse without trauma after kyphoplasty with calcium phosphate cement. *Musculoskelet Surg*. 2011;95(2):141-145. doi:10.1007/s12306-011-0130-y
89. Blattert TR, Jestaedt L, Weckbach A. Suitability of a calcium phosphate cement in osteoporotic vertebral body fracture augmentation: a controlled, randomized, clinical trial of balloon kyphoplasty comparing calcium phosphate versus polymethylmethacrylate. *Spine*. 2009;34(2):108-114. doi:10.1097/BRS.0b013e31818f8bc1
90. Moura DL, Gabriel JP. Expandable Intravertebral Implants: A Narrative Review on the Concept, Biomechanics, and Outcomes in Traumatology. *Cureus*. 2021;13(9):e17795. doi:10.7759/cureus.17795
91. Bornemann R, Koch EMW, Wollny M, Pflugmacher R. Treatment options for vertebral fractures an overview of different philosophies and techniques for vertebral augmentation. *Eur J Orthop Surg Traumatol Orthop Traumatol*. 2014;24 Suppl 1:S131-143. doi:10.1007/s00590-013-1257-3
92. Hartmann F, Gercek E, Leiner L, Rommens PM. Kyphoplasty as an alternative treatment of traumatic thoracolumbar burst fractures Magerl type A3. *Injury*. 2012;43(4):409-415. doi:10.1016/j.injury.2010.03.025

93. Saget M, Teyssedou S, Prebet R, Vendeuvre T, Gayet LE, Pries P. Acrylic kyphoplasty in recent nonosteoporotic fractures of the thoracolumbar junction: a prospective clinical and 3D radiologic study of 54 patients. *J Spinal Disord Tech*. 2014;27(6):E226-233. doi:10.1097/BSD.0b013e31829a3785
94. Galibert P, Deramond H, Rosat P, Le Gars D. [Preliminary note on the treatment of vertebral angioma by percutaneous acrylic vertebroplasty]. *Neurochirurgie*. 1987;33(2):166-168.
95. Cazzato RL, Bellone T, Scardapane M, et al. Vertebral augmentation reduces the 12-month mortality and morbidity in patients with osteoporotic vertebral compression fractures. *Eur Radiol*. 2021;31(11):8246-8255. doi:10.1007/s00330-021-07985-9
96. Trout AT, Kallmes DF, Kaufmann TJ. New fractures after vertebroplasty: adjacent fractures occur significantly sooner. *AJNR Am J Neuroradiol*. 2006;27(1):217-223.
97. Kim SH, Kang HS, Choi JA, Ahn JM. Risk factors of new compression fractures in adjacent vertebrae after percutaneous vertebroplasty. *Acta Radiol Stockh Swed 1987*. 2004;45(4):440-445. doi:10.1080/02841850410005615
98. Siniscalchi C, Epifani E, Basaglia M. Cement Embolism following Vertebroplasty: a case report. *Acta Bio-Medica Atenei Parm*. 2022;93(S1):e2022116. doi:10.23750/abm.v93iS1.9425
99. Buchbinder R, Osborne RH, Ebeling PR, et al. A randomized trial of vertebroplasty for painful osteoporotic vertebral fractures. *N Engl J Med*. 2009;361(6):557-568. doi:10.1056/NEJMoa0900429
100. Kallmes DF, Comstock BA, Heagerty PJ, et al. A randomized trial of vertebroplasty for osteoporotic spinal fractures. *N Engl J Med*. 2009;361(6):569-579. doi:10.1056/NEJMoa0900563
101. Luetmer MT, Kallmes DF. Have referral patterns for vertebroplasty changed since publication of the placebo-controlled trials? *AJNR Am J Neuroradiol*. 2011;32(4):647-648. doi:10.3174/ajnr.A2371
102. Ong KL, Beall DP, Frohbergh M, Lau E, Hirsch JA. Were VCF patients at higher risk of mortality following the 2009 publication of the vertebroplasty “sham” trials? *Osteoporos Int J Establ Result Coop Eur Found Osteoporos Natl Osteoporos Found USA*. 2018;29(2):375-383. doi:10.1007/s00198-017-4281-z
103. Ong KL, Beall DP, Frohbergh M, Lau E, Hirsch JA. Correction to: Were VCF patients at higher risk of mortality following the 2009 publication of the vertebroplasty “sham” trials? *Osteoporos Int J Establ Result Coop Eur Found Osteoporos Natl Osteoporos Found USA*. 2019;30(3):703. doi:10.1007/s00198-019-04877-z
104. de Falco R, Scarano E, Di Celmo D, Grasso U, Guarnieri L. Balloon kyphoplasty in traumatic fractures of the thoracolumbar junction. Preliminary experience in 12 cases. *J Neurosurg Sci*. 2005;49(4):147-153.
105. de Falco R, Bocchetti A. Balloon kyphoplasty for pure traumatic thoracolumbar fractures: retrospective analysis of 61 cases focusing on restoration of vertebral height. *Eur Spine J Off Publ Eur Spine Soc Eur Spinal Deform Soc Eur Sect Cerv Spine Res Soc*. 2014;23 Suppl 6:664-670. doi:10.1007/s00586-014-3548-8
106. Vendeuvre T, Brossard P, Pic JB, et al. Vertebral balloon kyphoplasty versus vertebral body stenting in non-osteoporotic vertebral compression fractures at the thoracolumbar junction: a comparative radiological study and finite element analysis (BONEXP study). *Eur Spine J Off Publ Eur Spine Soc Eur Spinal Deform Soc Eur Sect Cerv Spine Res Soc*. 2021;30(10):3089-3098. doi:10.1007/s00586-

021-06785-5
107. Voggenreiter G. Balloon kyphoplasty is effective in deformity correction of osteoporotic vertebral compression fractures. *Spine*. 2005;30(24):2806-2812. doi:10.1097/01.brs.0000190885.85675.a0
108. Wang H, Sribastav SS, Ye F, et al. Comparison of Percutaneous Vertebroplasty and Balloon Kyphoplasty for the Treatment of Single Level Vertebral Compression Fractures: A Meta-analysis of the Literature. *Pain Physician*. 2015;18(3):209-222.
109. Lee YH, Chen PQ, Wu CT. Delayed-onset radiculopathy caused by a retropulsed bone fragment after percutaneous kyphoplasty: report of four cases and literature review. *BMC Musculoskelet Disord*. 2022;23(1):529. doi:10.1186/s12891-022-05472-w
110. Patel Z, Sangani R, Lombard C. Cement pulmonary embolism after percutaneous kyphoplasty: An unusual culprit for non-thrombotic pulmonary embolism. *Radiol Case Rep*. 2021;16(11):3520-3525. doi:10.1016/j.radcr.2021.08.047
111. Huang C. Life-threatening intracardiac cement embolisms after percutaneous kyphoplasty: a case report and literature review. *J Int Med Res*. 2022;50(5):3000605221102088. doi:10.1177/03000605221102088
112. Garnon J, Doré B, Auloge P, et al. Efficacy of the Vertebral Body Stenting System for the Restoration of Vertebral Height in Acute Traumatic Compression Fractures in a Non-osteoporotic Population. *Cardiovasc Intervent Radiol*. 2019;42(11):1579-1587. doi:10.1007/s00270-019-02265-y
113. Hartmann F, Griese M, Dietz SO, Kuhn S, Rommens PM, Gercek E. Two-year results of vertebral body stenting for the treatment of traumatic incomplete burst fractures. *Minim Invasive Ther Allied Technol MITAT Off J Soc Minim Invasive Ther*. 2015;24(3):161-166. doi:10.3109/13645706.2014.962546
114. Vanni D, Pantalone A, Bigossi F, Pineto F, Lucantoni D, Salini V. New perspective for third generation percutaneous vertebral augmentation procedures: Preliminary results at 12 months. *J Craniovertebral Junction Spine*. 2012;3(2):47-51. doi:10.4103/0974-8237.116537
115. Noriega D, Maestretti G, Renaud C, et al. Clinical Performance and Safety of 108 SpineJack Implantations: 1-Year Results of a Prospective Multicentre Single-Arm Registry Study. *BioMed Res Int*. 2015;2015:173872. doi:10.1155/2015/173872
116. Noriega DC, Rodríguez-Monsalve F, Ramajo R, Sánchez-Lite I, Toribio B, Ardura F. Long-term safety and clinical performance of kyphoplasty and SpineJack® procedures in the treatment of osteoporotic vertebral compression fractures: a pilot, monocentric, investigator-initiated study. *Osteoporos Int J Establ Result Coop Eur Found Osteoporos Natl Osteoporos Found USA*. 2019;30(3):637-645. doi:10.1007/s00198-018-4773-5
117. Noriega D, Marcia S, Theumann N, et al. A prospective, international, randomized, noninferiority study comparing an titanium implantable vertebral augmentation device versus balloon kyphoplasty in the reduction of vertebral compression fractures (SAKOS study). *Spine J Off J North Am Spine Soc*. 2020;20(12):2039-2040. doi:10.1016/j.spinee.2020.08.021
118. Descamps J, Lamerain M, Chenguel Z, Jubert P, Rousseau MA. Vertebral Compression Fractures Treated in Acute by Instrumented Kyphoplasty: Early and Mid-Term Clinical and Radiological Results. *BioMed Res Int*. 2019;2019:1386510. doi:10.1155/2019/1386510
119. Marie-Hardy L, Mohsinaly Y, Pietton R, et al. Efficiency of a novel vertebral body augmentation system (Tektona™) in non-osteoporotic spinal fractures. *BMC*

Musculoskelet Disord. 2022;23(1):356. doi:10.1186/s12891-022-05272-2
120. Krüger A, Bäumlein M, Knauf T, Pascal-Moussellard H, Ruchholtz S, Oberkircher L. Height and volume restoration in osteoporotic vertebral compression fractures: a biomechanical comparison of standard balloon kyphoplasty versus Tektona® in a cadaveric fracture model. *BMC Musculoskelet Disord*. 2021;22(1):76. doi:10.1186/s12891-020-03899-7
121. Marcia S, Piras E, Hirsch JA, et al. Efficacy of a Novel Vertebral Body Augmentation System in the Treatment of Patients with Symptomatic Vertebral Body Fractures. *Cardiovasc Intervent Radiol*. 2021;44(2):289-299. doi:10.1007/s00270-020-02658-4
122. Ender SA, Eschler A, Ender M, Merk HR, Kayser R. Fracture care using percutaneously applied titanium mesh cages (OsseoFix®) for unstable osteoporotic thoracolumbar burst fractures is able to reduce cement-associated complications--results after 12 months. *J Orthop Surg*. 2015;10:175. doi:10.1186/s13018-015-0322-5
123. Schulz C, Kunz U, Mauer UM, Mathieu R. Percutaneous vertebral augmentation with polyethylene mesh and allograft bone for traumatic thoracolumbar fractures. *Adv Orthop*. 2015;2015:412607. doi:10.1155/2015/412607
124. Alvarenga JAL da S, Martins DE, Ueta RHS, Del Curto D, Wajchenberg M, Puertas EB. Impact of surgeons' experience on accuracy of radiographic segmental kyphosis assessment in thoracolumbar fractures: a prospective observational study. *Patient Saf Surg*. 2014;8(1):15. doi:10.1186/1754-9493-8-15
125. Sadiqi S, Verlaan JJ, Lehr AM, et al. Measurement of kyphosis and vertebral body height loss in traumatic spine fractures: an international study. *Eur Spine J Off Publ Eur Spine Soc Eur Spinal Deform Soc Eur Sect Cerv Spine Res Soc*. 2017;26(5):1483-1491. doi:10.1007/s00586-016-4716-9
126. Kim YY, Rhyu KW. Recompression of vertebral body after balloon kyphoplasty for osteoporotic vertebral compression fracture. *Eur Spine J Off Publ Eur Spine Soc Eur Spinal Deform Soc Eur Sect Cerv Spine Res Soc*. 2010;19(11):1907-1912. doi:10.1007/s00586-010-1479-6
127. Wang C, Zhang X, Liu J, Shan Z, Li S, Zhao F. Percutaneous kyphoplasty: Risk Factors for Recollapse of Cemented Vertebrae. *World Neurosurg*. 2019;130:e307-e315. doi:10.1016/j.wneu.2019.06.071
128. Weibo Yu1, Weixing Xu1, Xiaobing Jiang2, De Liang2, Wang Jian1. Risk Factors for Recollapse of the Augmented Vertebrae After Percutaneous Vertebral Augmentation: A Systematic Review and Meta-Analysis | Elsevier Enhanced Reader. doi:10.1016/j.wneu.2017.12.019
129. Niu J, Zhou H, Meng Q, Shi J, Meng B, Yang H. Factors affecting recompression of augmented vertebrae after successful percutaneous balloon kyphoplasty: a retrospective analysis. *Acta Radiol Stockh Swed 1987*. 2015;56(11):1380-1387. doi:10.1177/0284185114556016
130. Li D, Wu Y, Huang Y, Augustine B, Yue J. Risk factors of recompression of cemented vertebrae after kyphoplasty for osteoporotic vertebral compression fractures. *Int Orthop*. 2016;40(6):1285-1290. doi:10.1007/s00264-016-3203-6
131. Greene DL, Isaac R, Neuwirth M, Bitan FD. The eggshell technique for prevention of cement leakage during kyphoplasty. *J Spinal Disord Tech*. 2007;20(3):229-232. doi:10.1097/01.bsd.0000211276.76024.30
132. Sanli I, Spoor A, Muijs SPJ, Öner FC. Less Invasive Surgery is Feasible in the Management of Traumatic Thoracolumbar Fractures in Isolated and Polytrauma

Injury. *Int J Spine Surg*. 2019;13(6):561-567. doi:10.14444/6078
133. Walker CT, Xu DS, Godzik J, Turner JD, Uribe JS, Smith WD. Minimally invasive surgery for thoracolumbar spinal trauma. *Ann Transl Med*. 2018;6(6):102. doi:10.21037/atm.2018.02.10
134. De Gendt EEA, Kuperus JS, Foppen W, Oner FC, Verlaan JJ. Clinical, radiological, and patient-reported outcomes 13 years after pedicle screw fixation with balloon-assisted endplate reduction and cement injection. *Eur Spine J Off Publ Eur Spine Soc Eur Spinal Deform Soc Eur Sect Cerv Spine Res Soc*. 2020;29(4):914-921. doi:10.1007/s00586-020-06321-x
135. Caruso G, Gildone A, Lorusso V, et al. Percutaneous fixation and balloon kyphoplasty for the treatment of A3 thoracolumbar fractures. *J Clin Orthop Trauma*. 2019;10(Suppl 1):S163-S167. doi:10.1016/j.jcot.2018.12.012

SERMENT

En présence des Maîtres de cette école, de mes chers condisciples et devant l'effigie d'Hippocrate, je promets et je jure d'être fidèle aux lois de l'honneur et de la probité dans l'exercice de la médecine. Je donnerai mes soins gratuits à l'indigent et n'exigerai jamais un salaire au-dessus de mon travail. Admis dans l'intérieur des maisons mes yeux ne verront pas ce qui s'y passe ; ma langue taira les secrets qui me seront confiés, et mon état ne servira pas à corrompre les mœurs ni à favoriser le crime. Respectueux et reconnaissant envers mes Maîtres, je rendrai à leurs enfants l'instruction que j'ai reçue de leurs pères.

Que les hommes m'accordent leur estime si je suis fidèle à mes promesses ! Que je sois couvert d'opprobre et méprisé de mes confrères si j'y manque !

RESUME

Fractures en compression de la charnière thoracolombaire chez l'adulte de moins de 50 ans traitées par cyphoplastie : étude radiologique dans une série de 54 cas

Objectifs :

La cyphoplastie à ballonnets ou kyphoplastie, moyen d'ostéosynthèse mini-invasif, a montré son efficacité clinique et innocuité en traumatologie de l'adulte. Cependant ses indications thérapeutiques et son potentiel de réduction radiologique restent flous. L'objectif principal de cette étude était l'évaluation de la réduction radiologique obtenue par kyphoplastie, chez l'adulte de moins de 50 ans présentant une fracture en compression sur os sain, à la charnière thoracolombaire. Les objectifs secondaires étaient l'appréciation de l'évolution de la réduction au cours du suivi et la recherche de facteurs corrélés à l'échec de l'intervention.

Matériels & Méthodes :

Une analyse clinique et radiologique rétrospective a été effectuée pour 54 patients consécutivement traités par kyphoplastie pour une fracture de type A en T12 ou L1 dans notre service entre 2016 et 2020. L'ART, le PCACV et le PCPCV étaient mesurés avant et après la chirurgie puis au cours du suivi radio-clinique. Les résultats obtenus étaient comparés par des tests de Student non -appariés bilatéraux. Des tests de corrélation linéaire de Pearson entre les facteurs préopératoires recueillis et l'échec de l'intervention étaient effectués.

Résultats :

Le seul paramètre radiologique significativement diminué en post-opératoire était le PCACV. Cette amélioration était perdue à 45 jours de suivi. Le type fracturaire selon l'AO, la cyphose régionale préopératoire, l'ART préopératoire et le contact entre le PMMA et les plateaux vertébraux étaient significativement corrélés à l'échec de l'intervention.

Conclusion :

La kyphoplastie est un moyen d'ostéosynthèse mini-invasif sûr pour le traitement des fractures de type A à la charnière thoracolombaire. Son potentiel de réduction, notamment régional, est franchement limité. Utilisée seule, elle semble bénéfique pour des fractures peu déformées et peu comminutives.

Mots clés : fracture, compression, charnière thoracolombaire, cyphoplastie à ballonnets, kyphoplastie, traumatologie