Université de Poitiers
Faculté de Médecine et Pharmacie

ANNEE 2020

THESE
POUR LE DIPLOME D'ETAT
DE DOCTEUR EN MEDECINE
(décret du 16 janvier 2004)

présentée et soutenue publiquement
le 8 juillet 2020 à Poitiers
par Nicolas MICHEL

Analyse biomécanique de l'expansion osseuse dans une structure cortico-spongieuse pour les réductions et stabilisation des fractures du plateau tibial

Composition du Jury

Président : Monsieur le Professeur PRIES Pierre

Membres : Monsieur le Professeur GAYET Louis-Etienne
Monsieur le Professeur RIGOARD Philippe
Monsieur le Docteur BROSSARD Paul

Directeur de thèse : Monsieur le Docteur VENDEUVRE Tanguy

LISTE DES ENSEIGNANTS DE MEDECINE

Professeurs des Universités-Praticiens Hospitaliers

- BOULETI Claire, cardiologie **(absente jusque début mars 2020)**
- BRIDOUX Frank, néphrologie
- BURUCOA Christophe, bactériologie – virologie
- CHEZE-LE REST Catherine, biophysique et médecine nucléaire
- CHRISTIAENS Luc, cardiologie
- CORBI Pierre, chirurgie thoracique et cardio-vasculaire
- DAHYOT-FIZELIER Claire, anesthésiologie – réanimation
- DEBAENE Bertrand, anesthésiologie réanimation
- DEBIAIS Françoise, rhumatologie
- DROUOT Xavier, physiologie
- DUFOUR Xavier, Oto-Rhino-Laryngologie
- FAURE Jean-Pierre, anatomie
- FRASCA Denis, anesthésiologie-réanimation
- FRITEL Xavier, gynécologie-obstétrique
- GAYET Louis-Etienne, chirurgie orthopédique et traumatologique
- GERVAIS Elisabeth, rhumatologie
- GICQUEL Ludovic, pédopsychiatrie
- GILBERT Brigitte, génétique
- GOMBERT Jean-Marc, immunologie
- GOUJON Jean-Michel, anatomie et cytologie pathologiques
- GUILLEVIN Rémy, radiologie et imagerie médicale
- HAUET Thierry, biochimie et biologie moléculaire
- HOUETO Jean-Luc, neurologie
- INGRAND Pierre, biostatistiques, informatique médicale
- ISAMBERT Nicolas, cancérologie
- JAAFARI Nematollah, psychiatrie d'adultes
- JABER Mohamed, cytologie et histologie
- JAYLE Christophe, chirurgie thoracique t cardio-vasculaire
- KARAYAN-TAPON Lucie, cancérologie
- KEMOUN Gilles, médecine physique et de réadaptation **(en détachement)**
- KRAIMPS Jean-Louis, chirurgie générale
- LECLERE Franck, chirurgie plastique, reconstructrice
- LECRON Jean-Claude, biochimie et biologie moléculaire
- LELEU Xavier, hématologie
- LEVARD Guillaume, chirurgie infantile
- LEVEQUE Nicolas, bactériologie-virologie
- LEVEZIEL Nicolas, ophtalmologie
- MACCHI Laurent, hématologie
- MCHEIK Jiad, chirurgie infantile
- MEURICE Jean-Claude, pneumologie
- MIGEOT Virginie, santé publique
- MILLOT Frédéric, pédiatrie, oncologie pédiatrique
- MIMOZ Olivier, anesthésiologie – réanimation
- NEAU Jean-Philippe, neurologie
- ORIOT Denis, pédiatrie
- PACCALIN Marc, gériatrie
- PERAULT Marie-Christine, pharmacologie clinique
- PERDRISOT Rémy, biophysique et médecine nucléaire
- PIERRE Fabrice, gynécologie et obstétrique
- PRIES Pierre, chirurgie orthopédique et traumatologique
- RAMMAERT-PALTRIE Blandine, maladies infectieuses
- RICHER Jean-Pierre, anatomie
- RIGOARD Philippe, neurochirurgie
- ROBERT René, réanimation
- ROBLOT France, maladies infectieuses, maladies tropicales
- ROBLOT Pascal, médecine interne
- RODIER Marie-Hélène, parasitologie et mycologie
- SAULNIER Pierre-Jean, thérapeutique
- SCHNEIDER Fabrice, chirurgie vasculaire
- SILVAIN Christine, hépato-gastro- entérologie
- TASU Jean-Pierre, radiologie et imagerie médicale
- THIERRY Antoine, néphrologie
- THILLE Arnaud, réanimation
- TOUGERON David, gastro-entérologie
- WAGER Michel, neurochirurgie
- XAVIER Jean, pédopsychiatrie

Maîtres de Conférences des Universités-Praticiens Hospitaliers

- ALBOUY-LLATY Marion, santé publique
- BEBY-DEFAUX Agnès, bactériologie – virologie
- BEN-BRIK Eric, médecine du travail **(en détachement)**
- BILAN Frédéric, génétique
- BOISSON Matthieu, anesthésiologie-réanimation et médecine péri-opératoire
- BOURMEYSTER Nicolas, biologie cellulaire
- CASTEL Olivier, bactériologie - virologie – hygiène
- CAYSSIALS Emilie, hématologie
- COUDROY Rémy, réanimation
- CREMNITER Julie, bactériologie – virologie
- DIAZ Véronique, physiologie
- FROUIN Eric, anatomie et cytologie pathologiques
- GARCIA Magali, bactériologie-virologie
- JAVAUGUE Vincent, néphrologie
- KERFORNE Thomas, anesthésiologie-réanimation et médecine péri-opératoire
- LAFAY Claire, pharmacologie clinique
- MARTIN Mickaël, médecine interne
- PALAZZO Paola, neurologie
- PERRAUD Estelle, parasitologie et mycologie
- SAPANET Michel, médecine légale
- THUILLIER Raphaël, biochimie et biologie moléculaire

Professeur des universités

- PELLERIN Luc, biochimie et biologie moléculaire

Professeur des universités de médecine générale

- BINDER Philippe

Bât. D1 - 6 rue de la Milétrie – TSA 51115 - 86073 POITIERS CEDEX 9 - France
☎05.49.45.43.43 - 🖷 05.49.45.43.05

Professeurs associés de médecine générale

- BIRAULT François
- FRECHE Bernard
- MIGNOT Stéphanie
- PARTHENAY Pascal
- VALETTE Thierry
- VICTOR-CHAPLET Valérie

Maîtres de Conférences associés de médecine générale

- AUDIER Pascal
- ARCHAMBAULT Pierrick
- BRABANT Yann

Enseignants d'Anglais

- DEBAIL Didier, professeur certifié

Professeurs émérites

- ALLAL Joseph, thérapeutique (08/2020)
- BATAILLE Benoît, neurochirurgie (08/2020)
- CARRETIER Michel, chirurgie générale (08/2021)
- DORE Bertrand, urologie (08/2020)
- GIL Roger, neurologie (08/2020)
- GOMES DA CUNHA José, médecine générale (08/2021)
- GUILHOT-GAUDEFFROY François, hématologie et transfusion (08/2020)
- HERPIN Daniel, cardiologie (08/2020)
- KITZIS Alain, biologie cellulaire (16/02/2021)
- MARECHAUD Richard, médecine interne (24/11/2020)
- MAUCO Gérard, biochimie et biologie moléculaire (08/2021)
- RICCO Jean-Baptiste, chirurgie vasculaire (08/2020)
- SENON Jean-Louis, psychiatrie d'adultes (08/2020)
- TOUCHARD Guy, néphrologie (08/2021)

Professeurs et Maîtres de Conférences honoraires

- AGIUS Gérard, bactériologie-virologie
- ALCALAY Michel, rhumatologie
- ARIES Jacques, anesthésiologie-réanimation
- BABIN Michèle, anatomie et cytologie pathologiques
- BABIN Philippe, anatomie et cytologie pathologiques
- BARBIER Jacques, chirurgie générale (ex-émérite)
- BARRIERE Michel, biochimie et biologie moléculaire
- BECQ-GIRAUDON Bertrand, maladies infectieuses, maladies tropicales (ex-émérite)
- BEGON François, biophysique, médecine nucléaire
- BOINOTCatherine, hématologie – transfusion
- BONTOUX Daniel, rhumatologie (ex-émérite)
- BURIN Pierre, histologie
- CASTETS Monique, bactériologie -virologie – hygiène
- CAVELLIER Jean-François, biophysique et médecine nucléaire
- CHANSIGAUD Jean-Pierre, biologie du développement et de la reproduction
- CLARAC Jean-Pierre, chirurgie orthopédique
- DABAN Alain, cancérologie radiothérapie (ex-émérite)
- DAGREGORIO Guy, chirurgie plastique et reconstructrice
- DESMAREST Marie-Cécile, hématologie
- DEMANGE Jean, cardiologie et maladies vasculaires
- EUGENE Michel, physiologie (ex-émérite)
- FAUCHERE Jean-Louis, bactériologie-virologie (ex-émérite)
- FONTANEL Jean-Pierre, Oto-Rhino Laryngologie (ex-émérite)
- GRIGNON Bernadette, bactériologie
- GUILLARD Olivier, biochimie et biologie moléculaire
- GUILLET Gérard, dermatologie
- JACQUEMIN Jean-Louis, parasitologie et mycologie médicale
- KAMINA Pierre, anatomie (ex-émérite)
- KLOSSEK Jean-Michel, Oto-Rhino-Laryngologie
- LAPIERRE Françoise, neurochirurgie (ex-émérite)
- LARSEN Christian-Jacques, biochimie et biologie moléculaire
- LEVILLAIN Pierre, anatomie et cytologie pathologiques
- MAIN de BOISSIERE Alain, pédiatrie
- MARCELLI Daniel, pédopsychiatrie (ex-émérite)
- MARILLAUD Albert, physiologie
- MENU Paul, chirurgie thoracique et cardio-vasculaire (ex-émérite)
- MORICHAU-BEAUCHANT Michel, hépato-gastro-entérologie
- MORIN Michel, radiologie, imagerie médicale
- PAQUEREAU Joël, physiologie
- POINTREAU Philippe, biochimie
- POURRAT Olivier, médecine interne (ex-émérite)
- REISS Daniel, biochimie
- RIDEAU Yves, anatomie
- SULTAN Yvette, hématologie et transfusion
- TALLINEAU Claude, biochimie et biologie moléculaire
- TANZER Joseph, hématologie et transfusion (ex-émérite)
- TOURANI Jean-Marc, cancérologie
- VANDERMARCQ Guy, radiologie et imagerie médicale

Bât. D1 - 6 rue de la Milétrie – TSA 51115 - 86073 POITIERS CEDEX 9 - France
☎05.49.45.43.43 - 🖷 05.49.45.43.05

Remerciements

A mon Maitre et Président du jury, Monsieur le Professeur Pierre PRIES,

Vous me faites l'honneur aujourd'hui de présider ce jury de thèse.
Merci pour votre accompagnement durant ces cinq années et d'avoir fait naitre en moi la passion pour notre belle spécialité. Vos visites du mercredi matin, votre transmission sur la prise en charge de la scoliose et vos nombreuses reprises de prothèses resteront dans ma mémoire.

A mon Maitre et juge, Monsieur le Professeur Louis-Etienne GAYET,

Merci pour votre accompagnement durant ces cinq années.

Merci pour vos gardes du samedi,

Merci pour le partage de vos connaissances sur l'orthopédie, sur l'astronomie et sur Westworld.

Vous avez toujours été présent pour nous soutenir, nous aiguiller et nous soulager grâce à la consultation du lundi matin.

Bon voyage de l'autre côté de l'atlantique, je garderai un œil sur Pierre et si vous avez besoin pour un vissage pédiculaire n'hésitez pas à m'appeler.

A mon Maitre et juge, Monsieur le Professeur Philippe RIGOARD

Merci pour votre accompagnement durant ces cinq années.

De notre rencontre en premier semestre de neurochirurgie au CHU au clap de fin en dixième semestre dans le service de Rachis.

Merci pour votre rigueur et votre transmission de votre savoir au cours des nombreux staffs.

Merci à vous et à votre laboratoire pour votre encadrement universitaire.

Au Docteur VENDEUVRE Tanguy, à mon futur maitre,

Administrateur du groupe Chef ! Amateur de Kebabs et de grandes déformations.
Merci pour ton encadrement universitaire, merci pour ta transmission et nos discussions.

Au Docteur GERMANEAU Arnaud,

Une très belle rencontre, il ne pouvait y avoir que toi pour représenter Tanguy en présentiel en ce jour si important. Toujours de bonne humeur, toujours de bon conseil, des remarques très pertinentes qui ont à chaque fois permis de faire avancer le travail, c'était un plaisir de travailler avec Kévin et toi.
Merci à tous les deux de m'avoir permis de passer un master 2 et de présenter mon travail de thèse dans les temps.

Au Docteur Paul BROSSARD,

Il était très important pour moi que tu sois juge de ce travail, car il est l'aboutissement de mon internat durant lequel, parfois jour et nuit, à Poitiers et à La Rochelle tu m'as accompagné.

Mon premier souvenir de toi lors de mon premier semestre, moi en neurochirurgie toi en tant que référent des internes d'ortho, est la manière que tu as de mettre tes gants au bloc en déchirant le papier et en les prenant directement dans le bon sens, je fais ça depuis.

Le deuxième que j'ai en tête est un matin où tu es venu présenter toi-même tes patients du week-end au staff de rachis du lundi matin, examen clinique et présentation parfaite.

J'ai énormément appris à tes côtés, ta force de caractère, ta rigueur et ta détermination m'ont permis de progresser et de me dépasser chaque jours.
Merci pour ta relecture, pour la mise en place des idées dans le bon ordre et pour m'avoir aider à réorganiser complètement ce travail.

Tu restes le champion incontesté MPG, tu restes derrière au squash…(c'est pas pour annoncer une soirée).

Tu es un excellent chirurgien et une très belle personne et je te souhaite beaucoup de bonheur avec Minea.

À ma Famille,

À mes parents, merci pour l'éducation que vous m'avez donné, pour m'avoir donné le goût de l'effort et de me battre jusqu'à réussir. Merci de m'avoir permis d'être heureux, de m'avoir donné tout ce qu'un enfant peut désirer, de l'amour. Merci de m'avoir laissé voler tout en assurant une sécurité. Merci pour m'avoir fait voyager, pour m'avoir ouvert l'esprit et appris la tolérance et le respect.

À ma sœur et à Émilien, réunis en Charente-Maritime qui l'eut cru, après l'Australie, la Nouvelle-Zélande, le Chili, La Réunion. Merci pour nous avoir aider dans la galère du déménagement, pour entretenir le potager, pour garder Joseph au pied levé. Merci de répondre présents à chaque fois qu'on a besoin.

À mes tantes et tontons, merci pour la chasse, le tennis, le rugby, pour avoir fêté mon Bac à Capbreton, pour le conseil général, pour les anniversaires et Noël vécus ensembles. Merci pour ces moments passés à vos côtés et merci pour ceux à venir.

À Papi Titi et Annie merci pour votre soutient, la chasse au crocodile à Campagne sur Arize, les tours en avion au-dessus du Leclerc de Balma, pour la délicieuse cuisine lors des anniversaires, noël et à Capbreton. Merci d'avoir été présent à chaque étape de notre vie.

À Manou, finalement tu vas pouvoir participer à ma soutenance de thèse et profiter de ta petite fille et de ton arrière-petit-fils par la même occasion. Pense à mettre ton portable en silencieux et profites du moment. Merci pour m'avoir accompagné durant l'enfance, pour le Tennis, les vacances à Toreilles, à Argeles et les gratins de pâtes au caprice des dieux.

À Andrée, j'espère que tu n'auras pas eu trop peur pendant le trajet en voiture. Pas besoin de prendre des photos avec l'IPad, il y en aura largement assez à partager, profites aussi du moment. Après ton fils, tu vas assister à la soutenance de celle de ton petit fils. Merci pour les moments passés en Ariège, sur le mont calivert, les myrtilles, le tableau de photos aux toilettes, merci pour m'avoir caché les champignons pour que je les trouve dans les bois.

À Tata Josée, merci d'être descendue de la rue du colombier, d'avoir traversé le Salat et pris l'autoroute pour venir assister à ma soutenance. Merci pour les vacances à Toreilles, pour les moments passés en famille à Saint-Lizier mais aussi à Labarthe, pour les fêtes, pour les foies gras annuels. J'espère que tu vas passer un bon moment.

À mes cousins, Lucas, César, Eugénie, Louise et Maïalen, pour certains presque une génération nous sépare, continuez à être actifs sur les réseaux pour pouvoir suivre votre évolution même à distance. Merci pour ces bons moments passés avec vous à Seysses, Roques, Toulouse, Balma et Hossegor. À très vite pour votre leçon de surf.

À David, chanteur, cueilleur et grand cousin. Merci pour nous avoir accompagné tout au long de notre enfance. Merci d'avoir été présent à chaque événements marquant de notre vie, d'avoir participé activement à notre mariage, merci pour nous avoir prêté ton lit rue du colombier quand nous étions petit, merci pour ta culture et ton raffinement.

À Parrain et Annie, merci d'avoir été présents pour maman et de nous avoir entouré par la suite durant notre enfance. Parrain seul hackeur d'Ariège et Annie qui adorait nous préparer des frites pas toujours très croustillantes, c'était un plaisir de venir le dimanche à Campagne, à la chasse, à la pêche, à la piscine, merci pour ces beaux moments.

Sylvianne ma marraine anesthésiste et **Bernard**, après le mariage, la naissance de Joseph vous assistez maintenant à ma soutenance de thèse. Merci d'avoir été là d'abord pour papa puis pour moi. J'espère que vous serez fier et que tu auras une vision agréable d'un orthopédiste au moins une fois.

Delphine et Nicolas merci pour m'avoir hébergé sur Paris pendant mon cursus malgré les arrivées tardives. Merci pour les moments passés à La Barrère et sur TOULOUSE.

À mon grand-père parti trop tôt, tu as pu vivre mon mariage puis la naissance de ton arrière-petit-fils. De la haut tu regardes certainement ma soutenance de thèse en espérant qu'elle te comble.

A ma belle-famille

Michelle et Jean-Marie, merci pour votre soutient au quotidien, on fait partis officiellement de la même famille depuis le 20/08/2016, officieusement depuis bien plus. Merci pour votre aide dans les moments difficiles et merci aussi d'être présents dans les bons moments comme celui-ci.

Agathe et Simon, merci d'avoir fait le déplacement pour ce jour si important. Depuis plus de 10 ans j'ai pu suivre ton évolution, tes déménagements puis ton installation, ta rencontre avec Simon jusqu'à bientôt participer à votre mariage. Je vais garder mes phrases d'accroche pour mai 2021.

Aux amis

A Fabien, bientôt 25 ans d'amitié. Merci d'être sortis de tes montagnes pour assister à ce jour si important. Ca faisait bien longtemps que tu n'avais pas pris l'autoroute j'imagine.

A Jeremy, je ne sais pas si tu seras présent ce soir. Quelle idée de se lancer dans une production de vin bio maintenant ? Bientôt 25 ans d'amitié également, vacances, tennis, foot, rugby merci pour tous ces moments.

Chloé, beauté des îles, Mimbimi-Michel côtes à côtes depuis la P1 et les TD à Jules Guesde. Externes puis internes, colloc pendant plusieurs semestres, tu as veillé sur la maison en notre absence, nous sommes venus ensembles à POITIERS, nous finissons ensembles à POITIERS en passant notre thèse le même jour. Nous avons vécu énormément de choses, tu es mon gars sûr. On se sépare à présent sans vraiment vouloir se dire au revoir (Wiz Khalifa – See You Again ft. Charlie Puth Fast and furious 7 soundtrack).

Paul, ça va faire 11 ans qu'on se connaît bientôt, président de l'ACTR moi dans l'équipe, 5 ans plus tard tu m'appelais pour te renseigner sur l'orthopédie à POITIERS. Premier bloc, prothèse

d'épaule avec Dr BEYA, ce jour tu trouvas la vocation. En couple avec la beauté, personne ne me dit rien à moi, nos chemins se séparent aussi en fin de semestre. Tu vas me manquer mon ami.
Merci à tous les deux d'avoir été présents tout ce temps, merci pour nous avoir soutenu et pour nous avoir compris et guidé dans nos choix. Restez soudés, restés unis, à deux vous êtes bien plus forts.

À Martin et Mathieu, les fidèles, plus de 10 ans d'amitié, malgré la distance nous sommes restés liés. Les rares fois où l'on se voient c'est à la fois joie et déchirement au moment de se quitter. Mathieu merci d'être présent à chaque moment important de notre vie, nous ne perdons pas espoir qu'un jour tu viennes nous rejoindre pour travailler. Martin, maître de cérémonie, je ne pense pas que tu aies pu monter ce jour, le plus important est ailleurs, penses à prendre le home trainer à la maternité car ça peut-être long.
À vous deux, merci de continuer à faire partie de ma vie.

Ly, tellement heureux que tu es pu venir nous voir et participer à ma soutenance ce jour. Malgré la distance nous restons très proches. Tu as une force incroyable, tu es une battante et en continuant de venir nous voir régulièrement tu permets d'entretenir ce lien dans notre amitié.
Alice, je me rappelle le jours des résultats des ECN, il y a 6 ans maintenant, dans notre colloc sur hollywood boulevard, on aurait signé pour en arriver là. Quel chemin parcouru, vivement le mois d'Août.

Luc et Anne charlotte ce papier fais aussi reconnaissance de dettes au cas où. Merci pour le sel, merci pour le toit, merci pour la cuisson des frites top chef et pour nous faire croire depuis tout ce temps que le mulet du fief d'Ars a le même goût que le bar. Merci Anne charlotte, super maman, pour ton sourire et ta joie de vivre.
Blandine et Max, merci pour ces moments passés à vos côtés, pour nous avoir prêté ta maison. Merci pour nous avoir accompagné durant les mauvais moments mais surtout durant les bons.

Clem et Mat, je ne pense pas que vous serez là ce soir, le temps que Mathieu lise ce paragraphe il connaîtra le sexe du bébé donc félicitation pour votre fille. À très vite pour les pizzas de Montroy, les spritz et le jacuzzi. (console de jeux en option pour faire venir mickey)

Hanae et Mickey, première rencontre il y a presque 6 ans, premier semestre d'internat en gynéco à La Rochelle. Merci d'avoir pris soins de la maison en notre absence, d'avoir nourri les poules enragées. Merci d'être toujours enthousiaste, souriante, d'être toujours à l'heure et de vouloir à chaque fois choisir les goûts des 9 pizzas alors que tu ne mangeras que celle à l'ananas. Oignon rings forever, on a trouvé la combine pour faire venir mickey, j'ai demandé d'installer une salle de jeu pour la soirée.

Aux prochaines soirées miss France.

Pierre bilingue du groupe, il va l'avoir son pti Jimmy, merci pour ces années passées à tes côtés, on était devant quand ils ont distribué la confiance, on a été co-chef avant l'heure. Dernier champion MPG en date, victorieux contesté, au coude à coude, sauvé par le COVID. Beaucoup de bonheur à venir avec Marina, Rose, Philo et Jim.

Flo de Lacanau deuxième semestre d'orthopédie ensemble à La Rochelle, tu t'es décalé pour m'attendre, merci. On finit ensemble notre internat avant de prendre des chemins séparés qui se recroiseront peut-être je l'espère. Bientôt papa, j'étais présent pour ton mariage, pour ta suture de carotide lors de l'exam de microchir.. Merci pour ces 5 ans.

Arthur, le chti de la bande, poids du corps à fond. Le savant comme on l'appelle vers La Rochelle. Fini le temps de la tablette pour faire le staff, fini les cheveux sur le cailloux, tu es un Homme maintenant. Merci pour ces quatre années à tes côtés.

Abdo, Yass, le NicoMich black, dernière garde d'orthopédie avec toi, luxation intra-prothétique de PIH avec Dr DHOSTE à minuit…mes oreilles sifflent encore. Première rencontre, moi en premier semestre de neurochirurgie toi en cinquième de Rachis, un modèle. J'ai tenté de suivre ta trace mais tu es bien trop loin devant, qu'est-ce que tu veux que je te dise ?

je te rattraperai peut être un jour qui sait, on est jamais à l'abri d'un coup de chance.

Christophe B., première rencontre premier semestre en neurochirurgie, plus gros réacteur de vape du Poitou, quel regret de ne pas être co-chef avec toi, ça aurait été un plaisir. Tu es le plus orthopédiste des neurochirurgiens, merci pour ces cinq ans.

À Mathieu, détenteur de la cuillère de bois MPG, merci pour tous ces moments passés à La Rochelle, barbecues, blocs et matchs des VI nations, prépares moi le terrain, à très vite.

A Vivien, maçon du cœur, première garde à La Rochelle ensemble, avoir du mal à luxer une hanche ça soude une équipe. À très bientôt pour aménager mon grenier.

À Julien Nebout, seul chirurgien inscrit au guide Michelin. Merci pour ta sagesse, pour tes conseils, pour m'avoir accompagné durant les semestres à La Rochelle à la fois dans et hors contexte du travail. Allez le stade, allez Toulouse.

Aux médecins et équipes qui m'ont appris mon métier

À Kevin, merci pour ton accompagnement tout au long de ce travail. Ce travail a pris forme grâce à toi, merci d'avoir pris le temps d'analyser toutes les données et d'avoir été disponible tous les jours, même le week-end pendant presque deux ans. On arrive au bout du chemin et j'espère que toi aussi tu arriveras à tes fins.

À Simon, nous avons fait ta dernière garde d'orthopédie ensemble, merci pour ces cinq ans passés à tes côtés, merci pour les discussions sur les dossiers, pour ton partage sur la théorie et la pratique. Beaucoup de leçons apprises grâce à toi, la moelle attachée basse, les documentaires sur les gitans irlandais et surtout « l'essentiel est dans lactel ».

À Cécile, merci pour les reprises de brèches durales. Merci de m'avoir mis à l'aise aussi rapidement et de m'avoir fait participer à tes blocs sur fond de métal.

Au Dr Hamcha, merci pour ces cinq ans, merci pour ton encadrement et pour la transmission de ton expérience.

À François et Mathieu, mes deux premiers chef de clinique en orthopédie. Merci pour votre accompagnement et pour la transmission de vos connaissances.

Dr Le Moal, merci pour tes visites du mardi matin et merci de répondre à nos demandes infectieuses via Télémaque qui sont la plupart du temps mal remplies.

Pr Bataille, Pr Wager, Jean-Luc et Philippe merci pour les 6 mois de neurochirurgie passés à vos côtés. Mon passage en tant que premier semestre m'aura permis d'apprendre la rigueur et de débuter l'internat de chirurgie dans de bonnes conditions, avec de bonnes bases.

Merci à toute l'équipe **PRISMATICS** pour votre accompagnement durant ces cinq ans.

À mes co-internes et chefs

JB viendra – viendra pas ? C'est toujours difficile de verrouiller un clou d'humérus long. Merci pour ton partage et ta joie de vivre, j'espère que ta hernie va mieux.

Chris Doc of the bay of the clain, second bilingue du groupe, toujours souriant, de bonne humeur, n'hésite pas pour les calca.

Alex, Chef fermier, alors ces concombres ils montent ou ils montent pas ? Amateur de vidéos poétiques et de vidéos fermières, merci pour ta gentillesse et tes merguez bien trop cuites.

Adri notre rafa nadal, épine iliaque antéro-supérieure : très bon repère.

Guillaume, merci pour ta disponibilité et ta bienveillance. Bon courage avec l'heureux événement qui se prépare.

Victor roi du codage mais incapable de faire marcher le planning de garde, et très capable de m'effacer tout mon power point pour le staff

Nico P. nos destins sont finalement plus liés qu'on ne pouvait le penser. Merci pour ta rigueur et ton franc parlé. Bonne chance pour ton poste de chef. PS: tu penseras à refaire ton CV stp.

Juliette 3 semestres avec ce fameux co-interne, RESPECT.

Yann le dragon rennais, solide sur les bases, sur les repos de garde mais très faible en profondeur, suit difficilement la cadence d'un entrainement. Difficultés pour faire séance de tractions et tenir la cobb le lendemain. Maître O'tacos à jamais.

Cazemaj le fameux claquettes-chaussettes, 6 weeks challenge, t'aurais pas du fromage pour que je le râpe ?

Benoît amateur de saucisson sec, de twingo GT et de syndrome claviculo-sterno-omo-costal et scanner chez une dame de 92 ans. On ne sera pas passer loin de ce clou gamma long finalement trop long.

Benjam préjent, amateur de grosses caisses qui ronronnent et du bon goût. Bûcheron à ses heures perdues mais aussi amateur de Gin . Première paye de chef on change le berling ?

Rose co-interne à une seule reprise, premier semestre rachis. Merci pour les goûters et ta bonne humeur. Penses à payer ta note au relais H avant de partir.

Chloé, bernardo de la bande, peu de phrases mais au final c'est sûrement les autres qui parlent trop. Un footing ensemble à la SOO de Rennes, ça sera à coup sûr le dernier j'ai les fémurs trop court je pense.

Khaled, d'abord co-interne en orthopédie puis en rachis maintenant chef en rachis, merci d'être toujours aussi attentif au bien-être des gens, sois heureux très bientôt avec ta famille je te le souhaite.

A l'équipe de chirurgie orthopédique de La Rochelle

Au Dr Vasse, Mathieu, Viven, Julien, Carlos, Hafid, Jean-François merci pour ces nombreux semestres passés à vos côtés. Merci pour vos discussions au staff du matin, merci pour votre partage et à très bientôt.

<u>Au service de chirurgie orthopédique infantile de Toulouse</u>

Au Pr Sales de Gauzy, au Pr Accadbled, Roxanne, Aziz, Camille, Monica merci pour les 6 mois passés dans votre service. Merci pour votre rigueur et votre transmission de la pédiatrie. Merci de m'avoir laissé partir en plein staff à 7h30 chercher ma femme pour l'amener à la maternité.

Nabih, Marie, Arnaud, Sabrina, Amer, Enrique, Mélodie, Ibrahim merci pour les 6 mois passés avec vous, interne à Poitiers interne à moitié il paraît. Que la force soit avec vous.

A ma femme, mon fils, et bientôt ma fille

Plus de 10 ans de vie commune, noces de cire cette année, Joseph sait marcher et nuits raccourcies en fin d'année.

Cette phrase est composée de deux virgules tout comme notre vie.

J'ai commencé Médecine avant toi et je passe ma thèse après la tienne, après 13 années et avoir rallongé le parcours je termine enfin.

J'aime ta patience et ton calme pour apprendre comment mettre en page une thèse, j'aime encore plus ton efficacité.

Merci d'être présente au quotidien, d'être toujours optimiste, de continuer à me pousser pour avancer. On penser pouvoir se poser mais ça aurait été trop facile, il manquait un douzième ou treizième déménagement pour bien finir.

Qu'importe où et quand on finira tant que c'est avec toi.

Une cigale, une fourmi, un fourmale et une cigami malgré les situations on trouve toujours une solution pour rétablir un l'équilibre de notre relation.

Vous me nourrissez chaque jour avec beaucoup d'amour, vous me rendez heureux.

Je vous aime

Wolf gang.

Table des Figures :

FIGURE 1 : LES SIX TYPES DE FRACTURES DU PLATEAU TIBIAL DECRITES PAR SCHATZKER (16) 24

FIGURE 2: TRACTION ET MOBILISATION PRECOCE D'UNE FRACTURE DU PLATEAU TIBIAL (10) 25

FIGURE 3: REDUCTION PAR LIGAMENTOTAXIS D'UNE FRACTURE SCHATZKER 1 (28)..... 27

FIGURE 4: UTILISATION D'UN ANCILLAIRE DE LIGAMENTOPLASTIE DE GENOU (28) 29

FIGURE 5: UTILISATION D'UNE TREPHINE POUR REMONTER LE FRAGMENT ENFONCE (28) 29

FIGURE 6: UTILISATION D'UN CHASSE GREFFON CANULE POUR LA REDUCTION ET D'UNE VIS BIODEGRADABLE POUR LA STABILISATION (34)..... 30

FIGURE 7 : VISSAGE PERCUTANEE METAPHYSAIRE (36) 31

FIGURE 8 : COMPARAISON BIOMECANIQUE DE LA STABILISATION PAR 2 VIS VS 3 VIS DANS LES FRACTURES DU PLATEAU TIBIAL (37)..... 31

FIGURE 9 : REDUCTION ET VISSAGE DE LA FRACTURE DU PLATEAU TIBIAL PAR UN ANCILLAIRE DEDIE (38) 32

FIGURE 10 : CORTICOTOMIE ET REDUCTION DE LA FRACTURE DU PLATEAU TIBIAL PAR TREPHINE ET CHASSE GREFFON INTEGRE (40)..... 33

FIGURE 11 : IMPRESSION 3D D'UNE FRACTURE DU PLATEAU TIBIAL (41) 34

FIGURE 12 : LES DEUX COMPOSANTS A L'ETAT LIQUIDE FORMANT LA RESINE PMMA UNE FOIS MELANGES 37

FIGURE 13 : LES COMPLEXES DISSEQUES SONT SUSPENDUS SUR UNE TRAVERSE EN BOIS LE TEMPS QUE LA RESINE POLYMERISE..... 38

FIGURE 14 : TEST AU LABORATOIRE PRISMATIC DU SYSTEME STEREOSCOPIQUE POUR LE SUIVI DE MARQUEURS 39

FIGURE 15 ET FIGURE 16 : COUPES FINES SCANNER DES COMPLEXES NATIFS. PREMIER TEST DU SYSTEME STEREOSCOPIQUE ET DU LOGICIEL DEFTAC EFFECTUE SUR UN COMPLEXE NON FRACTURE DANS LE SCANNER..... 40

FIGURE 17 : LES COMPLEXES SONT FRACTURES AU LABORATOIRE D'ANATOMIE VIA UNE PRESSE TINUS OLSEN H10KT ... 41

FIGURE 18 : TEST DES DIFFERENTS CONTRASTES DE NIVEAUX DE GRIS POSSIBLE POUR LE SUIVI DE MARQUEURS 42

FIGURE 19 : LES COMPLEXES SONT CONSERVES AU CONGELATEUR UNE FOIS FRACTURES ET PEINTS 42

FIGURE 20 : CALIBRATION DU SYSTEME STEREOSCOPIQUE 43

FIGURE 21 : MIRE UTILISEE POUR LA CALIBRATION..... 44

Figure 22 : Mise en place du complexe sur la position de reference et gonflement du ballon sous controle video et scanner 46
Figure 23 : Suivi de marqueurs via le logiciel DEFTAC, comparaison de niveaux de gris 48
Figure 24 : Visualisation en 3D des marqueurs a l'etat 1 (cercle bleu) et l'etat 38 (sphere bleu)..... 50
Figure 25 : Deplacement XYZ d'un marqueur positionne sur le fragment 7 separe lors de la premiere experimentation 52
Figure 26 : Deplacement XYZ d'un marqueur positionne sur le fragment 51 separe lors de la deuxieme experimentation 52
Figure 27 : Evolution de la position Z des marqueurs 28 42 44 47 et 52 53
Figure 28 : Comparaison des deplacements XYZ avec enfoncement impose (5mm), marqueur 44 55
Figure 29 : Marqueur etat 1 sur geometrie de l'etat 1 56
Figure 30 : Surface a partir des points de l'etat 1 56
Figure 31 : État sain/etat 1 57
Figure 32 : Comparaison etat 30/sain tolerance 1mm 58
Figure 33 : Comparaison etat 31/sain tolerance 1mm 58
Figure 34 : champs de deplacement medio-lateral du fragment separe en mm..... 60
Figure 35 : superposition suivi de marqueurs et DVC 61

Table des matières

I. Revue de la littérature de la prise en charge des fractures du plateau tibial en mini-invasif...22

A. Classification ... 24

B. Plâtre ... 25

C. Arthroscopie ... 26

Pour les fractures de type séparation du plateau tibial Schatzker 1 ... 27

Pour les fractures de type enfoncement séparation du plateau tibial Schatzker 2 ... 28

Pour les fractures de type enfoncement du plateau tibial Schatzker 3 ... 28

D. Imprimante 3D ... 34

II. Introduction ... 35

III. Matériels et méthodes ... 37

A. Préparation des tibias ... 37

Premier test DEFTAC et scanner sur tibia natif ... 39

B. Création de la fracture ... 40

C. Préparation des plateaux pour le suivi de marqueurs ... 41

D. Calibration du système stéréoscopique ... 43

E. Réduction / Analyse TDM ... 45

F. Le logiciel DEFTAC : suivi de marqueurs ... 46

IV. Résultats ... 50

A. Visualisation des résultats du suivi de marqueurs ... 50

B. Evaluation de la réduction ... 51

1) Evolution de la séparation ... 51

2) Evolution du fragment enfoncé ... 53

3) Étude de corrélation volumique numérique ... 59

V. Discussion et difficultés rencontrées ... 63

VI. Conclusion et perspectives *68*

Bibliographie *70*

1. Introduction *75*

2. Methods *75*

3. Results and discussion *75*

4. Conclusions *75*

I. Revue de la littérature de la prise en charge des fractures du plateau tibial en mini-invasif

Depuis 30 ans, les techniques de chirurgie mini-invasive se sont développées en orthopédie et en traumatologie pour réduire et stabiliser des fractures osseuses avec un essor particulier depuis 10 ans. Les fractures du plateau tibial représentent entre 1 - 2 % de l'ensemble des fractures et jusqu'à 8 % de l'ensemble des fractures chez le sujet âgé (1) (2). De par leur nombre et leurs difficultés de prise en charge, elles représentent un véritable enjeu de santé publique. Les fractures du plateau tibial sont dans la plupart du temps liées à un traumatisme en valgus et compression du genou. La majorité des fractures du plateau tibial (55-70%) affectent le plateau tibial latéral (3). Les fractures du plateau tibial sont des fractures articulaires qui nécessitent une réduction parfaite afin d'éviter des séquelles à type de douleurs, troubles de la marche, défaut d'axe dans le plan coronal ou arthrose précoce (4).

Depuis 1951, des chirurgiens comme PALMER 1951 (5), PEREY 1952 (6), HOHL AND LUCK 1956 (7), DUPARC et FICAT en 1960 (8), ROMBOLD en 1960 (9) décrivent une prise en charge chirurgicale nécessaire en cas de dépression articulaire .

APLEY en 1956 (10) ne retrouve pas de différence significative entre une prise en charge chirurgicale et une immobilisation plâtrée avec ce critère. Rasmussen (11) dans son étude rapporte la notion d'instabilité à l'examen clinique. Il décrit la recherche d'une instabilité latérale le genou en extension pour poser l'indication chirurgicale et la fixation. Les patients sont alors testés après rachis anesthésie pour drainage de l'hématome et pour diminuer le spasme présent dans le triceps sural de façon à avoir un testing de qualité. Les fractures présentant un enfoncement supérieur à 5 mm mais stables, n'étaient pas opérées chez les personnes âgées, il était noté que l'instabilité apparaissait à partir de 20 degrés de flexion. Une chirurgie était nécessaire pour les patients jeunes ayant une demande fonctionnelle plus importante.

Ces fractures articulaires sont difficiles à prendre en charge et à traiter et elles sont chirurgicales pour la majorité d'entre elles. Les indications d'une prise en charge chirurgicale sont selon EFORT OPEN REVIEWS (12) :

- un déplacement intra articulaire ⩾ 2 mm
- une translation de la diaphyse ou de la métaphyse > 1 cm
- une déformation angulaire > 10° dans le plan coronal ou sagittal
- une fracture ouverte
- un syndrome de loge
- une association avec une lésion ligamentaire nécessitant une réparation chirurgicale
- une association avec une fracture homolatérale du tibia ou de la fibula

Les objectifs de la prise en charge des fractures du plateau tibial sont une réduction anatomique, une fixation stable avec mobilisation précoce avec un geste chirurgical peu invasif. Selon ELLSWORTH (13) il n'y a aucune contre-indication à prendre en charge ces fractures rapidement < 48h car le taux de complications et d'infection est similaire à une prise en charge tardive.

Toute prise en charge nécessite un contrôle à l'amplificateur de brillance. La réduction est analysée sur les clichés réalisés au bloc opératoire. La réduction peut être analysée de visu en cas de prise en charge à ciel ouvert de ces fractures mais en cas de prise en charge mini invasive, seules deux possibilités permettent une analyse de la réduction l'amplificateur de brillance ou une assistance arthroscopique.

A. Classification

Les fractures du plateau tibial ont des caractéristiques différentes en fonction du mécanisme lésionnel et de l'énergie du traumatisme. À ce jour, 38 classifications sont disponibles (14) pour classifier ce type de fracture mais les plus utilisées sont la classification de Schatzker et celle de Duparc et Ficat.
La première classification est celle de Gérard Marchant en 1939 qui a décrit trois types de fracture : séparation, enfoncement et mixte. (15)
La classification de Duparc et Ficat en 1960 (8) est utilisée en France.

Schatzker en 1979 a décrit une classification de fracture du plateau tibial avec six types principaux (16) (figure 1) :

- Type I : fracture séparation du plateau tibial latéral.
- Type II : fracture enfoncement séparation du plateau tibial latéral.
- Type III : fracture enfoncement pure du plateau tibial latéral.
- Type IV : fracture séparation du plateau tibial médial.
- Type V : fracture bitubérositaires.
- Type VI : fracture bitubérositaires associée à une fracture diaphysaire haute.

Cette classification est la plus utilisée dans la littérature anglophone et internationale.
Cette classification initiale est basée sur une vision en deux dimensions, avec l'apparition de l'analyse tomodensitométrique, Schatzker a établi une nouvelle classification. (17)
L'analyse spatiale en trois dimensions apportée par le TDM permet au chirurgien de planifier de manière plus précise le geste chirurgical. Cette analyse permet lors du planning préopératoire de choisir la voie d'abord idéale ainsi que le type d'ostéosynthèse.

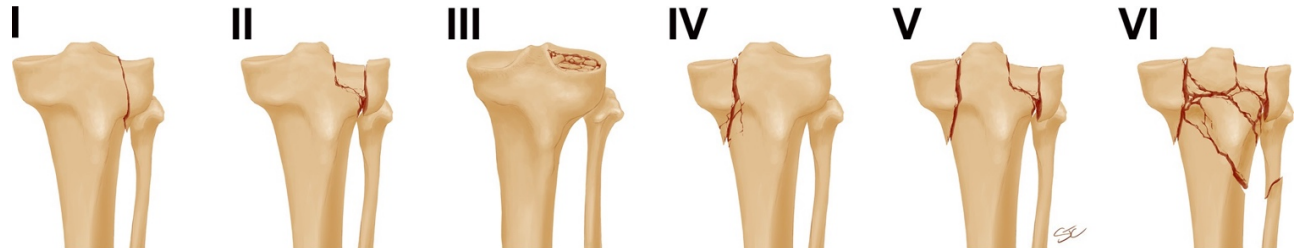

Figure 1 : Les six types de fractures du plateau tibial décrites par Schatzker (16)

B. Plâtre

En 1956, APLEY (10) décrit une réduction du foyer de fracture à foyer fermé. S'il y avait présence d'hémarthrose, le sang était retiré puis la réduction était obtenue avec l'aide de 2 clous de Steinmann positionnés directement sous la fracture. Puis le patient était mis en traction et la rééducation était débutée dès le premier jour (figure 2). La rééducation était progressive, passive les 6 premières semaines, la mise en charge était progressive jusqu'à la douzième semaine où les patients étaient sevrés des béquilles. Dans cet article cette technique était comparée à une immobilisation plâtrée et selon les auteurs la réduction - traction - rééducation précoce aurait de meilleurs résultats.

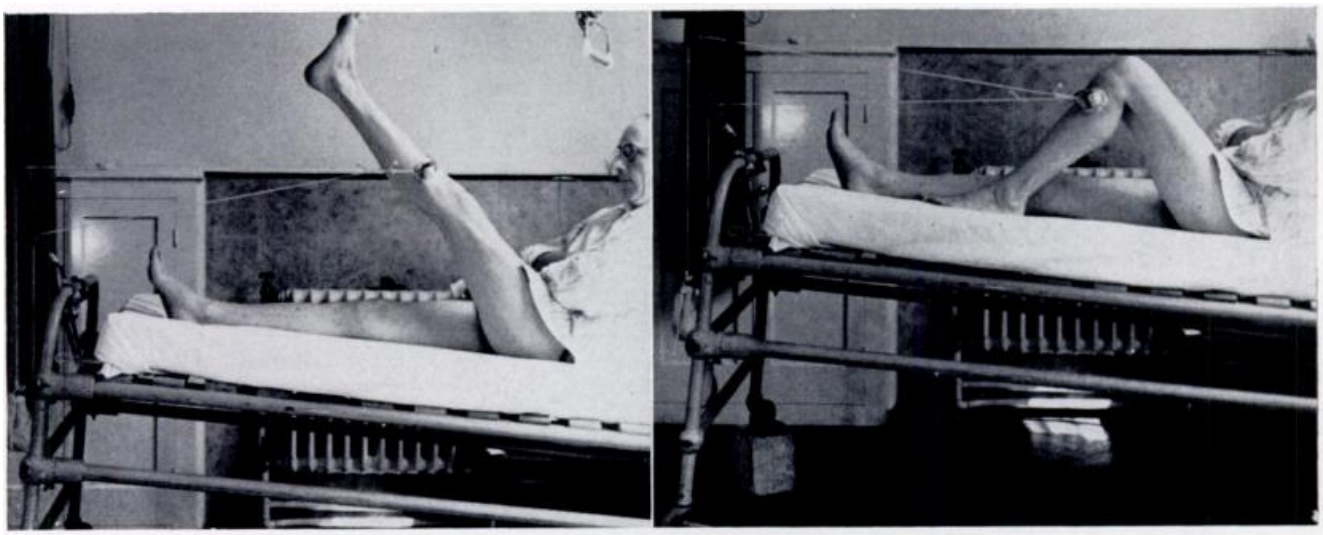

Figure 2: traction et mobilisation précoce d'une fracture du plateau tibial (10)

Une série de 30 patients initialement débutée en 1976 par BROWN (18) a été revue à 10 ans par DECOSTER (19). Les patients étaient mis en traction pendant une semaine puis le plâtre était posé pour une durée de 7 semaines. Après une revue de 29 des 30 patients avec un recul de 10 ans, le traitement par immobilisation plâtrée donne des résultats satisfaisants si le déplacement articulaire est < 4 mm. Pour les déplacements > 4 mm ou pour les fractures bi-condylienne, le traitement par plâtre n'est pas indiqué car le taux de dégénérescence arthrosique atteint 70 % pour ce type de fracture traitée par plâtre contre 32 % pour les faibles déplacements.

En 1979, DRENNAN (20) décrit une réduction des fractures des plateaux tibiaux à foyer fermé associé à une immobilisation plâtrée de type pelvi-jambier. Il décrit sur 61 fractures déplacées 85% de bons et excellents résultats.

C. Arthroscopie

La prise en charge chirurgicale des fractures du plateau tibial par voie percutanée assistée par arthroscopie a été décrite dans les années 1980 par CASPARI (21) et JENNINGS (22) pour les types I, II et III de la classification de Schatzker. L'utilisation de l'arthroscopie combinée à une fixation percutanée comparée à une réduction ciel ouvert diminue la durée d'hospitalisation, permet le traitement des lésions associées (23) et une mise en charge plus précoce. (24)

La durée opératoire entre ARIF (Arthroscopic reduction and internal fixation) et ORIF (Open reduction and internal fixation) est similaire selon ODHERA T. (25), qui rapporte une réduction de la fracture satisfaisante dans 84% des cas avec ARIF contre 55% avec ORIF.

Le tibia proximal est vascularisé par deux composants : le périoste et la vascularisation intra-médullaire, les fractures du plateau tibial entraînent une lésion de la vascularisation intra-médullaire mais laissent la vascularisation provenant du périoste intacte (26).

Les techniques de réduction arthroscopique associées à une fixation percutanée préservent cette vascularisation périostée contrairement aux réductions et ostéosynthèses à foyer ouvert qui endommagent largement cette vascularisation.

Un autre inconvénient de l'ORIF est la nécessité de réaliser une arthrotomie et une approche sous méniscale avec section du ligament transverse reliant les cornes antérieures des ménisques. Cette approche entraine une raideur, et des douleurs post-opératoires plus importantes. (27)

Le patient est installé en décubitus dorsal avec un contre appui à la racine du membre et le champage respecte la crête iliaque pour permettre un prélèvement de celle-ci si nécessaire. Selon BURDIN (28), le premier temps de la chirurgie consiste en un lavage soigneux de l'hématome intra-articulaire l'utilisation d'une pompe n'est pas obligatoire mais si elle est utilisée elle doit l'être avec une pression inférieure à 50 mmHg pour éviter le risque de syndrome des loges (29).

Selon BURDIN (35) :

POUR LES FRACTURES DE TYPE SEPARATION DU PLATEAU TIBIAL SCHATZKER 1

La réduction des fractures du plateau tibial de type Schatzker 1 est obtenue par manœuvres externes. En effet grâce au ligamentotaxis (figure 3), lorsque le genou est placé en varus, la traction exercée via la capsule et les ligaments permet une réduction de la fracture (30).

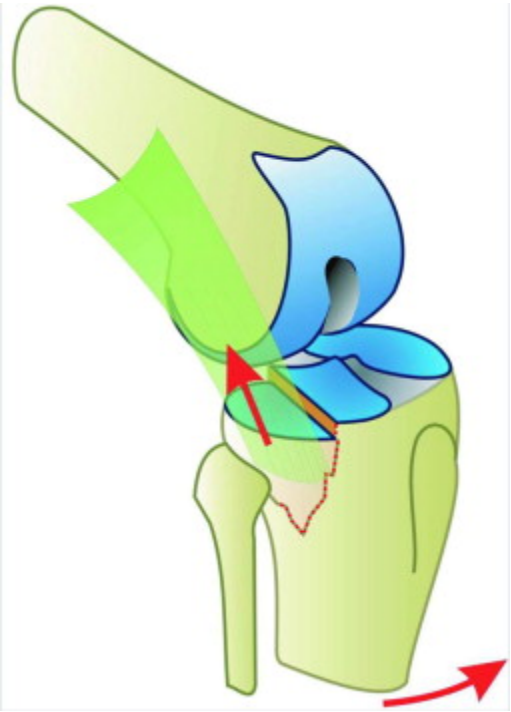

Figure 3: réduction par ligamentotaxis d'une fracture Schatzker 1 (28)

Une fois la réduction obtenue, le fragment est stabilisé en percutané par des broches. Si la réduction n'est pas suffisante ou bien si le fragment est impacté, l'utilisation d'une spatule est nécessaire pour désengrener le fragment en s'appuyant sur la corticale saine à la manière d'un démonte pneu ou de Kapandji avec l'aide d'une broche dans le foyer de fracture servant de levier comme dans les fractures de l'extrémité distale du radius avec bascule postérieure. La réduction est analysée en intra-articulaire via l'arthroscope et une fois la réduction articulaire obtenue, le foyer est vissé en percutané.

POUR LES FRACTURES DE TYPE ENFONCEMENT SEPARATION DU PLATEAU TIBIAL SCHATZKER 2

Ces fractures sont des fractures de type mixte avec deux composantes, un enfoncement et une séparation. La première étape dans la prise en charge chirurgicale de ces fractures consiste à réduire l'enfoncement. La partie sur la réduction de l'enfoncement est décrite dans le chapitre sur les fractures enfoncement type Schatzker 3. Puis une fois la réduction de l'enfoncement obtenue, la fixation de la séparation est réalisée. Plusieurs études sont contradictoires entre la fixation de ces fractures par une plaque ou des vis et une étude cadavérique réalisée par Boisrenoult (31) ne retrouve pas de supériorité d'une fixation par plaque versus fixation par vis.

POUR LES FRACTURES DE TYPE ENFONCEMENT DU PLATEAU TIBIAL SCHATZKER 3

L'objectif de la chirurgie est de réduire l'enfoncement. Pour faire plusieurs techniques sont disponibles. Il est possible de réduire la dépression via une spatule après avoir réalisé une corticotomie pour permettre le passage de la spatule sous le fragment enfoncé.

GUANCHE (32) et LUBOWITZ (33) ont décrit l'utilisation de l'ancillaire de ligamentoplastie du ligament croisé antérieur pour réduire la fracture et permettre avec l'aide de l'arthroscopie de viser le centre de la dépression. Une broche est mise en place au centre de la dépression puis la fracture est réduite avec l'aide de cette broche, le fragment enfoncé est progressivement relevé sous contrôle arthroscopique (figure 4).

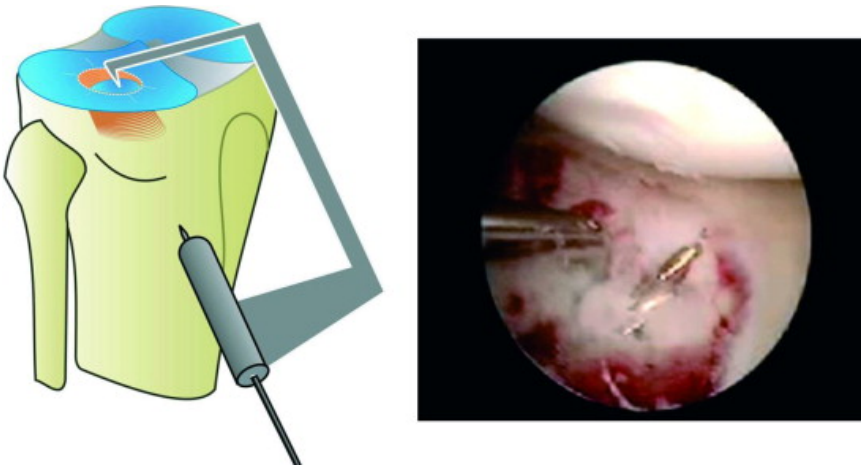

Figure 4: Utilisation d'un ancillaire de ligamentoplastie de genou (28)

Avec ce même ancillaire de ligamentoplastie, une fois la broche mise en place, une corticotomie est réalisée avec l'aide d'une tréphine directement sous le fragment impacté (figure 5). La corticotomie réalisée via l'ancillaire permet de créer une cavité directement sous le foyer impacté et va permettre de relever les fragments. Différents moyens sont alors disponibles pour relever le fragment.

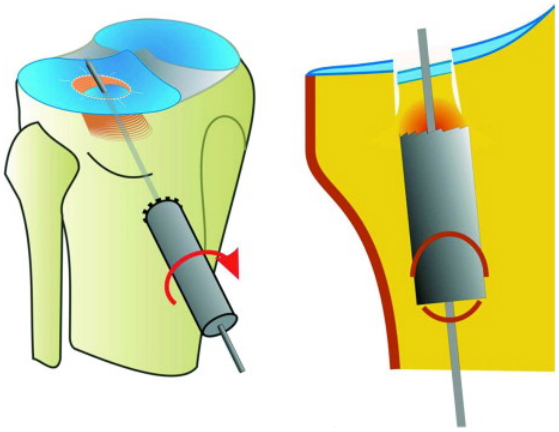

Figure 5: utilisation d'une tréphine pour remonter le fragment enfoncé (28)

Après utilisation d'un guide de chirurgie de ligamentoplastie du ligament antérieur, LUBOWITZ (34) utilise un chasse greffon canulé pour faire remonter le fragment puis fixent l'ensemble du greffon sous la réduction via une vis d'interférence biodégradable. La vis est avancée progressivement sous

contrôle arthroscopique jusqu'à réduction anatomique de la fracture (figure 6). La scopie n'est pas utilisée dans cette technique puisque la réduction est faite sous contrôle caméra.

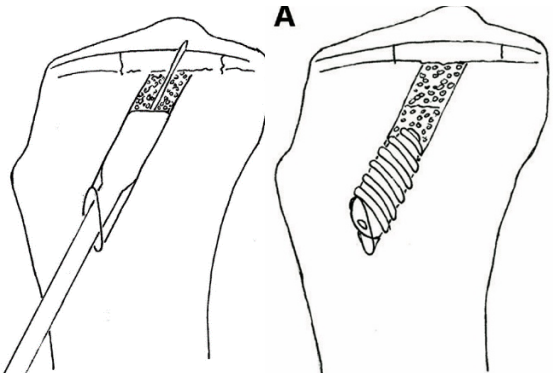

Figure 6: Utilisation d'un chasse greffon canulé pour la réduction et d'une vis biodégradable pour la stabilisation (34)

BLAKEY (35) démontre biomécaniquement que cette réduction par chasse greffon et ostéosynthèse par une vis d'interférence biodégradable n'est pas suffisante. Vauclair (36) lui ajoute après une réduction et l'usage d'une vis biodégradable métaphysaire, une fixation via 2 autres vis sous chondrale, technique appelée Metaphyseal tibia level (MTL) screw technique (figure 7). Selon les travaux biomécaniques de Weimann (37) l'utilisation de 3 vis aurait biomécaniquement les mêmes résultats que l'utilisation de 2 vis parallèles mais 3 vis éviteraient la fatigue du matériel et la fracture de la vis, les vis sous chondrale balayeraient au lieu de casser et de léser l'os spongieux (figure 8).

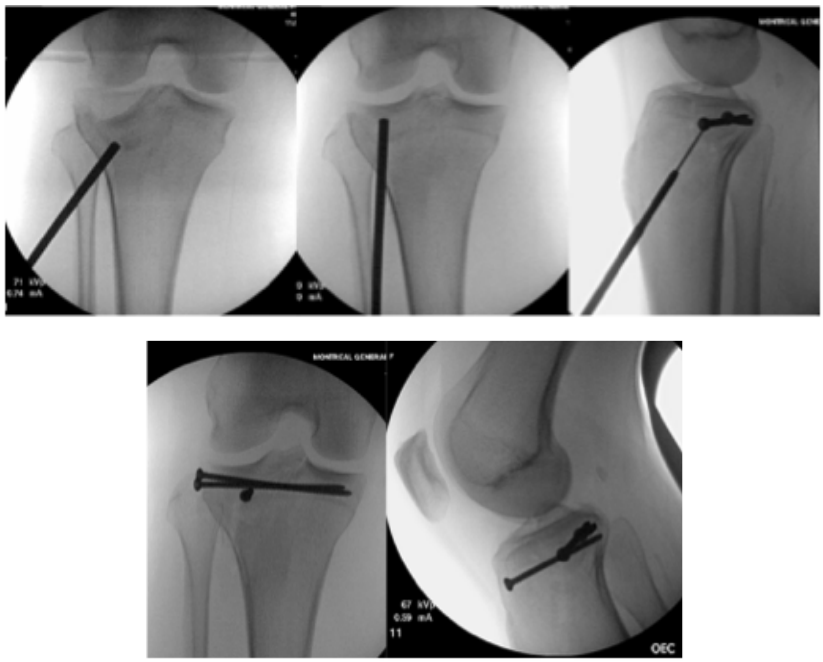

Figure 7 : vissage percutanée métaphysaire (36)

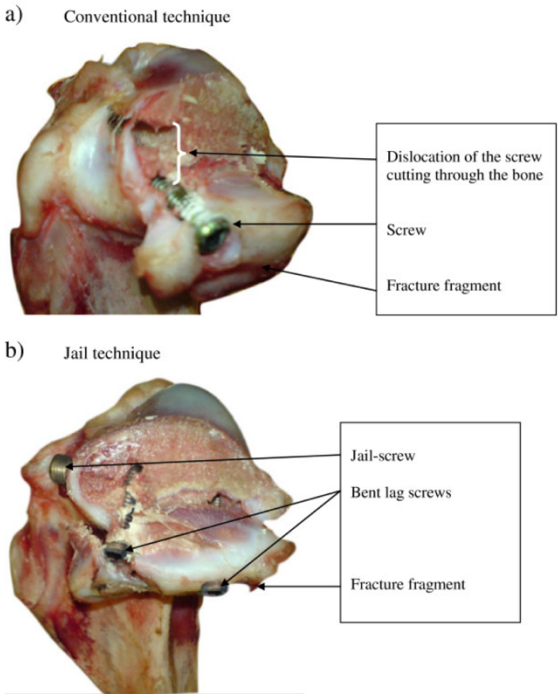

Figure 8 : Comparaison biomécanique de la stabilisation par 2 vis vs 3 vis dans les fractures du plateau tibial (37)

Certains auteurs utilisent une spatule, un chasse greffon tandis que certains utilisent directement la greffe osseuse pour relever le fragment. Suganuma (38) décrit une technique de réduction après utilisation d'un reamer puis d'une broche mise en place dans le fragment, un impacteur canulé concave est utilisé pour réduire la fracture. L'impacteur est introduit progressivement et avec l'aide de greffe osseuse, le fragment est relevé puis fixé à la base grâce à leur ancillaire dédié (figure 9).

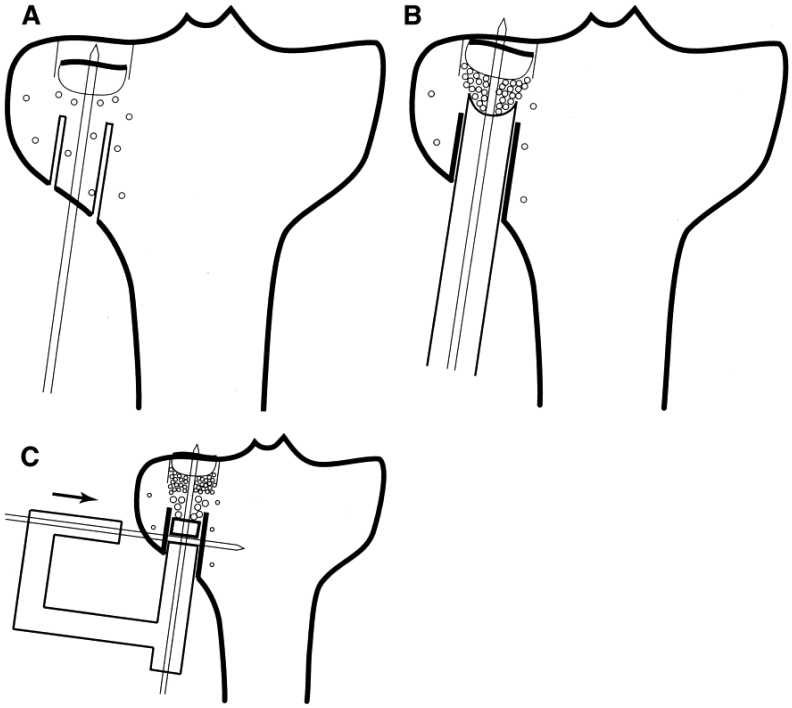

Figure 9 : Réduction et vissage de la fracture du plateau tibial par un ancillaire dédié (38)

Une autre technique de réduction assistée par arthroscopie a été décrite par ROSSI Roberto (39) (40). Leur technique chirurgicale consiste en un premier temps arthroscopique afin de visualiser la fracture, réaliser un premier temps de nettoyage de l'hématome et des fragments ostéochondraux détachés. Puis vient le temps de la réduction de la fracture.

Deux guides de coupes existent un pour le côté droit et un pour le côté gauche, ces guides de coupe permettent de réaliser une corticotomie à l'aide d'une scie sur la face antéro-médiale du tibia afin

d'insérer le deuxième élément de l'ancillaire une tréphine couplée à un chasse greffon concave permettant la réduction de la fracture tout en laissant la tréphine en place. Ce système permet, une fois le trajet fait via la tréphine, de ne pas ressortir celle-ci et de réduire la fracture en arrivant par dessous sous contrôle à l'amplificateur de brillance et arthroscopique pour la réduction intra articulaire. La tréphine, lors de son trajet osseux, permet la réalisation d'une carotte osseuse qui va être secondairement poussée via le chasse greffon sous la fracture pour permettre sa réduction (figure 10). Il n'y a pas utilisation dans ce cas-là de substitut osseux ou de prise de crête iliaque.

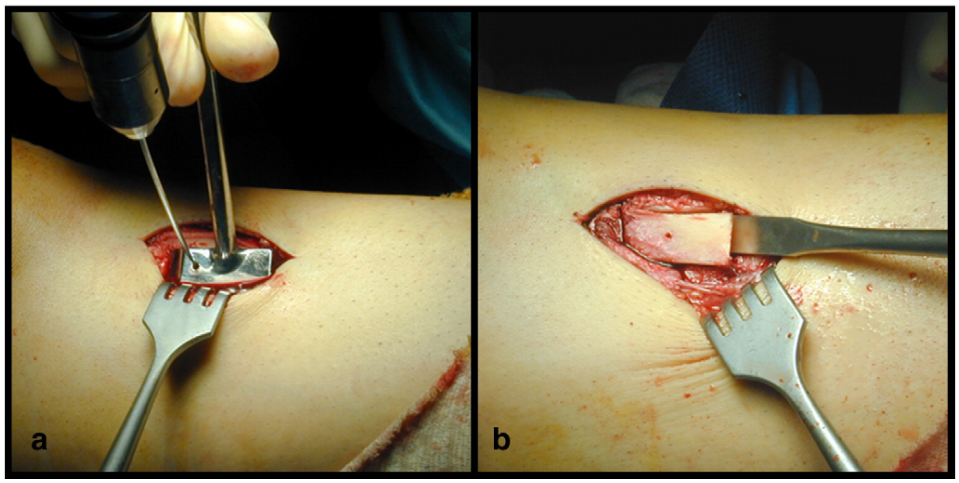

Figure 10 : corticotomie et réduction de la fracture du plateau tibial par tréphine et chasse greffon intégré (40)



D. Imprimante 3D

Récemment avec l'apport des nouvelles technologies comme les imprimantes 3D, de nouveaux moyens de prise en charge chirurgicale sont apparus. Dans ce contexte, GIANNETTI (41) propose de réaliser un TDM à chaque patient présentant une fracture du plateau tibial Schatzker I à VI. Pour un coût acceptable il est réalisé par la suite une impression 3D du plateau tibial sur la base du TDM. Ce modèle 3D permet une analyse fine de la fracture et permet une planification chirurgicale (42) (figure 11).

Cette approche fournit une bonne compréhension des manœuvres de réduction et conduit à une diminution de la durée opératoire, donc du saignement.

Le temps de scopie per-opératoire ainsi que le nombre de clichés sont aussi diminués grâce au modèle 3D avec une diminution de l'irradiation per-opératoire (43).

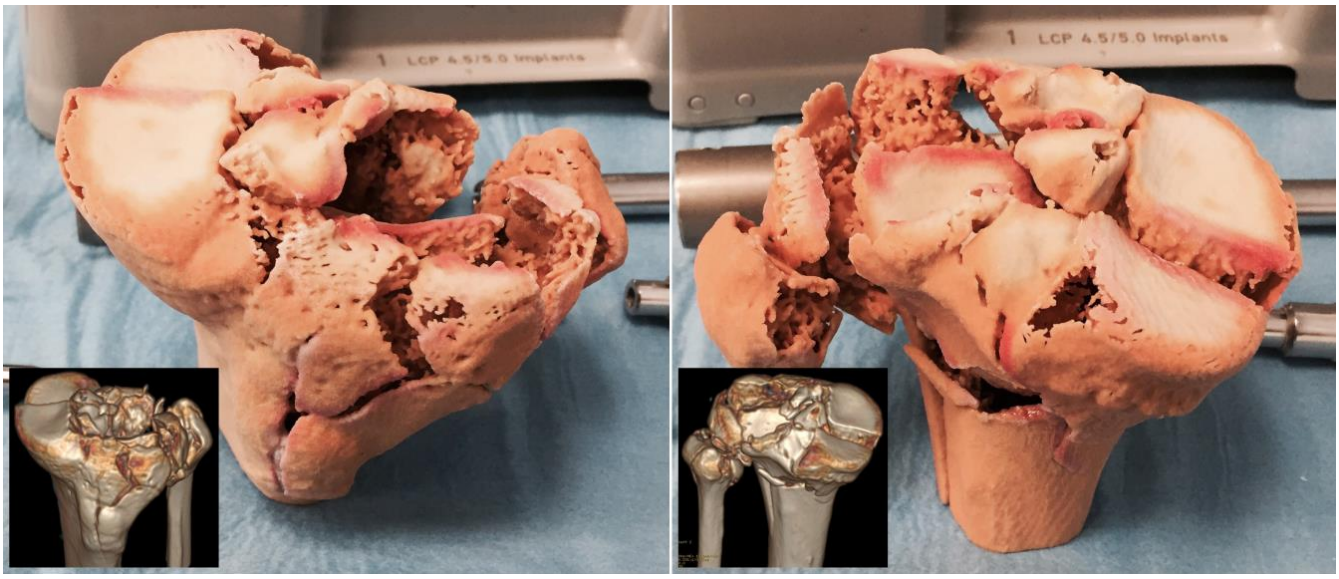

Figure 11 : impression 3D d'une fracture du plateau tibial (41)

II. Introduction

Notre travail porte sur l'étude de la réduction mini-invasive par un ballon chirurgical des fractures avec enfoncement du plateau tibial, soit les types II et III de la classification de Schatzker (16) (17). Cette fracture correspond à un enfoncement lié à l'impaction du condyle fémoral dans le plateau tibial. Cette impaction engendre une dépression, une cavité sphérique, plurifragmentaire. Ces fractures correspondent le plus souvent à des traumatismes de faible cinétique comparativement aux fractures du plateau tibial schatzker IV – V qui correspondent à des traumatismes de haute énergie.
La compréhension du mécanisme et des caractéristiques de la fracture sont des pré-requis importants à comprendre pour prendre en charge correctement ces fractures.
Le Gold Standard actuel, pour la prise en charge de ses fractures, est chirurgical (44). Elle repose sur une réduction via un chasse greffon ou une spatule de Creed, une greffe puis ostéosynthèse par plaque et/ou vis (45). Cette approche invasive expose à un risque non négligeable de complications infectieuses, pseudarthroses, raideurs (46) (47) (48) et nécessite une durée d'hospitalisation de plusieurs jours, certains facteurs sont clairement admis comme étant à risque majeur d'infection en cas de chirurgie à foyer ouvert (2).

La prise en charge de ses fractures par voie mini invasive consiste généralement à redonner de la hauteur à la structure osseuse par expansion (ballon, cric, stent, spatule, chasse greffon) généralement suivi par un remplissage de la cavité créée avec un composant solide (PMMA, phosphate de calcium, os) puis de stabiliser l'ensemble à l'aide d'une ostéosynthèse. A travers cette revue des abords mini-invasifs pour la prise en charge des fractures des plateaux tibiaux nous n'objectivons pas de consensus sur la prise en charge. Certains utilisent 2 vis, certains 3 et des chirurgiens ont leur propre ancillaire.
Notre étude de réduction par ballon a donc sa place dans la prise en charge mini-invasive des fractures du plateau tibial.

Dans le cas d'une fracture du rachis, cette technique, appelée cyphoplastie, consiste donc à réduire la fracture en reconstruisant le corps vertébral par expansion osseuse et consolidation avec du ciment PMMA. Elle est fréquemment associée à la mise en place percutanée d'un montage postérieur avec des tiges et des vis (49) (50) mais son utilisation seule a également été démontrée aussi bien d'un point de vue clinique (51) que biomécanique (52).

Plus récemment, des travaux, conduits au CHU de Poitiers par le Dr Tanguy Vendeuvre, ont été réalisés pour étendre l'application de cette technique de chirurgie mini-invasive par gonflement de ballon dans le cas de fractures du plateau tibial.

Cette technique, appelée Tubéroplastie, a également été démontrée d'un point de vue biomécanique à travers des travaux réalisés par les chercheurs de l'Institut Pprime sur segments anatomiques (53) et par modélisation numérique (54).

Après avoir étudié et compris le mécanisme fracturaire (55), il est légitime de penser que la réduction via un chasse greffon n'est pas la prise en charge optimale. La fracture créée par une surface cylindrique représentée par le condyle fémoral doit être réduite par une surface plus étendue qui épouse l'ensemble de l'enfoncement et non une seule portion.

Le ballon chirurgical remplis les critères permettant une réduction parfaite au niveau de la surface articulaire alors que tout autre modèle comme le chasse greffon soulèvent l'ensemble du pavé fracturé en un seul bloc sans réduire l'enfoncement.

Le but de cette étude est de démontrer que le gonflement d'un ballon chirurgical sur une structure cortico-spongieuse permet une réduction tridimensionnelle anatomique des fragments articulaires dans le cadre d'une fracture du plateau tibial par enfoncement Schatzker II et III.

III. Matériels et méthodes

A. Préparation des tibias

L'analyse porte sur cinq complexes tibia-fibula issus de trois sujets cadavériques (Laboratoire d'anatomie, Université de Poitiers – numéro DC-2019-3704). Les complexes d'abord disséqués le plus finement possible avec retrait des tissus mou, ligaments croisés et ménisques sont sciés transversalement en diaphysaire au niveau du tiers distal. Pour permettre la position verticale, les complexes sont suspendus à la verticale sur une traverse en bois et des socles de résine sont constitués à leurs base.

Les socles sont formés à l'aide de polyuréthane coulé dans des barquettes en aluminium. Le polyuréthane est formé par l'association d'une base (HR001-007 AW polyol) et d'un durcisseur (HR001 BY iso cyanate) présents en proportion égale (figure 12).

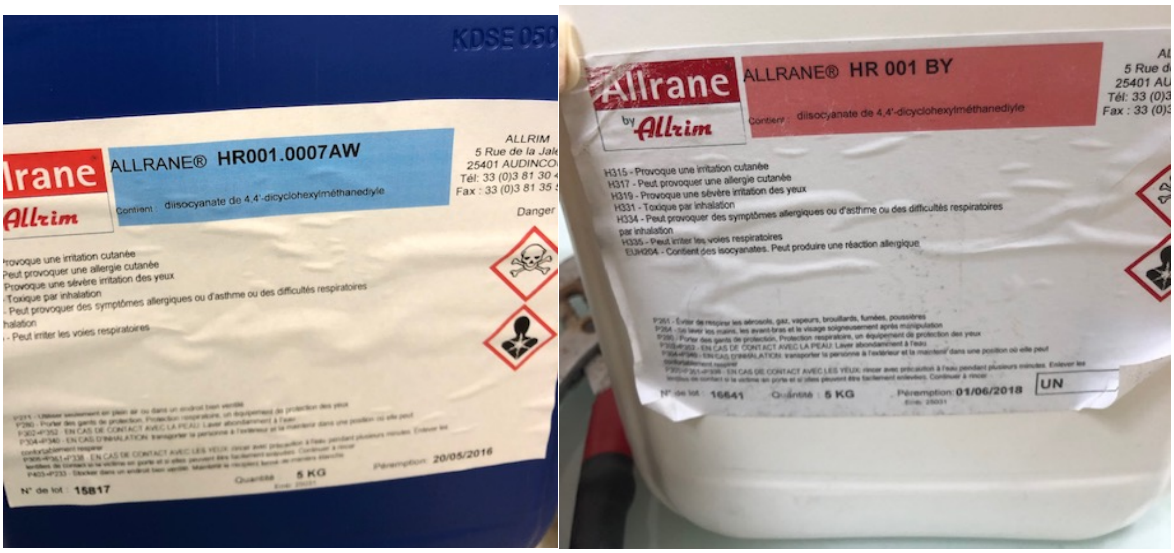

Figure 12 : Les deux composants à l'état liquide formant la résine PMMA une fois mélangés

Les produits sont ensuite mélangés afin d'homogénéiser la préparation, le mélange initialement trouble devient translucide une fois mélangé. Le fait de mélanger entraine une incorporation de bulles

d'air qui ne sont pas souhaitables car elles fragiliseraient la résine lors de la polymérisation. Il faut placer la résine mélangée sous une cloche à vide. Une fois le vide réalisé la résine encore liquide est versée lentement dans les barquettes en aluminium.

Pour remplir une barquette en aluminium, il faut environ 330 grammes de ce mélange.

Afin d'avoir une meilleure tenue au niveau du socle et une meilleure prise pour la résine, deux vis distales sont mises en place en croix dans le tibia et une dans la fibula.

La résine est laissée douze heures sous une hôte aspirante pour que la polymérisation se fasse et que le mélange devienne rigide. (figure 13)

Figure 13 : Les complexes disséqués sont suspendus sur une traverse en bois le temps que la résine polymérise

Avant de positionner les complexes fracturés dans le scanner, le système stéréoscopique est testé au laboratoire. Deux caméras synchronisées sont positionnées sur un trépied et reliées à un ordinateur équipé du logiciel d'analyse d'image DEFTAC. Cette manipulation permet de calibrer les caméras par rapport à un modèle créer en 3D, permettant de trouver le bon écartement des 2 caméras et la hauteur nécessaire pour pouvoir voir l'ensemble du plateau tibial et ainsi analyser le déplacement en 3D (figure 14). Cette étape est un test pour être opérationnel une fois le scanner disponible. La calibration doit être faite à chaque fois que le matériel stéréoscopique (le trépied et les caméras) bouge même de quelques millimètres.

Figure 14 : Test au laboratoire Prismatic du système stéréoscopique pour le suivi de marqueurs

Des créneaux de scanner à rayon X (TOSHIBA Aquilon ONE – Résolution : 468x468x250µm^3 – matrice reconstruite taille 512x512x640 voxels) sont ensuite réservés en fonction des disponibilités des vacations scanner. Une fois la résine sèche, les complexes tiennent à la verticale. Ils sont amenés au scanner dans une glacière afin de réaliser une acquisition de l'état non fracturé des plateaux tibiaux

(figure 15). Cette image 3D permettra d'évaluer les résultats obtenus lors de la réduction de fracture sous suivi des marqueurs. Lors de cette étape, le système stéréoscopique est également testé au scanner en condition réelle (Figure 15).

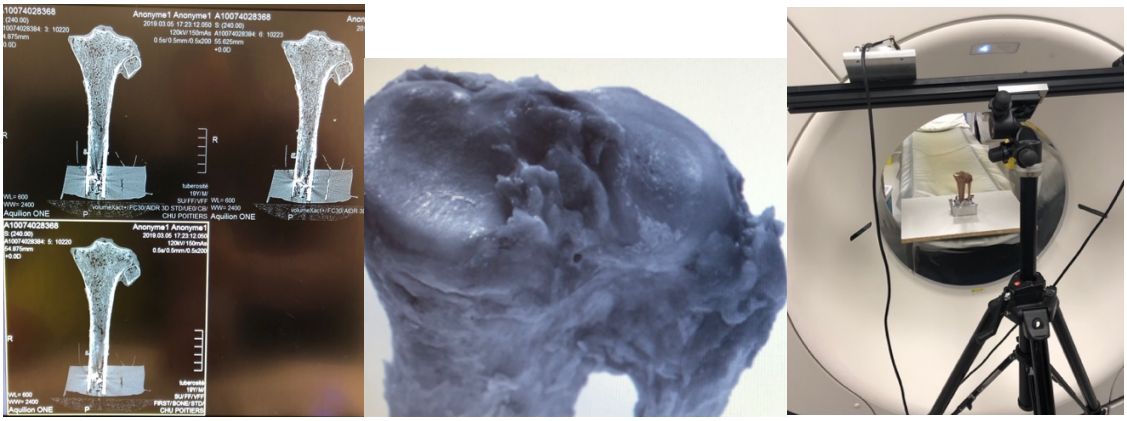

Figure 15 et Figure 16 : Coupes fines scanner des complexes natifs. Premier test du système stéréoscopique et du logiciel DEFTAC effectué sur un complexe non fracturé dans le scanner

Cette phase est assez rapide et il faut moins de cinq minutes pour passer un complexe au scanner. Les complexes sont enregistrés avec leur numéro d'identification sur le PACS afin de permettre une reconstruction des images en axial, sagittal, coronal.

B. Création de la fracture

Une fois l'acquisition faite, les complexes sont ramenés au laboratoire d'anatomie et une fracture par enfoncement-séparation de type Schatzker II est réalisée à l'aide de la machine Tinius Olsen H10KT (54). La fracture est réalisée au niveau du tiers central du plateau tibial externe, un enfoncement de 10 mm est réalisé avec la rondelle en métal tandis que la séparation est elle guidée avec la lame (figure 17). L'enfoncement de la lame permet de guider l'enfoncement de la rondelle et se rapproche au plus près des fractures retrouvées in vivo. Un fois la fracture créée, une corticotomie est réalisée via une mèche et une perceuse 5 mm sous le foyer de fracture (18) pour pouvoir introduire le ballon.

Une fois les complexes fracturés, ceux-ci sont repositionnés au congélateur le temps d'avoir un créneau de scanner disponible.

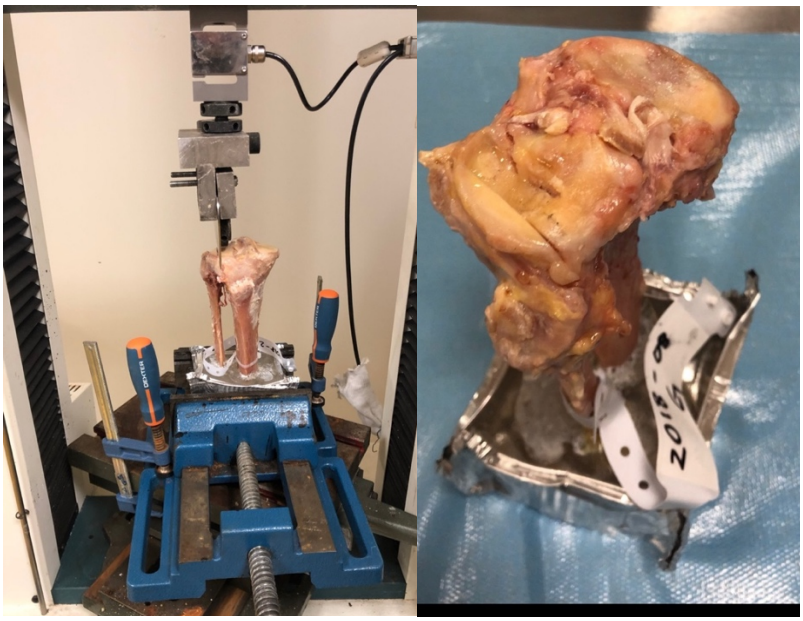

Figure 17 : Les complexes sont fractures au laboratoire d'anatomie via une presse Tinus Olsen H10KT

C. Préparation des plateaux pour le suivi de marqueurs

Le principe du suivi de marqueurs consiste à déterminer les coordonnées 3D de marqueurs à partir d'un couple d'images issues de deux caméras observant la même scène sous des angles différents. Cette opération réalisée sur des couples d'images acquis toutes les 2 secondes permet d'obtenir l'évolution des coordonnées 3D des marqueurs au cours de la réduction de fracture. L'acquisition des images et le calcul des positons 3D sont assurés grâce au logiciel DEFTAC développé au sein du laboratoire Pprime de l'université de Poitiers (56) (57).

Plusieurs tests sont réalisés sur la disposition des points à la surface des plateaux tibiaux. Nous avons eu des soucis de contraste pour l'analyse des images et il a fallu créer un contraste plus important entre la couleur des points et celle de l'os afin d'identifier au mieux les marqueurs sur les couples d'images 2D.

Figure 18 : Test des différents contrastes de niveaux de gris possible pour le suivi de marqueurs

Sur la figure 18, nous observons que le contraste n'est pas suffisant pour la première image de gauche, pour le fond blanc, il est difficile de couvrir l'ensemble de la surface du tibia, de plus en couvrant d'avantage la surface avec la peinture blanche en couche épaisse, nous risquons d'influencer le comportement de la fracture. Il est donc décidé d'appliquer un fond de peinture noir en couche fine et d'y poser des points blancs à l'aide de peinture blanche.

Figure 19 : Les complexes sont conservés au congélateur une fois fracturés et peints

Une fois l'ensemble des tibias préparés : disséqués, passés une première fois au scanner, fracturés et peints ils sont gardés dans une glacière au réfrigérateur (figure 19), dans l'attente d'avoir le scanner disponible pour effectuer l'acquisition avant réduction puis l'acquisition durant la réduction au ballon. La peinture est réalisée au mieux quelques heures avant les manipulations pour avoir des marqueurs propres et visibles.

D. Calibration du système stéréoscopique

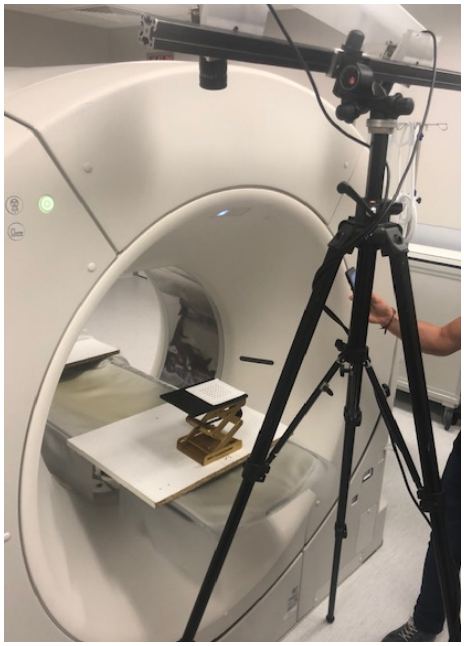

Figure 20 : Calibration du système stéréoscopique

Le déplacement surfacique est analysé grâce au suivi de marqueurs 3D via l'acquisition d'images par un système stéréoscopique (deux caméras et un ordinateur portable) et les images sont enregistrées directement grâce au logiciel DEFTAC.

Préalablement le système est calibré avant chaque manipulation. Le calibrage du système se fait via une mire de calibration constituée d'une feuille de papier blanc sur laquelle est disposé un ensemble de points noir espacés d'une distance connue (figure 20 – 21). Un système de cric permet de régler la

hauteur afin qu'elle soit proche de la hauteur à laquelle se situera de la surface du plateau tibial étudié.



Figure 21 : Mire utilisée pour la calibration

À partir de cette mire de calibration les paramètres liés aux caméras (angles entre elles, angles avec la mire, distance entre elles, distance avec la mire et le grandissement) sont détectés.

Cette étape est indispensable pour déterminer les paramètres géométriques du système sétéoscopique nécessaire au calcul des positions 3D des marqueurs.

Après avoir réalisé la calibration, il est possible de déterminer la position 3D de tout point visible par les deux caméras du système stéréoscopique. Les positions 3D sont alors calculées par rapport à un référenciel situé au centre de la mire de calibration. Le plan de la mire calibration contient les axes X et Y du référenciel, l'axe Z est normal au plan et dirigé vers le haut.

La surface du tibia n'étant pas plane, il est difficile de calibrer le système stéréoscopique sur celle-ci, d'autant plus qu'on ne connaît pas les distances exactes entres les points disposés à la surface du tibia. Une fois le système stéréoscopique calibré, le complexe est fixé solidement sur une planche en bois sur la position de référence. Cette position correspond à un endroit où le plateau tibial est vu par les deux caméras CCD (Charged-Coupled Devices) permettant l'analyse du déplacement en 3D des différents fragments de la fracture lors du gonflement du ballon. Nous choississons de positionner un linge bleu au pied du complexe afin d'atténuer le contraste entre le tibia et l'arrière plan.

E. Réduction / Analyse TDM

Sous contrôle scannographique le ballon chirurgical (Kit Kyphon Pack II, *Medtronic*) est introduit sous la fracture et est déployé progressivement.

Le ballon chirurgical est gonflé progressivement avec enregistrement des déplacements par le système stéréoscopique.

Chaque incrément de 0.5cm^3, le gonflement du ballon est stoppé et l'acquisition d'une image 3D par tomographie à rayon X est réalisée. Pour cela, après chaque gonflement de 0.5cm^3, le complexe partiellement réduit est placé au centre de l'anneau du scaner par translation précise de la table controlé numériquement.

Puis nous repositionnons le complexe sur la position de référence en faisant glisser la table jusqu'à ses coordonnées initiales préalablement notées. Ces manoevres sont faites plusieurs fois, jusqu'à ce que la fracture soit visuellement totalement réduite.

Pendant le gonflement du ballon, les deux caméras sont réglées pour prendre un couple images toutes les deux secondes, soit à une fréquence de 0.5 Hz.

Un téléphone en mode vidéo est mis en place pour suivre le capteur de pression lors du gonflement du ballon. Ces données ne sont pas exploitées dans ce travail mais sont nécessaire pour les futures études (figure 22).

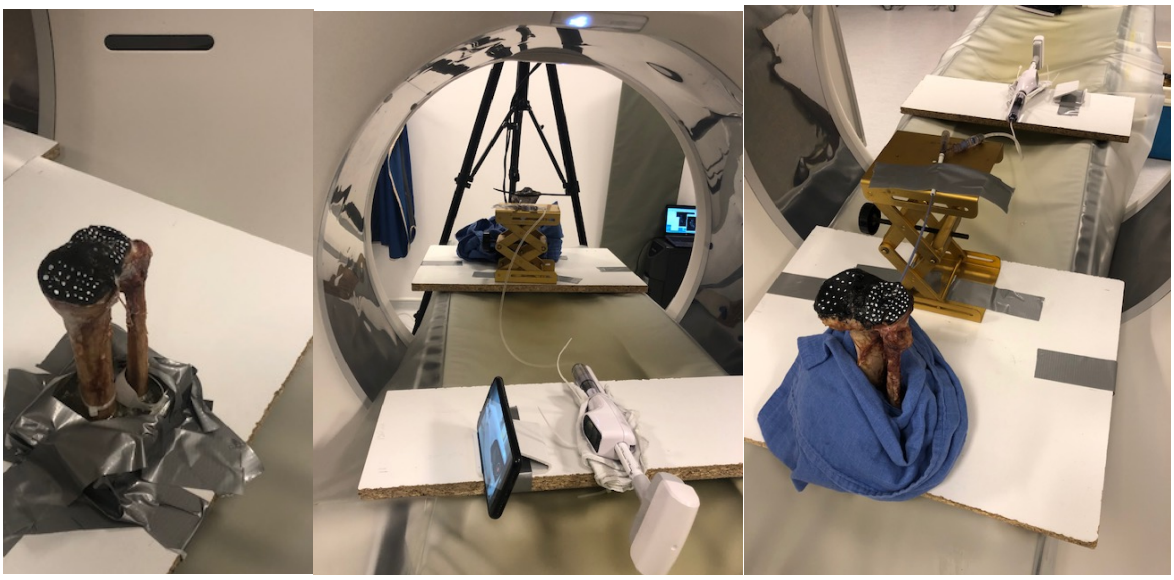

Figure 22 : Mise en place du complexe sur la position de référence et gonflement du ballon sous contrôle vidéo et scanner

F. Le logiciel DEFTAC : suivi de marqueurs

La méthode numérique, permettant le suivi de marqueurs 3D, est réalisée à partir du logiciel DEFTAC. Ce logiciel permet à la fois l'acquisition des images et le calcul de la position 3D de chaque marqueur durant chaque état.

Un état correspond à l'acquisition un nouveau couple d'images par le système stéréoscopique. La fréquence d'acquisition étant réglée à 0.5Hz, un nouvel état de réduction de fracture est obtenu toutes les 2 secondes. 44 états ont été enregistrés au cours de 4 enregistrements (voir tableau)

Enregistrement 1	Gonflement 0cc à 0.5cc
Enregistrement 2	Gonflement 0.5cc à 1cc
Enregistrement 3	Gonflement 1cc à 1.5cc
Enregistrement 4	Dégonflement 1.5cc à 0cc

Pour rappel, le calcul des positions 3D d'un marqueur est obtenu à partir des positions 2D de la tâche correspondante dans les images prises par les deux caméras du système stéréoscopique.

Pour un état :

$$\begin{pmatrix} Données \\ de \\ calibration \end{pmatrix} + \begin{pmatrix} X_{tache} \\ Y_{tache} \\ Z_{tache} \end{pmatrix}_{2D\ Camera\ 1} + \begin{pmatrix} X_{tache} \\ Y_{tache} \\ Z_{tache} \end{pmatrix}_{2D\ Camera\ 2} ==> \begin{pmatrix} X_{tache} \\ Y_{tache} \\ Z_{tache} \end{pmatrix}_{3D}$$

C'est pourquoi, une fois les données issues de la calibration calculées, l'étape suivante consiste à identifier les tâches sur les images 2D.

Pour le premier état, la localisation des tâches est faite manuellement. Pour cela, une fenêtre rectangulaire est définie autour de chaque tâche. Par seuillage des nuances de gris, la tâche est identifiée dans la fenêtre. Le centre de la tâche définit la position 2D de la tâche.

Pour l'état suivant le centre de la fenêtre est placé automatiquement au centre de la tâche précédemment calculé. Le logiciel DEFTAC est capable de retrouver les nouvelles position 2D de la tâche si celle-ci est contenue dans la fenêtre rectangulaire. Cette opération est illustrée dans les figures 22 et 23. Nous sommes parvenus à obtenir le suivi de 56 marqueurs au cours de toute l'expérimentation.

Le logiciel DEFTAC calcule ensuite les positions 3D des marqueurs pour chaque état.

Par différence des positions entre deux états, on peut calculer le déplacement de chaque tâche et déterminer les mouvements et la déformation du plateau tibial.

En sortie du logiciel DEFTAC les coordonnées X, Y et Z issues des 56 marqueurs dans les 44 états sont exportées dans un fichier Excel pour le traitement des données. Le fichier Excel est enregistré en tant que fichier .txt pour être lu par le logiciel Scilab.

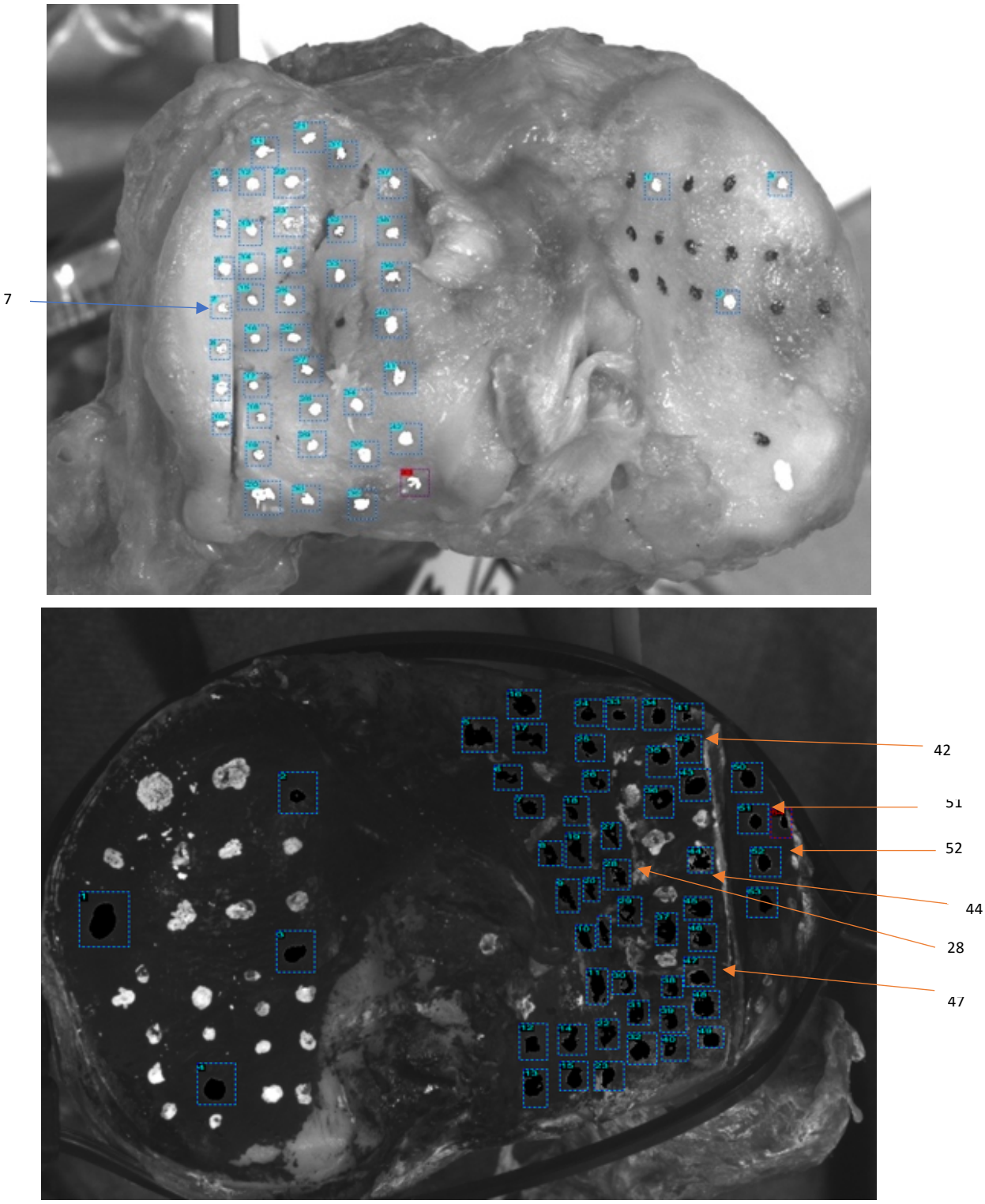

Figure 23 : Suivi de marqueurs via le logiciel DEFTAC, comparaison de niveaux de gris

Comme expliqué plus haut pour l'analyse des différents contrastes de gris, nous observons sur la figure 23 que la différence de contraste n'est pas suffisante pour réaliser un suivi de marqueurs intéressant. Nous avons pallié ce défaut comme vu sur la figure en augmentant le contraste entre la surface noire et les points blancs.

IV. Résultats

A. Visualisation des résultats du suivi de marqueurs

Le logiciel Scilab est un logiciel de traitement de données. Il possède son propre langage de programmation. Il permet notamment de créer une interface graphique pour l'utilisateur, d'afficher des graphiques et des représentations 3D (figure 24).

L'algorithme développé avec Scialb pour cette étude est capable de :

- Visualiser en 3D des marqueurs (Figure 24)
- Visualiser l'évolution des postions XYZ d'un marqueur
- Visualiser l'évolution des déplacement XYZ d'un marqueur (Figure 23)
- Superposer les positions Z de plusieurs marqueurs (jusqu'à 6) (Figure 24)
- Superposer les déplacement Z de plusieurs marqueurs (jusqu'à 6)
- Exporter les coordonnées des marqueurs à dans un fichier ouvrable par le logiciel Spaceclaim.

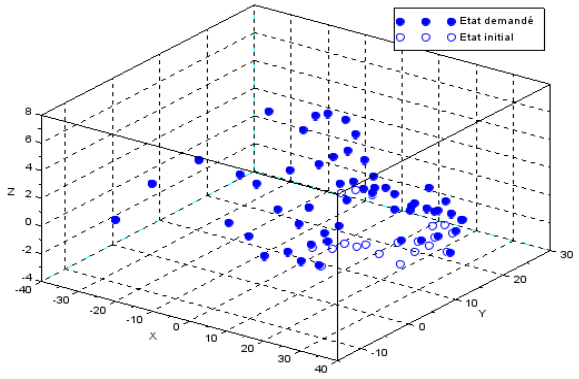

Figure 24 : Visualisation en 3D des marqueurs à l'etat 1 (cercle bleu) et l'etat 38 (sphère bleu)

B. Evaluation de la réduction

1) EVOLUTION DE LA SEPARATION

Dans ce type de fracture, il y a deux fragments, un enfoncé et un séparé. Sur le premier tibia (figure 22) représentant le suivi du marqueur n°7 (figure 25) situé latéralement à la fracture, nous notons un déplacement latéral important qui traduit un déplacement latéral important du fragment séparé (6mm) lorsque nous gonflons le ballon. Ceci est lié à l'absence de pince chirurgicale. Nous avons noté que si le ballon déplace le fragment séparé latéralement il ne réduit pas le fragment enfoncé de la même façon. Ce problème est résolu lors de la deuxième manipulation en ajoutant un collier de serrage maintenant en position le fragment séparé. Ce collier en plastique a garanti une bonne tenue du fragment n'entrainant pas d'artéfact sur les images du scanner à rayon X. En per-opératoire cette séparation est contrôlée par la mise en place d'un davier à pointe.

Comme nous montre le suivi de marqueur 51 (figure 26) situé latéralement à la fracture sur la deuxième expérimentation le déplacement latéral n'est que de 1.5 mm lors du gonflement et descend à 0.7 mm lors du dégonflement contre 2.5 mm collier de serrage.

Au vu des résultats du premier tibia nous avons décidé de ne pas exploiter entièrement le premier modèle pour se concentrer sur un modèle se rapprochant au mieux du modèle per-opératoire.

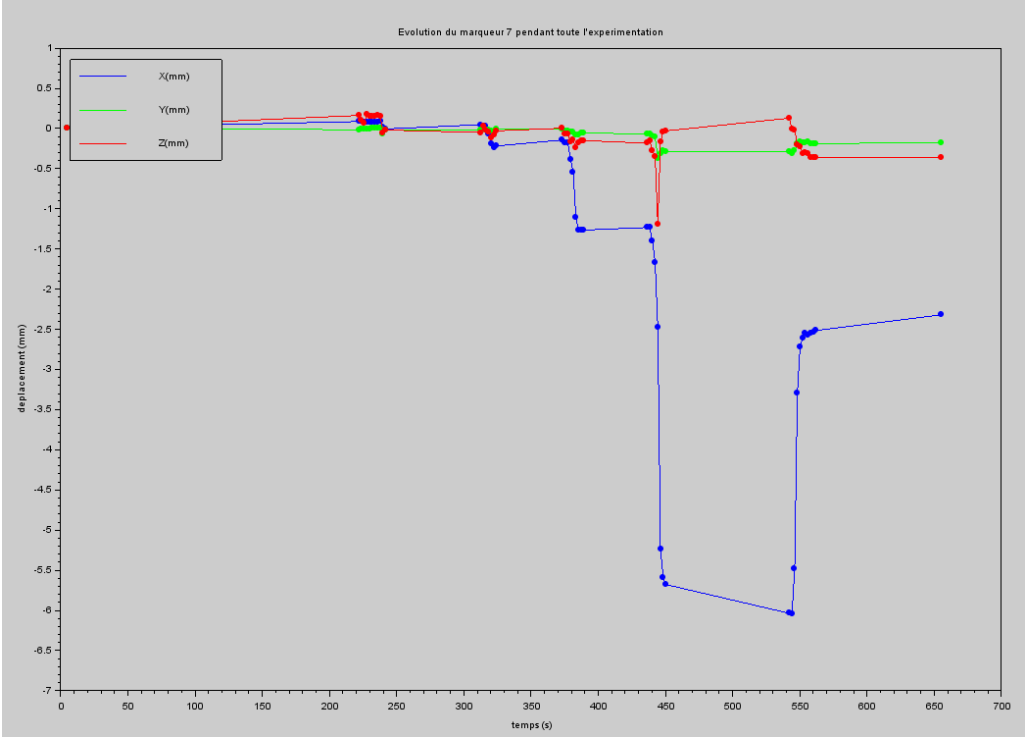

Figure 25 : Déplacement XYZ d'un marqueur positionné sur le fragment 7 séparé lors de la première expérimentation

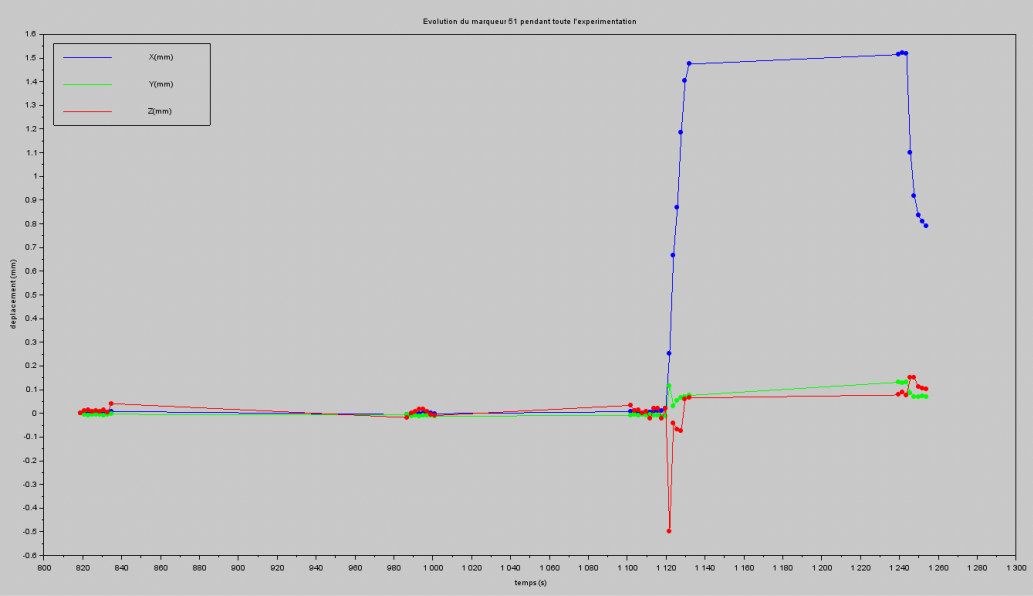

Figure 26 : Déplacement XYZ d'un marqueur positionné sur le fragment 51 séparé lors de la deuxième expérimentation

Après avoir réglé le problème de la séparation, nous avons pu nous concentrer sur le fragment enfoncé que nous avons analysé via 3 méthodes qui sont décrites ci-dessous.

2) EVOLUTION DU FRAGMENT ENFONCE

À partir des données produites, nous avons évalué la réduction de fracture par gonflement de ballon via trois méthodes :

(1) Par la position des marqueurs sur les fragments, par rapport à la position des marqueurs voisins hors des fragments.

(2) Par le déplacement des marqueurs dans les 3 directions de l'espace par rapport à l'enfoncement imposé.

(3) Par la distance 3D entre les marqueurs et la géométrie 3D saine.

a) Première méthode : Évaluation par la position des marqueurs dans la fracture, par rapport à la position des points voisins hors des fragments.

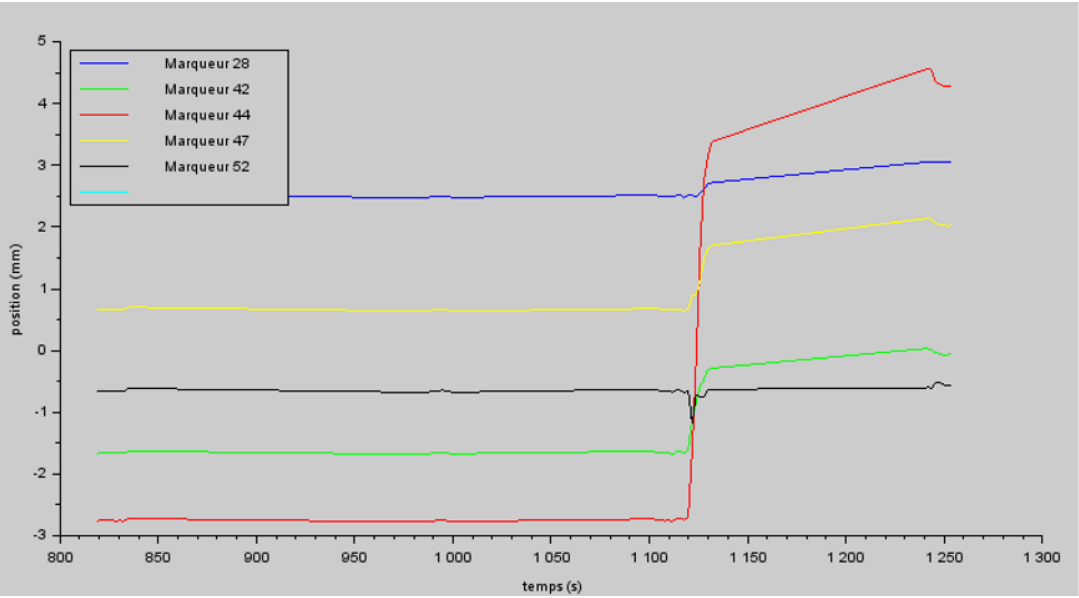

Figure 27 : Evolution de la position Z des marqueurs 28 42 44 47 et 52

Nous choisissions d'observer la position Z du marqueur 44 situé au centre de l'enfoncement par rapport à la position Z des marqueurs voisins : 28, 42, 47, 52 situés en dehors de l'enfoncement (figure 27).

Cette méthode n'est pas parfaite, elle permet de comparer les différents points situés à la surface du plateau tibial selon une seule variable. La surface du plateau tibial n'étant pas plane mais incurvée il est difficile de savoir où se trouve la réduction parfaite et sur quel point de référence se baser. La vérité se situe quelque part au croisement des différentes courbes, toujours en suivant le marqueur 44 et son évolution tout au long de la réduction par rapport aux autres points situés à la surface du plateau tibial, la réduction parfaite se situe entre 1100 et 1150 secondes, entre -1 et + 2.5 mm soit entre les états 27 à 33. Pour analyser plus finement nous avons eu besoin d'analyser les résultats via une deuxième méthode pour avoir des données chiffrées puis par une reconstruction 3D couplée au scanner.

b) Deuxième méthode : Évaluation par le déplacement des marqueurs dans les 3 directions de l'espace par rapport à l'enfoncement imposé.

Comme nous l'avons vu précédemment, la réduction imposée était de 5mm. Cette information a été vérifiée numériquement par comparaison des géométries 3D du tibia sain et du tibia fracturé. Ces géométries ont été obtenues par segmentation numérique à partir des images de Scanner RX.

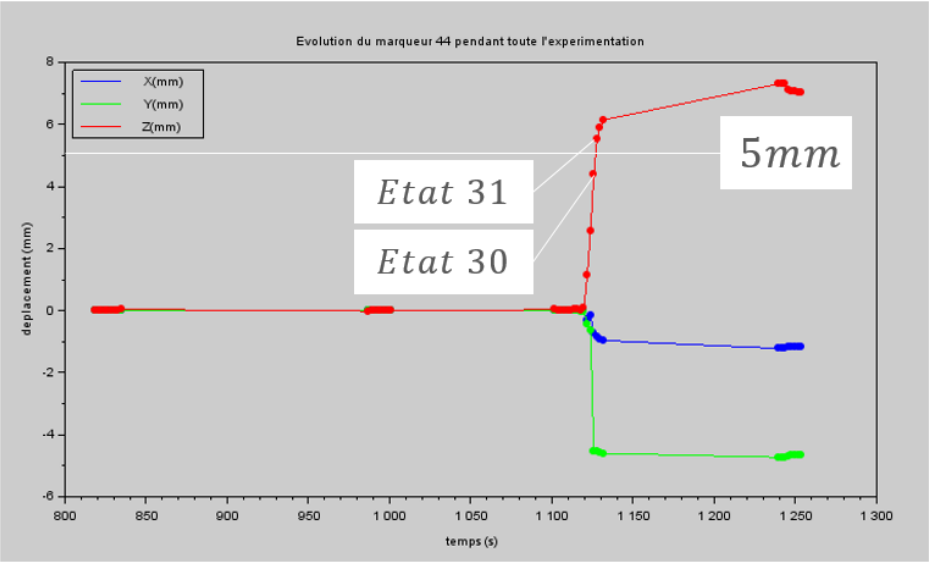

Figure 28 : Comparaison des déplacements XYZ avec enfoncement imposé (5mm), marqueur 44

La figure 28 représente le suivi du marqueur 44, situé au centre de l'enfoncement. Au cours de la procédure, nous gonflons le ballon de 0.5 cm^3 chaque phase de gonflement est représentée par un groupement de points sur la figure. Chaque point est un état. La réduction optimale se situe entre l'état 30 et l'état 31 ce qui correspond à un état situé entre 1 et 1.5 cc.

Au final nous notons une correction de l'enfoncement de 6.2 mm soit une surcorrection de 1.2 mm.

c) <u>Troisième méthode :</u> Évaluation par la distance 3D entre les marqueurs et la géométrie 3D saine.

<u>Création du modèle 3D</u>

Le logiciel Spaceclaim permet de comparer la position des marqueurs d'un état donné avec la géométrie saine du tibia.

Les étapes préalables permettant cette comparaison sont :

1) Segmentation CT-Scan de l'état 1 (fracturé) avec les tissus mous
2) Superposition de la Segmentation de l'état 1(fracturé) avec les marqueurs de l'état 1
3) Segmentation du CT-Scan de la géométrie saine
4) Superposition de la géométrie saine avec la géométrie de l'état 1 (avec l'outil mesure des écarts)
5) Création de surface à partir des marqueurs.
6) Mesure de l'écart entre les surfaces issues des marqueurs et la géométrie saine.

Le logiciel Spaceclaim développé par la société ANSYS nous a permis de confirmer nos données obtenues avec les deux méthodes précédentes.

Grâce aux images 3D de scanner réalisées lors de l'état sain puis lors de chaque gonflement nous avons pu créer un modèle 3D de l'état initiale fracturé. Nous avons placé cette géométrie 3D dans le référentiel du suivi de marqueurs (Figure 29). Par la même transformation géométrique nous avons replacé la géométrie 3D du tibia sain dans le référentiel du suivi de marqueur.

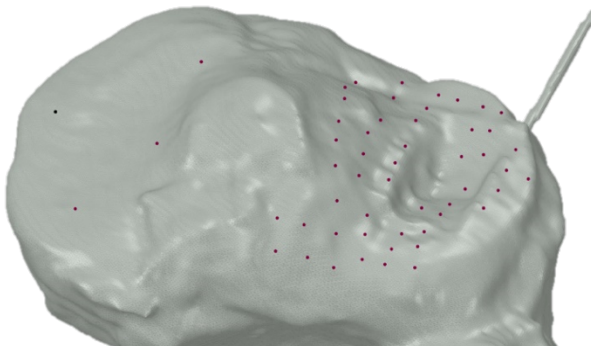

Figure 30 : Marqueur état 1 sur géométrie de l'état 1

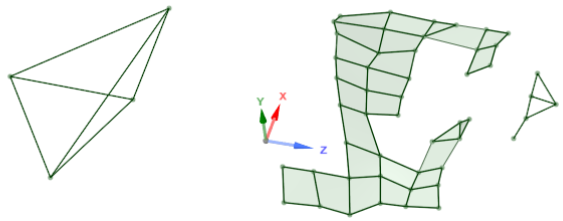

Figure 29 : Surface à partir des points de l'état 1

Par la suite, les marqueurs sont reliés par des surfaces (figure 30) afin d'utiliser l'outil de mesure des distances entre deux surfaces présentes dans le logiciel Spaceclaim. Les figures 31-32 et 33 présentent les résultats obtenus avec l'outil de mesure, elles correspondent respectivement à la distance entre : La géométrie saine et les marqueurs de l'état fracturé ; la géométrie saine et les marqueurs de l'état 30 et la géométrie saine et les marqueurs de l'état 31.

Les zones vertes correspondent aux zones similaires avec la géométrie saine, avec une tolérance de 1mm. Les zones bleues sont des zones à distance négatives donc des dépressions des zones fracturées. Les zones rouges sont des zones à distance positif et donc en sur-correction.

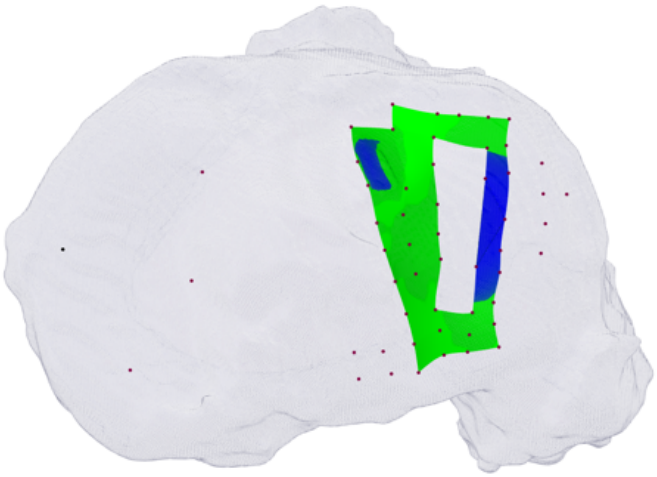

Figure 31 : État sain/état 1



Figure 32 : Comparaison état 30/sain tolérance 1mm

Figure 33 : Comparaison état 31/sain tolérance 1mm

Les états 30 et 31 sont les plus intéressant car se situant autour de la réduction optimale.

Nous avons une zone qui persiste en bleu sur l'état 31 qui n'était pas présente sur l'état sain. Cette zone correspond à du tissu mou qui a été scanné sur le tibia sain mais que nous avons retiré lorsque nous avons peint le tibia, cette zone retirée apparaît donc comme une dépression mais ne se situe pas dans la fracture.

Grâce à ce modèle 3D nous vérifions bien que la réduction parfaite se situe entre l'état 30 et 31 car nous passons d'une zone bleue à rouge ce qui confirme les résultats obtenus par analyse graphique du suivi de marqueurs.

3) ÉTUDE DE CORRELATION VOLUMIQUE NUMERIQUE

La Corrélation Volumique Numérique (DVC) est une technique permettant les mesures complètes 3D des déplacements et de la déformation depuis 1999 (58). Habituellement utilisée dans l'industrie pour rechercher un défaut dans les matériaux, elle peut dans notre pratique nous fournir des mesures expérimentales des déplacements et des déformations à l'intérieur d'un matériau poreux tel que l'os trabéculaire. (59)

Après l'analyse de surface, la DVC permet une analyse de la déformation de l'os sous la surface, dans le volume. Les images 3D issues du scanner obtenues chaque incrément de 0.5cm^3 du volume du ballon sont utilisée pour la DVC.

La DVC consiste à identifier dans l'image initiale, des fenêtres volumiques composées de voxels, puis à identifier les translations, rotations et déformations permettant de retrouver ces fenêtres dans la seconde image.

À l'instar des pixels d'une image 2D noir et blanc, qui possèdent une valeur traduisant leur nuance de gris, les voxels de l'image 3D de scanner à rayon X possède une valeur traduisant l'absorption local de rayons X qui se nomme Unité Hounsfield (UH).

Pour la DVC, une fenêtre est donc caractérisée par les valeurs UH des voxels qu'elle contient. Fréquemment, cette fenêtre n'est pas présente à l'identique dans la seconde image. C'est pourquoi une minimisation est utilisée pour identifier la fenêtre correspondante la plus probable. Chaque fenêtre aboutie à des valeurs de translations, rotations et déformation dans les 3 directions de l'espace.

Ainsi la DVC permet d'observer des champs de déplacements, de rotations et de déformations.

Dans notre cas, nous avons souhaité mettre en place la DVC afin de caractériser la cinématique des fragments d'une fracture du plateau tibial type Schatzker II, lors de sa réduction par gonflement de ballon. Nous avons choisi de réaliser la DVC entre une image du tibia fracturé non réduit et une image du tibia réduit par un gonflement du ballon de 1,5cm^3. (figure 34)

Nous avons utilisé le complexe tibia-fibula fracturé et réduit sans l'utilisation de colson afin d'analyser le fragment séparé. Pour un première utilisation de cette technique il était plus facile de suivre le fragment séparé que de prendre un champ volumique au sein de l'épiphyse fracturée.
Pour suivre le fragment séparé, nous avons choisi de segmenter celui-ci dans l'image initiale. Cette segmentation nous a permis de définir un masque n'autorisant la création de fenêtre volumiques uniquement dans le fragment segmenté. Cette méthode était nécessaire pour optimiser le temps de calcul et faciliter l'analyse des résultats. D'autant plus qu'étant en phase de faisabilité et d'exploration un temps de calcul réduit nous a permis d'essayer plusieurs paramètres de calculs et plusieurs filtres sur les images volumiques.

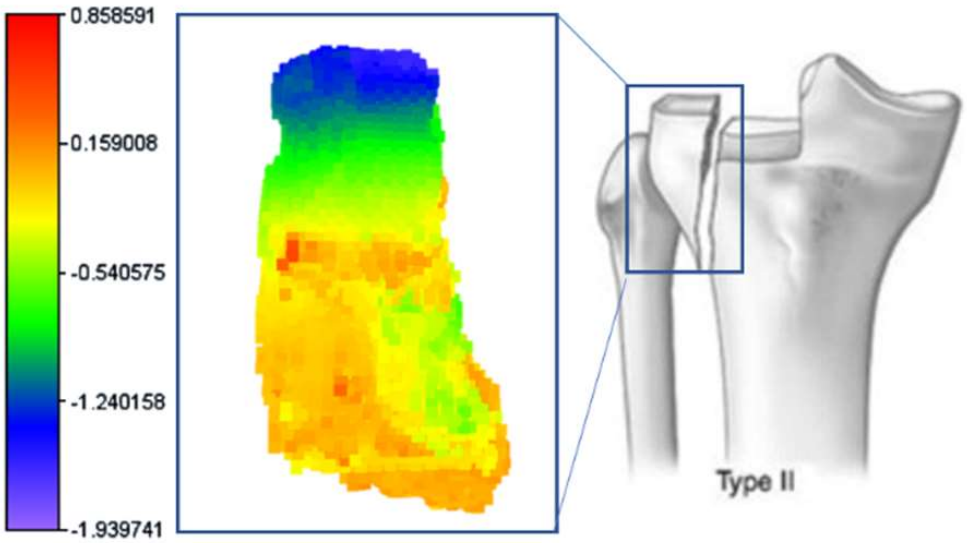

Figure 34 : champs de déplacement médio-latéral du fragment séparé en mm

La figure 34 montre le champ de déplacement du fragment séparé dans la direction médio-latérale (X) dans le plan antéro-postérieur (Y) entre la première et la seconde image 3D en mm. La résolution de l'image était de 468x468x250µm3 pour une matrice reconstruite de 512x512x640 voxels. Le volume du masque contenant le fragment séparé était de 7388mm^3, mesuré avec 134 918 points. Le parallépipède contenant le fragment était de 31.356x17.784x46.25 mm^3 (67 x 38x 185 Volxels). La taille de le fenêtre volumique d'échantillonnage était de 16x16x16 voxels.

Afin d'évaluer la véracité de nos résultats, nous avons comparé les déplacements obtenus sur la surface supérieure du fragment par suivi de marqueur avec les valeurs obtenues aux mêmes localisations par DVC (figure 35). Cette évaluation a nécessité la mise en place d'un référentiel commun permettant de superposer les données du suivi de marqueur aux résultats de la DVC.

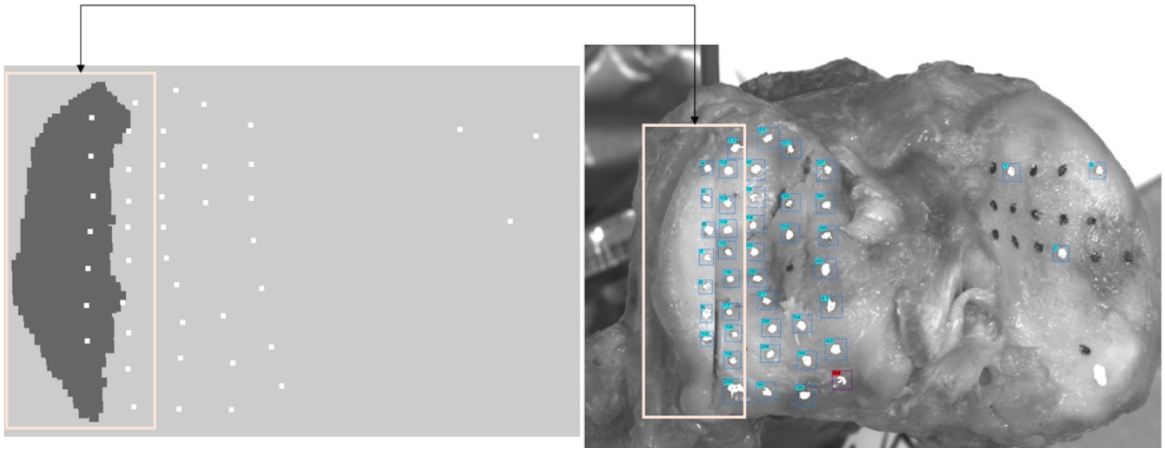

Figure 35 : superposition suivi de marqueurs et DVC

Cette évaluation nous a permis de constater une différence de déplacement inférieur à 0.4 mm entre les deux méthodes pour les déplacement directionnels.

La comparaison entre le suivi de marqueurs et la DVC sur le fragment séparé nous donne :

- En Latéro-médial une erreur < 0.3mm pour des déplacements allant jusqu'à -1.4mm

- En Distal-proximal une erreur < 0.1mm pour des déplacements allant jusqu'à 0.23mm
- En Antéro-posterieur une erreur < 0.4mm avec des déplacements quasi nuls.

La continuité du champs de déplacement dans le fragment et l'ordre de grandeur correct semblent annoncer le bon fonctionnement de la DVC dans le volume. Cependant l'évaluation par le suivi de marqueurs, bien que très encourageante, ne permet pas de déterminer la véracité et la précision des résultats de la DVC obtenus dans le volume, sous la surface.

Cette analyse offre une quantification du déplacement volumique obtenu durant la procédure chirurgicale sur le complexe tibia – fibula fracturé.

Le champ de déplacement observé correspond à l'ouverture de la séparation au cours de la procédure chirurgicale.

Cette analyse du déplacement volumique est une ouverture intéressante pour la prise en charge des fractures enfoncement du plateau tibial avec la possibilité de suivre l'évolution de la réduction de la fracture in vivo.

V. Discussion et difficultés rencontrées

Sur les cinq complexes fracturés et passés au TDM, un seul a pu être exploité entièrement.

Le premier complexe n'a pas pu être analysé convenablement car les niveaux de gris n'étaient pas assez contrastés, notre première manipulation consistait à un suivi de marqueurs noirs positionnés directement sur la surface osseuse comme vu sur la figure 23. Nous perdions des points lors de la réduction. De plus la réduction a été effectuée sans colson et nous notions un écartement des points situés latéralement au foyer de fracture ce qui s'éloigne des conditions chirurgicales où généralement un davier est positionné pour éviter cet écartement.

Les fractures du plateau tibial de type enfoncement séparation (type II) nécessitent une réduction et un maintien de la séparation via un davier afin d'éviter d'aggraver la séparation lors de la réduction de la fracture par le gonflement du ballon chirurgical. Cette réduction est nécessaire in vivo également avant et pendant la prise en charge chirurgicale. Notre étude démontre biomécaniquement la nécessité d'utiliser un système qui permet d'éviter la séparation. Que ce soit pour une fracture de type Schatzker II ou III nous observons grâce à l'analyse du suivi de marqueurs, sous l'effet de la réduction du fragment enfoncé, les points situés latéralement s'écartent. Cette séparation est minimisée par l'utilisation du colson ex vivo et du davier in vivo. L'utilisation du davier en per-opératoire est réalisé en pratique clinique pour les type II mais notre étude démontre l'utilité de l'utiliser aussi pour les types III car les points situés latéralement subissent un écartement, ceci évite de transformer un type III en type II.

Durant la manipulation nous avons réalisé que ce davier artefactait les coupes osseuses du scanner. L'analyse de la réduction en profondeur et surfacique via le TDM n'était donc pas analysable. Nous avons réussi à pallier cette séparation grâce aux colsons pour la séparation créée dans notre modèle.

Dans notre exemple nous notions une sur correction de 1 mm, ceci est liée au fait que lors du gonflement du ballon nous étions concentrés sur les pressions, sur le volume de gonflement et non

sur la réduction de visu. Nous avons gonflé de 1 à 1.5 cc sans apporter d'attention à la surface du plateau car comme présentée sur la figure 21, étant positionné au niveau de la poignée permettant le gonflement du ballon nous étions loin de la surface du plateau tibial, séparés de celle-ci par l'anneau du scanner. Ce biais est restreint en per-opératoire par un suivi du gonflement par amplificateur de brillance ou sous contrôle arthroscopique. Une autre solution en cas de sur correction est d'impacter la sur correction en appliquant une force de compression du condyle fémoral sur le tibia. Nous avons opté pour cette solution en appliquant une force de compression sur notre modèle et le TDM réalisé montre une correction parfaite de la fracture.

Pour un complexe, la corticotomie n'a pas été réalisé correctement, trop médiale par rapport au trait de fracture et nous avons observé un déploiement du ballon vers le bas, vers les zones de plus faible densité osseuse.

Deux complexes ont été décongelé trop tardivement et le ballon a explosé au sein de l'épiphyse sans pouvoir réduire la fracture.

Avec Scilab nous n'avons pas pu analyser le déplacement des points par rapport à un état sain car nous avons d'abord passé les tibias sains au scanner sans avoir réalisé un suivi de marqueur sur ces tibias sains. Il est impossible de peindre les tibias en noir, mettre des points blancs puis créer la fracture car ces points seraient effacés ou bien s'étendraient beaucoup trop et on perdrait en précision. Mais grâce à 3DSlicer et couplé au logiciel DEFTAC nous savions exactement de combien était l'enfoncement de la fracture sans avoir besoin de comparer le déplacement des points avec un état sain. Cette donnée sur l'enfoncement de la fracture a été confirmée par la reconstruction 3D via une comparaison de la géométrie 3D saine et la géométrie 3D fracturée avec l'outil de mesure de Spaceclaim.

On perd des points au cours de l'acquisition au cours de la réduction, les points sortent du champ de la caméra. L'analyse des images était fastidieuse car lors du gonflement nous avons dû manuellement replacer certains points qui étaient hors champs sur les taches blanches.

Pour pallier le décrochage, nous avons découpé le set d'image (comprenant toutes les images de l'expérimentation) en 3 set d'images. Il y a eu 3 suivis de marqueurs réalisés avec DEFTAC que l'on peut mettre bout à bout. Lorsqu'on relance le suivi de marqueurs, les positions sont exactes mais le calcul du déplacement est fait à partir de la première image du set. C'est pourquoi on a recalculé le déplacement manuellement pour qu'il soit toujours à partir de la première image de l'expérimentation pour cela on a utilisé la relation mathématique :

$$dx_{n+1} = x_{n+1} - (x_n - dx_n)$$

La dernière technique à discuter est celle la corrélation volumique numérique (Digital Volume Correlation : DVC). Tout comme les techniques précédentes, l'analyse est réalisée sur des segments anatomiques (ex vivo), nous rencontrons donc ici plusieurs biais qui nous ont écartés des conditions in vivo du geste chirurgical.

Le déplacement du fragment séparé est ici important mais l'effet des tissus mous, du ligamentotaxis et du davier utilisés en peropératoire n'est pas représenté ici, le déplacement ex vivo est majoré par rapport à un déplacement in-vivo.

Cette étude est intéressante pour permettre aux cliniciens de comprendre la cinématique des fragments au cours d'une chirurgie percutanée.

Cette analyse du déplacement volumique est une ouverture intéressante pour la prise en charge des fractures enfoncement du plateau tibial avec la possibilité de suivre l'évolution de la réduction de la fracture in vivo.

Au vue de l'avancée actuelle des méthodes numériques et notamment en simulation numérique, on peut envisager dans le futur, simuler numériquement des gestes chirurgicaux. Cette méthode de mesure non invasive pourrait relever toute sa pertinence pour l'évaluation de la véracité des

simulations numériques par la comparaison entre les champs de déplacement ex-vivo par DVC avec les champs de déplacement obtenus par simulations. Particulièrement, dans une application de la DVC en in-vivo où les tissus mous environnant seraient alors présents.

On peut se poser la question de la densité osseuse des sujets cadavériques, il peut être difficile de suivre un champ volumique basé sur une densité de gris chez un sujet ostéoporotique. En effet, sous l'effet du ballon on peut penser que les travées osseuses peuvent être écrasées chez un sujet ostéoporotique et avoir du mal à analyser par DVC le déplacement d'une fenêtre volumique, celle-ci subissant une déformation trop élevée pour être identifier sur la seconde image. Nous avons dans un premier temps analyser le déplacement du fragment séparé pour s'affranchir de ce biais car lui est peu sujet à la compression des travées osseuses.

Nous pouvons penser qu'en conditions in-vivo, plusieurs difficultés peuvent être rencontrées lors de l'utilisation de cette technique :

Chez les sujets arthrosiques, des géodes sous chondrale, une condensation sous chondrale entraînent une modification de la densité osseuse qui peut être difficile à suivre au cours de l'expansion volumique.

Cette technique nécessite l'utilisation d'images provenant de micro CT-scan, nos images réalisées sur cadavres proviennent de coupes scanner de haute résolution puisque différents paramétrages ont été testé mais on pouvait penser que pour aller plus loin dans l'utilisation de la corrélation volumique numérique in vivo, les images doivent provenir de micro CT-scan (60). Sur ce point, la méthode semble fonctionner avec des images issues de scanner médical, c'est le point fort de ce travail, bien que le micro CT-scan soit recommandé, cette étude avec CT-scan médical offre des informations pertinentes pour les chirurgiens pour l'observation de la cinématique de fragments osseux.

Pour pouvoir analyser correctement le déplacement volumique, il convient de prendre une taille de sous-ensemble d'images suffisamment grandes pour contenir un motif d'intensité de niveau de gris suffisamment unique pour se distinguer de tous les autres sous-ensembles. (61)

Il est intéressant de finir le travail par l'étude du déplacement volumique car en 15 ans, une revue de la littérature montre que seulement 10 papiers en rapport avec son application sur l'os trabéculaire sont sortis (59), ce qui offre un potentiel de publication en couplant notre analyse de déplacement de surface avec celle de la profondeur.

VI. Conclusion et perspectives

L'étude démontre que la fracture par enfoncement, plurifragmentaire est complètement réduite par l'expansion multidirectionnelle du ballon qui s'adapte à la fracture et aux différents fragments. Le ballon en se déployant épouse les différents reliefs osseux de la fracture et en se positionnant directement sous le pavé réalise deux actions permettant une réduction proche de l'anatomie initiale avec un écart inférieur à 1 mm sur la réduction articulaire. Il ne relève pas seulement l'ensemble du pavé comme le ferait un chasse greffon classique, mais il se moule sur les différents fragments afin de les relever avec une pression adaptée.

L'analyse surfacique réalisée nous permet de conclure que la réduction par un ballon chirurgical apporte un réel avantage pour la prise en charge des fractures de type Schatzker III du plateau tibial. Le ballon est une alternative fiable dans la prise en charge des fractures du plateau tibial par enfoncement de type Schatzker III, il permet une réduction parfaite du foyer de fracture et permet d'éviter les complications liées à un abord invasif.

La réalisation de cette manipulation sur d'autres sujets nous semble nécessaire afin d'apporter plus de puissance à notre affirmation.

Le but final après cette étude surfacique est d'analyser le déploiement du ballon en profondeur en fonction de la densité osseuse. Avec les séquences TDM réalisées lors de chaque état nous avons une base de données non exploitées pour le moment. Les acquisitions TDM en coupe fines et reconstruites dans les 3 plans vont nous permettre de suivre le déplacement des fragments en profondeur et suivre l'expansion du ballon en fonction de son positionnement et de la densité osseuse. En ce sens le complexe où le ballon s'est déployé vers le bas nous a apporté beaucoup de données intéressantes et nous avons acté que le ballon se déploie comme on pouvait s'y attendre vers les zones de moindre densité osseuse. Le but est bien de le positionner sous la fracture à une profondeur suffisante pour que le pavé fracturé soit relevé via de l'os spongieux de plus faible densité. En cas de point d'entrée trop superficiel proche de la corticale ou trop médian sous de l'os sous chondral non fracturé, celui-ci va se déployer vers le bas où la densité est plus faible.

En entrecoupant l'analyse du suivi de marqueur (qui permet une analyse du déplacement de surface) avec une analyse de la densité osseuse et du déplacement volumique en profondeur le but ultime serait de créer une chirurgie à la carte adaptée aux besoins du patient.

Lorsqu'un patient arriverait aux urgences avec une fracture du plateau tibial, un TDM serait réalisé puis après analyse du type de fracture et de sa densité osseuse une position idéale avec une pression de gonflement adapté serait donnée par notre logiciel. La position exacte du ballon en per-opératoire serait acquise en naviguant les ballons de kyphoplastie dans l'O-ARM qui nous permet déjà de naviguer lors de gestes de décompression, d'arthrodèse et d'ostéosynthèse rachidienne.

Bibliographie

1. *Epidemiology of adult fractures: A review.* **Court-Brown, Charles M. et ben Caesar.** Royal infirmary of Edinburg, UK., Nov 2007, Vol. Orthopaedic Trauma Unit . 38(11):1225-6.

2. *Incidence and risk factors for surgical site infection after open reduction and internal fixation of tibial plateau fracture: A systematic review and meta-analysis.* **J, Shao, et al.** Int J Surg, 2017, Vol. Epub 2017. 10.1016.

3. *fractures of the proximal tibia and fibula.* **M, Hohl, et al.** Fractures in adults 3rd edn. JB Lippincott, Philadelphia : s.n., 1991, Vol. pp 1725 - 1761.

4. *Degenerative arthritis after tibial plateau fractures.* **SE., Honkonen.** J Orthop Trauma., 1995. 9(4):273-7.

5. *Fractures of the upper end of the tibia.* **Palmer.** J Bone Joint Surg, 1951. 33B(2):160-6.

6. *Depression fractures of the lateral tibial condyle.* **O., PEREY.** Acta Chir Scand., 1952. 103(2):154-7.

7. *Fractures of the tibial condyle; a clinical and experimental study.* **M, HOHL et LUCK JV.** J Bone Joint Surg, 1956. 38-A(5):1001-18.

8. *Articular fractures of the upper end of the tibia.* **J, DUPARC et FICAT P.** Rev Chir Orthop Reparatrice Appar Mot, 1960. 46:399-486.

9. *Depressed fractures of the tibial plateau. Treatment with rigid internal fixation and early mobilization. A preliminary report.* **C, ROMBOLD.** J Bone Joint Surg Am, 1960. 42-A:783-97.

10. *Fractures of the lateral tibial condyle treated by skeletal traction and early mobilisation; a review of sixty cases with special reference to the long-term results.* **AG, APLEY.** J Bone Joint Surg Br., 1956. 38-B:699-708.

11. *Tibial condylar fractures. Impairment of knee joint stability as an indication for surgical treatment.* **PS, RASMUSSEN.** J Bone Joint Surg Am., 1973. 55(7):1331-50.

12. *Treatment strategy for tibial plateau fractures: an update.* **PRAT-FABREGAT, Salvi et Pilar CAMACHO-CARRASCO.** EFFORT Open Rev., 2016. 1(5):225-232.

13. *Immediate versus delayed operative treatment of low-energy tibial plateau fractures.* **Scott, ELLSWORTH Harold, et al.** Curr Orthop Pract., 2016. 27(4):351-354.

14. *A systematic literature review of tibial plateau fractures: What classifications are used and how reliable and useful are they?* **SC, MILLAR, et al.** Injury, 2018. doi: 10.1016; 49(3):473-490.

15. *Fractures des plateaux tibiaux.* **P., GERARD-MARCHANT.** Rev Chir Orthop, 1939. 26:499-546.

16. *The tibial plateau fracture the TORONTO experience 1968-1975.* **J., SCHATZKER, Mc BROOM R. et BRUCE D.** Clin. Orthop., 1979. Jan-Feb 138, 94-104.

17. *Revisiting the SCHATZKER classification of tibial plateau fractures.* **KFURI, Mauricio et SCHATZKER, Joseph.** Injury, 2018. 49(12):2252-2263. doi:10.1016.

18. *Cast brace treatment of plateau and bicondylar fractures of the proximal tibia.* **GA, BROWN et SPRAGUE BL.** Clin Orthop Relat Res, 1976. (119):184-93.

19. *Cast brace treatment of proximal tibia fractures. A ten year follow-up study.* **TA, DECOSTER, NEPOLA JV et EL-KHOURY GY.** Clin Orthop Relat Res., 1988. 231:196-204.

20. *Fractures of the tibial plateau. Treatment by closed reduction and spica cast.* **DB, DRENNAN, LOCHER FG et MAYLAHN DJ.** J Bone Joint Surg Am., 1979. 61(7):989-95.

21. *The role of arthroscopy in the management of tibial plateau fractures.* **RB, Caspari, et al.** s.l. : Arthroscopy, 1985. pp.76-82.

22. *Arthroscopic management of tibial plateau fractures.* **Jennings, JE.** s.l. : Arthroscopy, 1985. pp.160-216.

23. *Arthroscopic elevation with grafting.* **3rd, Tornetta P.** s.l. : J Orthop Trauma., 2002. 16(6):444-6.

24. *Arthroscopically assisted reduction and internal fixation (ARIF) versus open reduction and internal fixation (ORIF) for lateral tibial plateau fractures: a comparative retrospective study.* **Verona, M, et al.** s.l. : J Orthop Surg Res, 2019. 14(1):155. doi:10.11.86/s13018-019-1186-x.

25. *Arthroscopic management of tibial plateau fracures - comparison with open reduction method.* **Ohdera T, et al.** s.l. : Arch Orthop Trauma Surg, 2003. 123(9):489-93.

26. *The arterial vascularisation of the lateral tibial condyle: anatomy and surgical applications.* **Hannouche, D, Duparc, F et Beaufils, P.** s.l. : Surg Radiol Anat, 2006. pp. 38-45.

27. *Tibial plateau fracture management: ARIF versus ORIF: clinical and radiological comparison.* **Le Baron, Marie, et al.**

28. *Arthroscopic management of tibial plateau fractures: Surgical technique.* **Burdin, G.**

29. *Medium-term results of percutaneous, arthroscopically assisted osteosynthesis of fractures of the tibial plateau.* **Scheerlinck, T, et al.** s.l. : J Bone Joint Surg, 1998. pp. 959-964.

30. *Role of ligamentotaxis in management of comminuted intra/juxta articular fractures.* **Boparai, RPS, et al.** Amritsar, India : Department of orthopedics, SGTB Hospital, Government Medical College.

31. *Vis versus plaque vissée dans les fractures séparation enfoncement du plateau tibial latéral.* **Boisrenoult, P, et al.** s.l. : Rev Chir Orthop., 2000. pp. 707 - 711.

32. *Arthroscopic management of plateau tibial fractures.* **Guanche, CA et Markman, AW.** s.l. : Arthroscopy, 1993. pp. 467 - 471.

33. *Arthroscopic management of tibial plateau fractures.* **Lubowitz, JH, Elson, WS et Guttmann, D.** s.l. : Arthroscopy, 2004. pp. 1063 - 1070.

34. *Interference screw technique for arthroscopic reduction and internal fixation of compression fractures of the tibial plateau.* **Lubowitz, JH, et al.** s.l. : Arthroscopy, 2006 Dec; 22(12):1359.e1-3.

35. *A biomechanical study comparing two fixation methods in depression fractures of the lateral tibial plateau in porcine bone.* **Blakey, CM, et al.** s.l. : BMC Sports Sci Med Rehabil, 2013. 5(1):15. doi: 10.1186/2052-1847-5-15..

36. *Metaphyseal tibial level (MTL) screws: a modified percutaneous technique for lateral plateau depression fractures.* **Vauclair F, et al.** s.l. : Eur J Orthop S urg Traumatol., 2015. doi: 10.1007/s00590-015-1639-9. Epub 2015 May 9..

37. *Minimally invasive reconstruction of lateral tibial plateau fractures using the jail technique: a biomechanical study.* **Weimann, A, et al.** s.l. : BMC Musculoskelet Disord., 2013. doi: 10.1186/1471-2474-14-120.

38. *Arthroscopically assisted treatment of tibial plateau fractures.* **Suganuma , J et Akutsu, S.** s.l. : Arthroscopy, 2004. pp. 1084 - 1089.

39. *Prospective follow-up of a simple arthroscopic-assisted technique for lateral tibial plateau fractures: results at 5 years.* **Rossi, Roberto, et al.** s.l. : Knee, 2008. doi: 10.1016.

40. *Arthroscopic treatment of lateral tibial plateau fractures: a simple technique.* **Rossi, R, et al.** s.l. : Arthroscopy, 2006. 22(6):678e1-6.

41. *Minimally invasive fixation in tibial plateau fractures using an pre-operative and intra-operative real size 3D printing.* **Giannetti , S, et al.** 2017. doi: 10.1016/j.injury.2016.11.015. Epub 2016 Nov 18..

42. *Three-Dimensional Printing of Bone Fractures: A New Tangible Realistic Way for Preoperative Planning and Education.* **Bizzotto, N, et al.** s.l. : Surgical innovation., 2015. 22:548-51.

43. *The Use of 3D Printer in Pre-operative Planning for a Patient Requiring Acetabular Reconstructive Surgery.* **Duncan, JM, et al.** s.l. : Journal of orthopaedic case report, 2015. 5:23-5.

44. *Indications for surgical treatment of tibial condyle fractures.* **S., HONKONEN.** Clin Orthop Relat Res., 1994. (302):199-205.

45. *Fractures articulaires récentes de l'extrémité supérieure du tibia de l'adulte.* **al., LE HUEC et.** s.l. : EMC - Techniques chirurgicales - Orthopédie - Traumatologie. 2000:1 - 13 [Article 44 - 805]..

46. *Complications and unplanned outcomes following operative treatment of tibial plateau fractures.* **D, KUGELMAN, et al.** Injury, 2017. doi: 10.1016, 48(10):2221-2229.

47. *Wound complications after open reduction and internal fixation of tibial plateau fractures in the elderly: a multicenter study.* **CL, GAUNDER, et al.** IntOrthop., 2019. doi: 10.1007/s00264-018-3940-9.

48. *Incidence and risk factors for surgical site infection following open reduction and internal fixation of adult tibial plateau fractures.* **J, LI, et al.** Int Orthop, 2018. doi: 10.1007/s00264-017-3729-2.

49. *Balloon kyphoplasty in traumatic fractures of the thoracolumbar junction: preliminary experience in 12 cases.* **De Falco, R, et al.** s.l. : J. Neurosurg. Sci., 2005. PMID: 16374406.

50. *Balloon vertebroplasty in combination with pedicle screw instrumentation: a novel technique to treat thoracic and lumbar burst fractures.* **Verlaan, JJ, et al.** s.l. : Spine 30, E73-E79., 2005.

51. *Acrylic Kyphoplasty in Recent Nonosteoporotic Fractures of the thoracolumbar Junction: A Prospective Clinical and 3D Radiologic Study of 54 Patients.* **Saget, M, et al.** s.l. : J. Spinal Disord. Tech., 2014. E226 - E233.

52. *A novel approach for biomechanical spine analysis: Mechanical response of vertebral bone augmentation by kyphoplasty to stabilise thoracolumbar burst fractures.* **Germaneau , A, et al.** s.l. : J. Mech. Behav. Biomed. Mater., 2016. https://doi.org/10.1016/j.jmbbm.2016.02.002..

53. *Utility of cement injection to stabilize split-depression tibial plateau fracture by minimally invasive methods: A finite element analysis.* **Belaid, D, et al.** s.l. : Clin. Biomech., 2018. doi: 10.1016/j.clinbiomech.2018.05.002. Epub 2018 May 8..

54. *Contribution of minimally invasive bone augmentation to primary stabilization of the osteosynthesis of Schatzker type II tibial plateau fractures: balloon vs bone tamp.* **Vendeuvre , T, et al.** s.l. : Clin. Biomech., 2018. doi: 10.1016/j.clinbiomech.2018.08.004. Epub 2018 Aug 11..

55. *Experimental tibial-plateau fractures. Studies of themechanism and a classification.* **Kennedy, JC et Bailey, WH.** s.l. : J Bone Joint Surg Am., 1968. PMID: 5722848.

56. *Three optical procedures for local large-strain measurement.* **Rotinat, R, et al.** s.l. : STRAIN vol. 37 N3, 2001. p. 89-98.

57. *Development of the marks tracking technique for strain field and volume variation measurements.* **Bretagne, N, Valle, V et Dupré J-C.** s.l. : NDT E int.38, 290-298., 2005.

58. *Digital volume correlation: Three-dimensional strain mapping using X-ray tomography.* **Bay, B, et al.** s.l. : Experimental Mechanics, 1999. 39(3), 217-226. doi:10.1007/bf02323555.

59. *Application of the Digital Volume Correlation Technique for the Measurement of Displacement and Strain Fields in Bone: A Literature Review.* **Bryant C Roberts, Perilli, Egon et Reynolds, J Karen.** s.l. : J Biomech, 2014. doi: 10.1016/j.biomech.2014.01.001. Epub 2014 Jan 15..

60. *Accuracy and precision of digital volume correlation in quantifying displacements and strains in trabecular bonne.* **Liu, L et Morgan, E F.** s.l. : J. Biomech., 2007. 40, 3516 - 3520.

61. *Precise strain measurement in complex materials using digital volumetric correlation and time lapse micro-CT data.* **Jandejsek, L, Jirousek, O et Vavfik, D.** s.l. : Proc. Eng., 2011. 10, 1730 - 1735.

Surface analysis during surgical balloon reduction of a tibial plateau depression fracture

N. Michel[a,b,d], K. Aubert[b], A. Germaneau[b], L-E Gayet[c], V. Valle[b], C. Brèque[b], P. Rigoard[b,c] and T. Vendeuvre [b,c]

Keywords : Tibial plateau fracture ; Balloon; Schatzker type III; Fracture reduction

1. Introduction

Tibial plateau fractures represent 1.2% of all fractures (Court-Brown & Caesar 2006). Due to their number and their difficulties of care, they represent a real public health issue.

This study is about tibial plateau depression fractures: Schatzker type III. (Kfuri & Schatzker 2018)-(Schatzker et al. 1979). The impact of the femoral condyle in the tibial plateau generates a depression, a spherical, multi-fragmented cavity. Surgical management is the current gold standard for this type of tibial plateau fracture (Honkonen 1994). It is based on reduction via a chasse graft or a creed spatula; a graft and then an osteosynthesis by plate and/or screws. This invasive approach exposes to a significant risk of infectious complications, pseudarthrosis, and stiffness (Kugelman et al. 2017)-(Gaunder et al. 2019)-(Li et al. 2018). It requires several days of hospitalization.

With a good understanding of the fracture mechanism (Kennedy et al. 1968), it is legitimate to believe that reduction via harvesting tamp is not the optimal management. The fracture created by a cylindrical surface represented by the femoral condyle must be reduced by a larger surface that follows the entire depression and not a single portion.

Recently, Tuberplasty (Vendeuvre et al. 2013) has been developed as a novel method using minimally invasive techniques to treat tibial plateau fracture. The surgeons use the inflation of a balloon to reduce the fracture. The surgical balloon seems to meet the criteria for a perfect reduction in the joint surface.

The aim of this study was to demonstrate that the swelling of a surgical balloon on a cortico-spongy structure allows a three-dimensional anatomical reduction of joint fragments in the context of a tibial plateau fracture by Schatzker III depression.

2. Methods

2.1 Specimen preparations

The analysis concerns a tibia-fibula specimen derived from a cadaveric subject. The specimen was sawn at the diaphysis at the distal third and cast in the resin (rigid polyurethane) in order to ensure fix boundary conditions during mechanical tests. A Schatzker III depression fracture was performed using the Tinius Olsen 10kN setup (Figure)(Vendeuvre et al. 2018).

Figure 1 : Bone surface with set of points after plateau tibial fracture

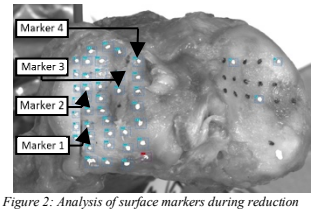

Figure 2: Analysis of surface markers during reduction

2.2 Measurement method

Displacement field was measured stereoscopic optical method (3D mark tracking) (Germaneau et al. 2010). A set of points was placed on the surface of the tibia to follow the surface displacement of the various fractured fragments. (Figure 2)

2.3 Balloon inflation

The surgical balloon (Kyphon Expender II Kit) was introduced, with X-Ray supervision, under the fracture. The surgical balloon was inflated gradually of 0.5cm^3 between each step. The surface reduction was captured with the stereoscopic system. Procedure was done when the fracture was reduced from the surgeon-view. A CT scan was performed at the end to check the result.

3. Results and discussion

The three displacement components of each mark were analysed. We found that the maximum Z displacement on the tibial plateau is 4.48 mm. It corresponds to a $2cm^3$ balloon inflation; the fracture was reduced.

Figure 3 shows the Z displacement of four marks during balloon inflation and deflation. Three of them were in different fragments; the fourth was placed on a unbraked part. The balloon imposes a movement on all the fragments of the depressed part.

This experiment with stereoscopic measurement of the displacement during reduction allows us to analyse the mechanical behaviour of the tibial plateau fragments according to inflation. The main limitations are the use of cadaveric bone and the isolation of the bone. Soft tissue impact is not represented. This methodology should be used with the bone tamp method. This would allow comparisons between the two methods.

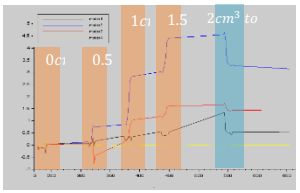

Figure 3: Z displacement (mm) of 4 markers (Figure) during inflations and deflation. The orange areas correspond to balloon inflation phases; the blue area corresponds to balloon deflation

4. Conclusions

Tibial plateau depression fractures are completely reduced by the multi-directional expansion of the balloon. The surface analysis carried out, allows us to conclude that reduction with a surgical balloon provides a real advantage for the management of Schatzker III-type fractures of the tibial plateau. The balloon is a reliable alternative in the management of tibial plateau fractures. It allows a perfect reduction of the fracture site and avoids the complications associated with an invasive approach.

References

Court-Brown CM, Caesar B. 2006. Epidemiology of adult fractures: A review. Injury. 37:691–697.

Gaunder CL, Zhao Z, Henderson C, McKinney BR, Stahel PF, Zelle BA. 2019. Wound complications after open reduction and internal fixation of tibial plateau fractures in the elderly: a multicentre study. Int Orthop. 43:461–465.

Germaneau A, Doumalin P, Dupré JC, Brèque C, Brémand F, D'Houtaud S, Rigoard P. 2010. Experimental analysis of mechanical response of stabilized occipitocervical junction by 3D mark tracking technique. EPJ Web Conf. 6:21004.

Honkonen SE. 1994. Indications for surgical treatment of tibial condyle fractures. Clin Orthop.:199–205.

Kennedy JC, S. (c FRC, Bailey WH, S. (c FI. 1968. H.: Experimental Tibial-Plateau Fractures. Studies of the Mechanism and a Classification. J Bone Jt Surg.:1522–1534.

Kfuri M, Schatzker J. 2018. Revisiting the Schatzker classification of tibial plateau fractures. Injury. 49:2252–2263.

Kugelman D, Qatu A, Haglin J, Leucht P, Konda S, Egol K. 2017. Complications and unplanned outcomes following operative treatment of tibial plateau fractures. Injury. 48:2221–2229.

Li J, Zhu Y, Liu B, Dong T, Chen W, Zhang Y. 2018. Incidence and risk factors for surgical site infection following open reduction and internal fixation of adult tibial plateau fractures. Int Orthop. 42:1397–1403.

Vendeuvre T, Babusiaux D, Brèque C, Khiami F, Steiger V, Merienne J-F, Scepi M, Gayet LE. 2013. Tuberoplasty: Minimally invasive osteosynthesis technique for tibial plateau fractures. Orthop Traumatol Surg Res. 99:S267–S272.

Vendeuvre T, Grunberg M, Germaneau A, Maloubier F, Faure J-P, Gayet L-E, Rigoard P, Brèque C. 2018. Contribution of minimally invasive bone augmentation to primary stabilization of the osteosynthesis of Schatzker type II tibial plateau fractures: Balloon vs bone tamp. Clin Biomech. 59:27–33.

SERMENT

En présence des Maîtres de cette école, de mes chers condisciples et devant l'effigie d'Hippocrate, je promets et je jure d'être fidèle aux lois de l'honneur et de la probité dans l'exercice de la médecine. Je donnerai mes soins gratuits à l'indigent et n'exigerai jamais un salaire au-dessus de mon travail. Admis dans l'intérieur des maisons mes yeux ne verront pas ce qui s'y passe ; ma langue taira les secrets qui me seront confiés, et mon état ne servira pas à corrompre les mœurs ni à favoriser le crime. Respectueux et reconnaissant envers mes Maîtres, je rendrai à leurs enfants l'instruction que j'ai reçue de leurs pères.

Que les hommes m'accordent leur estime si je suis fidèle à mes promesses ! Que je sois couvert d'opprobre et méprisé de mes confrères si j'y manque !