Université de Poitiers
Faculté de Médecine et Pharmacie

ANNEE 2017

THESE
POUR LE DIPLOME D'ETAT
DE DOCTEUR EN MEDECINE
(décret du 16 janvier 2004)

présentée et soutenue publiquement
le 13 Octobre 2017 à Poitiers
par Bertrand Drugeon

Impact d'un protocole de prédiction clinique sur la prescription de radiographies du rachis cervical traumatique dans le service des Urgences du CHRU de Poitiers

COMPOSITION DU JURY

Président : Monsieur le Professeur Olivier Mimoz

Membres : Monsieur le Professeur Denis Oriot
Monsieur le Professeur Pierre Priès

Directeur de thèse : Monsieur le Docteur Nicolas Deboevere

Université de Poitiers
Faculté de Médecine et Pharmacie

ANNEE 2017

THESE
POUR LE DIPLOME D'ETAT
DE DOCTEUR EN MEDECINE
(décret du 16 janvier 2004)

présentée et soutenue publiquement
le 13 Octobre 2017 à Poitiers
par Bertrand Drugeon

Impact d'un protocole de prédiction clinique sur la prescription de radiographies du rachis cervical traumatique dans le service des Urgences du CHRU de Poitiers

COMPOSITION DU JURY

Président : Monsieur le Professeur Olivier Mimoz

Membres : Monsieur le Professeur Denis Oriot
Monsieur le Professeur Pierre Priès

Directeur de thèse : Monsieur le Docteur Nicolas Deboevere

LISTE DES ENSEIGNANTS DE MEDECINE

Professeurs des Universités-Praticiens Hospitaliers

- AGIUS Gérard, bactériologie-virologie **(surnombre jusqu'en 08/2018)**
- ALLAL Joseph, thérapeutique
- BATAILLE Benoît, neurochirurgie
- BRIDOUX Frank, néphrologie
- BURUCOA Christophe, bactériologie – virologie
- CARRETIER Michel, chirurgie générale
- CHEZE-LE REST Catherine, biophysique et médecine nucléaire
- CHRISTIAENS Luc, cardiologie
- CORBI Pierre, chirurgie thoracique et cardio-vasculaire
- DAHYOT-FIZELIER Claire, anesthésiologie – réanimation
- DEBAENE Bertrand, anesthésiologie réanimation
- DEBIAIS Françoise, rhumatologie
- DROUOT Xavier, physiologie
- DUFOUR Xavier, Oto-Rhino-Laryngologie
- FAURE Jean-Pierre, anatomie
- FRITEL Xavier, gynécologie-obstétrique
- GAYET Louis-Etienne, chirurgie orthopédique et traumatologique
- GICQUEL Ludovic, pédopsychiatrie
- GILBERT Brigitte, génétique
- GOMBERT Jean-Marc, immunologie
- GOUJON Jean-Michel, anatomie et cytologie pathologiques
- GUILHOT-GAUDEFFROY François, hématologie et transfusion **(surnombre jusqu'en 08/2019)**
- GUILLEVIN Rémy, radiologie et imagerie médicale
- HADJADJ Samy, endocrinologie, diabète et maladies métaboliques
- HAUET Thierry, biochimie et biologie moléculaire
- HERPIN Daniel, cardiologie
- HOUETO Jean-Luc, neurologie
- INGRAND Pierre, biostatistiques, informatique médicale
- JAAFARI Nematollah, psychiatrie d'adultes
- JABER Mohamed, cytologie et histologie
- JAYLE Christophe, chirurgie thoracique t cardio-vasculaire
- KARAYAN-TAPON Lucie, cancérologie
- KEMOUN Gilles, médecine physique et de réadaptation **(en détachement)**
- KITZIS Alain, biologie cellulaire **(surnombre jusqu'en 08/2018)**
- KRAIMPS Jean-Louis, chirurgie générale
- LECRON Jean-Claude, biochimie et biologie moléculaire
- LELEU Xavier, hématologie
- LEVARD Guillaume, chirurgie infantile
- LEVEQUE Nicolas, bactériologie-virologie
- LEVEZIEL Nicolas, ophtalmologie
- LEVILLAIN Pierre, anatomie et cytologie pathologiques **(surnombre jusqu'en 08/2018)**
- MACCHI Laurent, hématologie
- MARECHAUD Richard, médecine interne
- MAUCO Gérard, biochimie et biologie moléculaire **(surnombre jusqu'en 08/2017)**
- MEURICE Jean-Claude, pneumologie
- MIGEOT Virginie, santé publique
- MILLOT Frédéric, pédiatrie, oncologie pédiatrique
- MIMOZ Olivier, anesthésiologie – réanimation
- NEAU Jean-Philippe, neurologie
- ORIOT Denis, pédiatrie
- PACCALIN Marc, gériatrie
- PERAULT Marie-Christine, pharmacologie clinique
- PERDRISOT Rémy, biophysique et médecine nucléaire
- PIERRE Fabrice, gynécologie et obstétrique
- PRIES Pierre, chirurgie orthopédique et traumatologique
- RICCO Jean-Baptiste, chirurgie vasculaire
- RICHER Jean-Pierre, anatomie
- RIGOARD Philippe, neurochirurgie
- ROBERT René, réanimation
- ROBLOT France, maladies infectieuses, maladies tropicales
- ROBLOT Pascal, médecine interne
- RODIER Marie-Hélène, parasitologie et mycologie
- SENON Jean-Louis, psychiatrie d'adultes **(surnombre jusqu'en 08/2017)**
- SILVAIN Christine, hépato-gastro- entérologie
- SOLAU-GERVAIS Elisabeth, rhumatologie
- TASU Jean-Pierre, radiologie et imagerie médicale
- THIERRY Antoine, néphrologie
- THILLE Arnaud, réanimation
- TOUGERON David, gastro-entérologie
- TOURANI Jean-Marc, cancérologie
- WAGER Michel, neurochirurgie

Maîtres de Conférences des Universités-Praticiens Hospitaliers

- ALBOUY-LLATY Marion, santé publique
- BEBY-DEFAUX Agnès, bactériologie – virologie
- BEN-BRIK Eric, médecine du travail
- BILAN Frédéric, génétique
- BOURMEYSTER Nicolas, biologie cellulaire
- CASTEL Olivier, bactériologie - virologie – hygiène
- CREMNITER Julie, bactériologie – virologie
- DIAZ Véronique, physiologie
- FAVREAU Frédéric, biochimie et biologie moléculaire
- FEIGERLOVA Eva, endocrinologie, diabète et maladies métaboliques
- FRASCA Denis, anesthésiologie – réanimation
- FROUIN Eric, anatomie et cytologie pathologiques
- HURET Jean-Loup, génétique
- LAFAY Claire, pharmacologie clinique
- PERRAUD Estelle, parasitologie et mycologie
- RAMMAERT-PALTRIE Blandine, maladies infectieuses
- SAPANET Michel, médecine légale
- SCHNEIDER Fabrice, chirurgie vasculaire
- THUILLIER Raphaël, biochimie et biologie moléculaire

Professeur des universités de médecine générale

- BINDER Philippe
- GOMES DA CUNHA José

Maître de conférences des universités de médecine générale

- BOUSSAGEON Rémy

Professeur associé des disciplines médicales

- ROULLET Bernard, radiothérapie

Professeurs associés de médecine générale

- BIRAULT François
- VALETTE Thierry

Maîtres de Conférences associés de médecine générale

- AUDIER Pascal
- ARCHAMBAULT Pierrick
- BRABANT Yann
- FRECHE Bernard
- GIRARDEAU Stéphane
- GRANDCOLIN Stéphanie
- PARTHENAY Pascal
- VICTOR-CHAPLET Valérie

Enseignants d'Anglais

- DEBAIL Didier, professeur certifié
- DHAR Pujasree, maître de langue étrangère
- ELLIOTT Margaret, contractuelle enseignante

Professeurs émérites

- EUGENE Michel, physiologie (08/2019)
- GIL Roger, neurologie (08/2017)
- MARCELLI Daniel, pédopsychiatrie (08/2017)
- MENU Paul, chirurgie thoracique et cardio-vasculaire (08/2017)
- POURRAT Olivier, médecine interne (08/2018)
- TOUCHARD Guy, néphrologie (08/2018)

Professeurs et Maîtres de Conférences honoraires

- ALCALAY Michel, rhumatologie
- ARIES Jacques, anesthésiologie-réanimation
- BABIN Michèle, anatomie et cytologie pathologiques
- BABIN Philippe, anatomie et cytologie pathologiques
- BARBIER Jacques, chirurgie générale (ex-émérite)
- BARRIERE Michel, biochimie et biologie moléculaire
- BECQ-GIRAUDON Bertrand, maladies infectieuses, maladies tropicales (ex-émérite)
- BEGON François, biophysique, médecine nucléaire
- BOINOTCatherine, hématologie – transfusion
- BONTOUX Daniel, rhumatologie (ex-émérite)
- BURIN Pierre, histologie
- CASTETS Monique, bactériologie -virologie – hygiène
- CAVELLIER Jean-François, biophysique et médecine nucléaire
- CHANSIGAUD Jean-Pierre, biologie du développement et de la reproduction
- CLARAC Jean-Pierre, chirurgie orthopédique
- DABAN Alain, cancérologie radiothérapie (ex-émérite)
- DAGREGORIO Guy, chirurgie plastique et reconstructrice
- DESMAREST Marie-Cécile, hématologie
- DEMANGE Jean, cardiologie et maladies vasculaires
- DORE Bertrand, urologie (ex-émérite)
- FAUCHERE Jean-Louis, bactériologie-virologie (ex-émérite)
- FONTANEL Jean-Pierre, Oto-Rhino Laryngologie (ex-émérite)
- GRIGNON Bernadette, bactériologie
- GUILLARD Olivier, biochimie et biologie moléculaire
- GUILLET Gérard, dermatologie
- JACQUEMIN Jean-Louis, parasitologie et mycologie médicale
- KAMINA Pierre, anatomie (ex-émérite)
- KLOSSEK Jean-Michel, Oto-Rhino-Laryngologie
- LAPIERRE Françoise, neurochirurgie (ex-émérite)
- LARSEN Christian-Jacques, biochimie et biologie moléculaire
- MAGNIN Guillaume, gynécologie-obstétrique (ex-émérite)
- MAIN de BOISSIERE Alain, pédiatrie
- MARILLAUD Albert, physiologie
- MORICHAU-BEAUCHANT Michel, hépato-gastro-entérologie
- MORIN Michel, radiologie, imagerie médicale
- PAQUEREAU Joël, physiologie
- POINTREAU Philippe, biochimie
- REISS Daniel, biochimie
- RIDEAU Yves, anatomie
- SULTAN Yvette, hématologie et transfusion
- TALLINEAU Claude, biochimie et biologie moléculaire
- TANZER Joseph, hématologie et transfusion (ex-émérite)
- VANDERMARCQ Guy, radiologie et imagerie médicale

Bât. D1 - 6 rue de la Milétrie – TSA 51115 - 86073 POITIERS CEDEX 9 - France
☎05.49.45.43.43 - 🖷 05.49.45.43.05

Remerciements

Je remercie Monsieur le Professeur Mimoz, président de mon jury

Pour son implication au sein du service des urgences du CHRU de Poitiers

Pour la confiance qu'il m'accorde

Et pour m'accorder de son temps ce jour.

Je remercie Monsieur le Professeur Oriot, membre de mon jury

Pour son implication au sein de la formation des internes dont j'ai eu la chance de bénéficier

Pour sa disponibilité

Et pour m'accorder de son temps ce jour.

Je remercie Monsieur le Professeur Priès, membre de mon jury

Pour avoir évaluer mon travail

Pour avoir accepté de venir ce jour

Et pour m'accorder de son temps ce jour.

Je remercie Monsieur de Docteur Deboevere, mon directeur de thèse

Pour m'avoir proposé ce travail

Pour la confiance qu'il m'a accordée

Pour sa disponibilité

Je remercie mes maîtres

Messieurs les Docteurs Leloup, Levrat, Marjanovic et Guénézan

Pour m'avoir aidé dans ce travail de statistiques

Et pour leurs relectures critiques

Je remercie mes maîtres de Médecine Générale

Messieurs les Docteurs Romen et Perrotin

Pour m'avoir transmis leur savoir

Pour ce semestre que je n'oublierai pas

Je remercie les services qui m'ont accueilli

Toute l'équipe des Urgences de Poitiers, adultes et pédiatriques

Pour tous ces bons moments passés et à venir

Toute l'équipe de Gériatrie du CHRU de Poitiers, l'équipe de cardiologie du CH de Niort et l'équipe de réanimation du CH de La Rochelle

Pour leur accueil et leur formation

Je remercie mes parents

Pour leur présence

Leurs valeurs

Et leur soutien dans tous mes projets

Je remercie ma sœur, Chloé

Pour sa disponibilité à toute épreuve

Sa simplicité

Son affection

Je remercie mes grands-parents

Pour leur enthousiasme

Leurs attentions particulières

Leur présence

Je remercie mes oncles et tante

Jean Luc, pour son soutien, sa disponibilité

Bernard, pour ses talents sur Excel et son accessibilité

Béatrice, pour m'avoir aidé tout au long de ma scolarité

Je remercie Marion

Pour son soutien et son aide précieuse dans tous mes projets

Sa patience

Son amour

Je remercie Nelly et Gauthier

Pour m'avoir hébergé pendant une année

Pour me considérer comme membre de leur famille

Je remercie Amandine

Pour ces talents d'artiste

Je remercie mes amis de Fac

Mehdi, Nico, Guilbot, Claire, Etienne, Simon et Théo

Pour tous ces bons moments et les prochains à venir

Je remercie mes amis d'ailleurs

Mich, Séb, Virginie, Sam, Stéphanie, Jérôme et Charline

Pour m'accueillir lorsque je rentre en Charente

Pour leur disponibilité

Pour tous ces bons moments vécus ensemble

Je remercie mes anciens co-internes et amis

Rémi et Florian

Pour ce qu'ils sont

Je remercie les Pompiers de Pont l'Abbé d'Arnoult

En particulier Thierry

Pour son engagement, son soutien et sa confiance

Plan de la thèse

Introduction 10

Rappels Anatomiques 12
- 1 - Le rachis cervical osseux 12
- 2 - Les articulations du rachis cervical 15
- 3 - Les ligaments du rachis cervical 16
- 4 - La musculature du cou 18
- 5 - Les amplitudes articulaires du rachis cervical 21

Imagerie du Rachis Cervical 22
- 1 – Les incidences radiographiques 22
- 2 - Les anomalies radiographiques 23

Définition et biomécanique du whiplash 25

Méthodologie 27
- 1 - Schéma de l'étude 27
- 2 – Objectifs 27
- 2 – Participants 27
- 3 - Population étudiée 28
- 4 - Recueil des données 28
- 5 - Critères de jugement 29
- 6 - Analyse statistique et descriptive 29

Résultats 30
- 1 – Objectif principal 30
- 2 – Objectif secondaire 30

Discussion 36

Conclusion 39

Annexe 1 40

Annexe 2 41

Bibliographie 45

Résumé et Mots Clés 47

Serment d'Hippocrate 48

Introduction

Le mécanisme de coup de fouet sur le rachis cervical est communément appelé « coup du lapin » ou « whiplash ». Ce mécanisme est un traumatisme induit par une accélération - décélération sur le rachis cervical.

Dans la littérature, il est retrouvé plusieurs sources différentes quant à l'origine du terme whiplash. Il pourrait provenir des premiers accidents de train au début du siècle dernier ou il s'agirait d'un terme militaire lors de la seconde guerre mondiale dédié aux aviateurs propulsés sur les portes avions (1).

Le whiplash est un mécanisme de distorsion du rachis cervical bien défini. Bien que fréquemment provoqué par un accident de la voie publique, il est également possible de subir ce type de traumatisme dans les accidents de plongeon, les chutes et les accidents de sport.

En 2000, aux Etats Unis d'Amérique et au Canada, 13 millions de personnes ont été victimes d'un whiplash, 430 000 au Royaume Uni en 2007 (2). En France, la prévalence est estimée à 12,1 whiplash/1000 habitants/an. On estime que 66% de la population sera confrontée à ce type de traumatisme au cours de sa vie (3).

La plupart du temps bénin, il est donc intéressant de préciser la place des examens complémentaires dans ce mécanisme afin d'éviter la surprescription de bilan radiologique ; ce dernier ayant souvent pour principal objectif de rassurer le patient et le médecin.

Une enquête menée aux urgences du CHRU de Poitiers révèle que sur les 14 urgentistes interrogés, 4 seulement connaissent au moins une règle de prescription de ces clichés (NEXUS, CCR, QTF). Il en résulte une surprescription d'imagerie et donc un surcoût pour la société et une surirradiation.

Dans une publication de 2003 dans le New England of Medecine, la règle de prédiction clinique canadienne, la Canadian Cervical Spine Rule (CCR) (annexe 1) a montré sa supériorité en termes de sensibilité et spécificité par rapport aux critères américains NEXUS (annexe 2) (4).

Par ailleurs, la CCR, avec une sensibilité de 99,4% et une valeur prédictive négative de 100% (4), permettrait l'éviction de 12 à 42% des examens d'imagerie par rapport au jugement non structuré des cliniciens (5-8), la règle de prédiction clinique NEXUS, avec une sensibilité de 90,7% et une valeur prédictive négative de 99,4%, éviterait 12% des radiographies (4).

Dans cette étude, il est fait l'hypothèse que la mise en place du protocole validé CCR de prise en charge du whiplash permettrait de diminuer significativement le nombre de radiographies de rachis cervical dans le service d'urgence du CHRU de Poitiers.

L'objectif principal de ce travail est d'évaluer l'impact de la mise en place de ce protocole sur le nombre de radiographies cervicales prescrites dans le cadre d'un whiplash dans un service d'urgence de CHRU.

Rappels Anatomiques (9-11)

1 - Le rachis cervical osseux

A - La vertèbre typique

La vertèbre typique se compose d'un corps vertébral, ventral, relié aux autres corps vertébraux par un disque intervertébral et des ligaments. Son rôle est de supporter le poids du corps. Ses surfaces articulaires supérieures et inférieures sont légèrement excavées et cernées d'un bord saillant.

La vertèbre typique se compose de l'arc vertébral, dorsal, lui-même composé des pédicules, des lames, des processus épineux et des processus articulaires.

Les pédicules sont de courts segments reliant le corps vertébral à l'arc vertébral, ils sont au nombre de deux.

Les lames prolongent les pédicules et ferment le foramen vertébral.

Le processus épineux naît de la jonction des deux lames et se projettent en arrière.

Les processus transverses naissent de la jonction entre les pédicules et les lames, ils se projettent latéralement et sont donc au nombre de deux.

Les processus articulaires, situés à la jonction des pédicules et des lames, ils sont verticaux et sont au nombre de deux supérieurs et deux inférieurs. Ils s'articulent avec leurs homonymes sus et sous-jacents.

B - Particularités sur les vertèbres cervicales

Les vertèbres cervicales sont au nombre de sept et se caractérisent par leur petite taille. Le corps vertébral est court avec une surface articulaire supérieure concave et une surface articulaire inférieure convexe. Les processus transverses sont perforés par des foramens transversaires. Les processus épineux sont courts et bifides. Les foramens vertébraux sont triangulaires.

C- Les vertèbres cervicales

a - L'Atlas

Il s'agit de la première vertèbre cervicale soit C1. Elle tient son nom du grec qui signifie « le porteur », titan de la mythologie grecque condamné par Zeus à porter la voûte céleste sur ses épaules pour l'éternité.

Elle se compose de deux masses latérales réunies par l'arc osseux antérieur et l'arc osseux postérieur.

La face supérieure de ces masses latérales porte chacune une fossette articulaire supérieure, concave, s'articulant avec le condyle occipital.

La face inférieure de ces masses latérales porte chacune une fossette articulaire inférieure qui s'articule avec les processus articulaires supérieurs de l'Axis.

L'arc osseux antérieur porte en arrière la fovea dentis, articulation avec la dent de l'Axis.

L'arc osseux postérieur présente sur sa partie médiale un sillon où chemine l'artère vertébrale et le premier nerf spinal.

Le foramen vertébral est scindé en deux par le ligament transverse où s'articule l'Atlas et la dent de l'Axis dans l'espace antérieur et où chemine la moelle spinale dans l'espace postérieur.

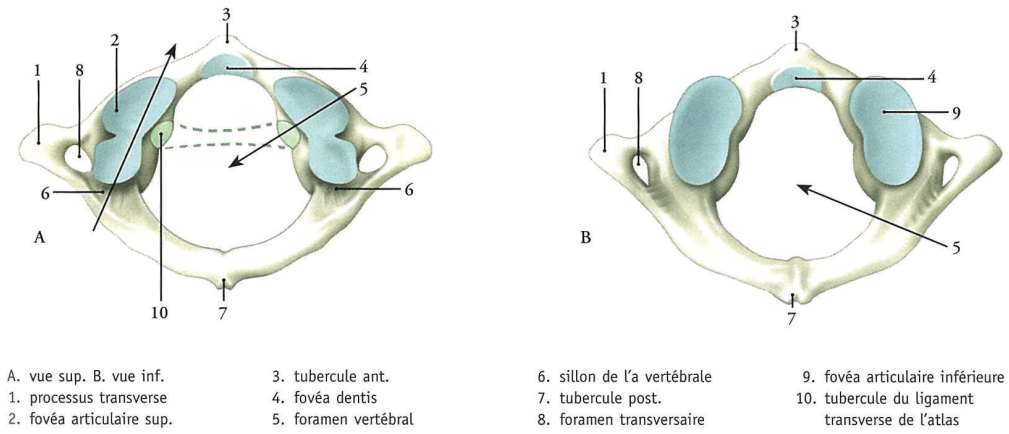

Figure 1 : Anatomie descriptive de l'Atlas

b - L'Axis

Il s'agit de la deuxième vertèbre cervicale soit C2. Elle est caractérisée par sa dent, ou apophyse odontoïde. Cette dernière se situe sur la face supérieure du corps vertébral, elle est verticale et conique. Elle s'articule en avant avec l'arc osseux antérieur de l'Atlas et en arrière avec le ligament transverse de l'Atlas.

De chaque côté de la dent se situent les processus articulaires supérieurs, ils sont inclinés latéralement.

Les lames présentent sur leur face inférieure les processus articulaires inférieurs orientés en bas et en avant.

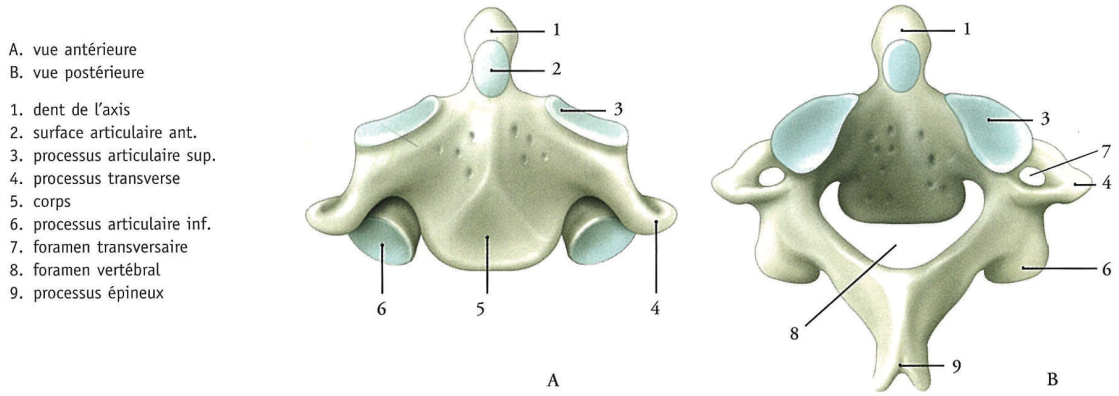

Figure 2 : Anatomie descriptive de l'Axis

c - Les vertèbres de C3 à C6

Le corps vertébral est délimité latéralement par les uncus sur sa face supérieure.

Les pédicules sont courts et plats, se dirigent en arrière et obliquement.

Les lames sont minces et se dirigent médialement.

Les processus épineux sont courts, horizontaux et bituberculeux

Les processus transverses sont perforés chacun d'un foramen transversaire où passe l'artère vertébrale, la veine vertébrale et le nerf vertébral.

Les processus articulaires supérieurs regardent en haut et en arrière. Les processus articulaires inférieurs sont inversement orientés.

Le foramen vertébral est un triangle à base antérieure.

d - La vertèbre C7

Elle est aussi appelée « vertèbre proéminente » du fait que son processus épineux soit long, très oblique en bas et en arrière et qu'il se termine par un seul tubercule. Il est facilement palpable à la flexion du cou.

Son foramen transversaire n'est pas traversé par l'artère vertébrale.

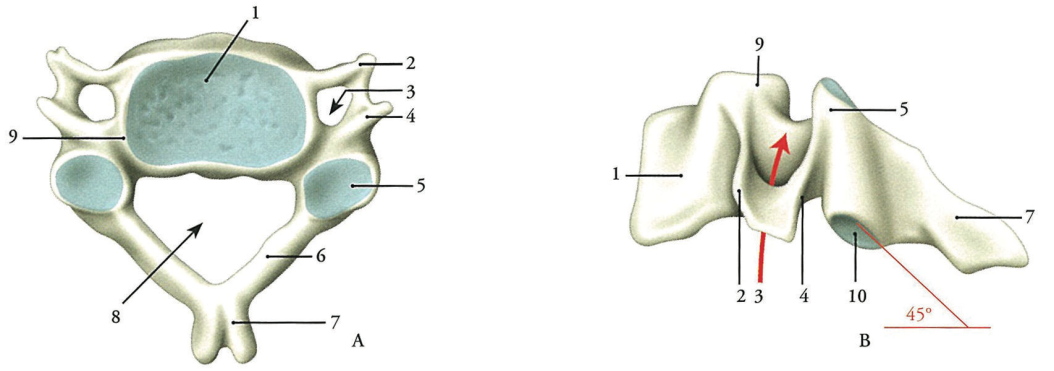

A. vue supérieure
B. vue latérale
1. corps
2. tubercule ant.
3. foramen transversal
4. tubercule post.
5. processus articulaire sup.
6. lame
7. processus épineux
8. foramen vertébral
9. uncus
10. processus articulaire inf.

Figure 3 : Anatomie descriptive d'une vertèbre cervicale

2 - Les articulations du rachis cervical

A - Symphyse intervertébrale

Elles unissent les corps vertébraux. L'articulation entre C1 et les condyles occipitaux, et l'articulation C1-C2 ne sont donc pas concernées.

Chaque symphyse se compose d'une couche de cartilage hyalin sur chacun des corps vertébraux et d'un disque intervertébral.

Le disque intervertébral comporte un anneau fibreux périphérique entourant le noyau pulpeux.

L'anneau fibreux est une structure lamellaire limitant les mouvements de rotation entre les vertèbres. Le noyau pulpeux, gélatineux, a pour rôle d'absorber les contraintes en compression.

B - Articulations zygapophysaires

Il s'agit des articulations entre les processus articulaires inférieurs et supérieurs des vertèbres sus et sous-jacentes. Elle facilitent les mouvements de flexion-extension.

C - Articulations unco-vertébrales

Il s'agit des articulations formées par les uncus sur la face supérieure des vertèbres cervicales et le bord latéral d'un disque intervertébral.

D - Articulations atlanto-occipitales

Chacune des masses latérales de l'Atlas s'articule avec un condyle occipital. Ces surfaces articulaires supérieures, ou foveae articulaires crâniales, ont une forme de haricot et sont concaves vers le haut.

Les articulations atlanto-occipitales permet à la tête d'avoir un mouvement de bascule d'avant en arrière dans l'axe de la colonne vertébrale.

E - Articulation atlanto-axoïdienne

Elle unit l'Atlas et l'Axis pour le biais de quatre articulations. Elle permet des mouvements de rotation où l'apophyse odontoïde (dent de l'axis) joue le rôle de pivot.

L'articulation atlanto-axoidienne médiane antérieure unit l'arc antérieur de l'Atlas et la face antérieure de la dent de l'Axis

L'articulation atlanto-axoïdiemme médiane postérieure unit le ligament transverse de l'Atlas et la dent de l'axis.

Les articulations atlanto-axoïdiennes latérales, au nombre de deux, unissent les fossettes articulaires inférieures de l'Atlas, regardant en bas et médialement, et les surfaces articulaires de l'Axis, inversement orientées.

3 - Les ligaments du rachis cervical

A - Les ligaments de l'articulation atlanto-occipitale

Le ligament atlanto-occipital antérieur s'insère sur le bord antérieur du foramen magnum et sur l'arc antérieur de l'Atlas.

Le ligament atlanto-occipital postérieur s'insère sur le bord postérieur du foramen magnum et sur l'arc postérieur de l'Atlas.

Le ligament atlanto-occipital latéral s'insère sur les processus jugulaires et sur les processus transverses de l'Atlas, après un trajet oblique.

B - Les ligaments de l'articulation atlanto-axoïdienne

Le ligament de l'apex de la dent s'insère sur l'apex au bord antérieur du foramen magnum.

Les ligaments alaires, épais et au nombre de deux, s'insèrent sur les bords latéraux de la dent et sur la face médiale des condyles occipitaux.

Le ligament cruciforme, comme son nom l'indique, est formé d'un faisceau longitudinal

et du ligament transverse de l'Atlas, formant ainsi une croix passant en arrière de la dent de l'Axis, s'insérant respectivement sur la face postérieure du corps de l'Axis et sur le bord antérieur du foramen magnum pour le faisceau longitudinal et sur les masses latérales de l'Atlas pour le ligament transverse, précédemment décrites.

La membrane tectoria, (ou ligament longitudinal postérieur dans sa partie unissant l'Axis à la partie intracrânienne), recouvre le ligament cruciforme en arrière.

Le ligament atlanto-axoïdien antérieur s'insère sur le bord inférieur de l'arc antérieur de l'Atlas et sur la face antérieure du corps de l'Axis.

Le ligament atlanto-axoïdien postérieur s'insère sur le bord inférieur de l'arc postérieur de l'Atlas et le bord supérieur de la lame de l'Axis.

Le ligament atlanto-axoïdien accessoire renforce la capsule en arrière. Il naît des masses latérales de l'Atlas pour s'insérer à la face postérieure du corps de l'Axis.

C - Le ligament longitudinal antérieur

Ce ligament s'insère sur la base du crâne et sur la face antérieure du sacrum. Il est accolé à la face antérieure des corps vertébraux et des disques intervertébraux.

D - Le ligament longitudinal postérieur

Ce ligament est accolé à la face postérieure des corps vertébraux et des disques intervertébraux. Tout comme le ligament longitudinal postérieur, il longe l'ensemble de la colonne vertébrale.

E - Les ligaments jaunes

Ces ligaments unissent chaque lame sus et sous-jacente. Ils limitent la flexion du cou.

F - Le ligament nucal

Il s'agit d'une membrane triangulaire, sagittale et médiale, s'insérant sur la protubérance et la crête occipitale externe, les tubercules postérieurs de l'Atlas et les processus épineux des vertèbres cervicales. Ce ligament retient la tête et limite la flexion excessive. Il reçoit également des insertions musculaires.

1. membrana tectoria
2. faisceau longitudinal du lig. cruciforme
3. lig. de l'apex de la dent
4. lig. alaire
5. condyle occipital
6. dent de l'axis
7. lig. transverse de l'atlas
8. masse latérale de l'atlas
9. processus articulaire de l'axis
10. capsule de l'art. atlanto-occipitale
11. lig. atlanto-occipital latéral
12. a. vertébrale
13. capsule de l'art. atlanto-axoïdienne
14. lig. atlanto-axoïdien accessoire
15. lig. longitudinal post.

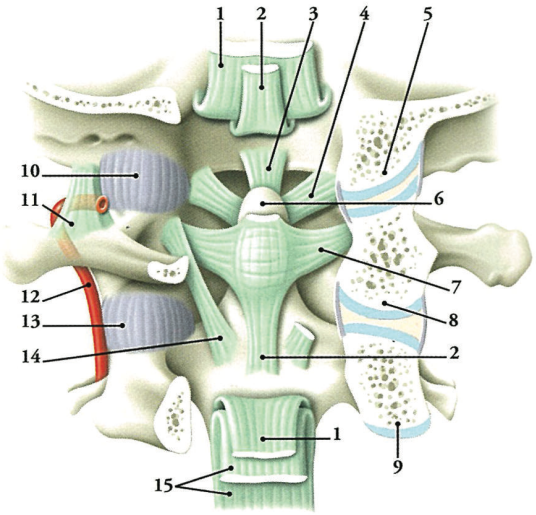

1. faisceau longitudinal du lig. cruciforme
2. membrana tectoria
3. n. hypoglosse
4. a. vertébrale et n. suboccipital
5. membrane atlanto-occipitale postérieure
6. lig. nucal
7. lig. transverse de l'atlas
8. lig. jaune
9. lig. interépineux
10. lig. de l'apex
11. membrane atlanto-occipitale antérieure
12. lig. longitudinal antérieur
13. art. atlanto-axoïdienne médiane antérieure
14. art. atlanto-axoïdienne médiane postérieure.
15. lig. atlanto-axoïdien antérieur
16. lig. longitudinal postérieur

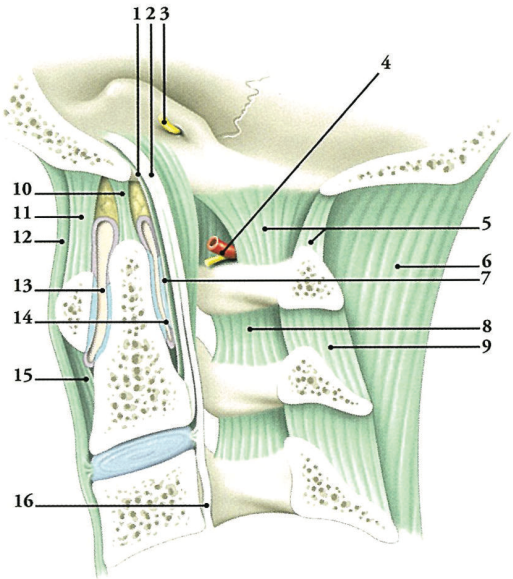

Figure 4 : Anatomie descriptive des articulations atlanto-occipitale et atlanto-axoidienne (coupe frontale et coupe sagittale)

4 - La musculature du cou

A - Les muscles du dos

a - Les muscles superficiels

Le trapèze est plat et triangulaire. Ses fibres supérieures descendent de la base du crâne et s'insèrent sur le tiers latéral de la clavicule. Il participe à la rotation vers le haut de la scapula et permet d'élever le membre supérieur au-dessus de la tête. Il est innervé par le nerf accessoire.

L'élévateur de la scapula s'insère sur les processus transverses des vertèbres cervicales C1 à C4 et se termine sur le bord médial de la scapula. Il élève la scapula et participe à sa rotation médiale.

Le muscle petit rhomboïde s'insère sur le processus épineux de C7 et se termine sur le bord médial de la scapula au niveau de l'épine scapulaire. Il est adducteur et élévateur de la scapula.

b - Les muscles intermédiaires

Constitués des muscles dentelés, seul le dentelé postéro-supérieur s'insère sur le rachis cervical au niveau de C6 et C7, ainsi que T1 et T2, pour se terminer sur les côtes 2 à 5. Il est élévateur des côtes et donc inspirateur.

c - Les muscles profonds

Les muscles splénius sont composés du muscle splénius de la tête et du muscle splénius du cou.

Le muscle splénius de la tête nait de la moitié inférieure du ligament nucal, des processus épineux des vertèbres C7 à T3. Il se termine sur le processus mastoïde. Il participe à l'extension, l'inclinaison latérale et la rotation homolatérale de la tête.

Le muscle splénius s'insère sur les processus épineux des vertèbres T3 à T6 et se termine sur le tubercule postérieur des processus traverses de C1 à C3. Il renforce l'action du muscle splénius de la tête.

La contraction simultanée de ces deux muscles étend la tête.

Les muscles érecteurs du rachis, concernant le rachis cervical, sont composés des muscles iliocostaux du thorax et du cou, du muscle longissimus du cou et de la tête, du muscle épineux de la tête. Sa contraction bilatérale assure l'extension du rachis et sa contraction unilatérale, l'inclinaison latérale et la rotation du rachis.

Les muscles transverse-épineux impriment un mouvement d'extension et d'inclinaison et ont un rôle stabilisateur.

Les muscles interépineux sont inconstants.

Les muscles intertransversaires réunissent les processus transverses.

B - Les muscles antérieurs du cou

a - Les muscles superficiels

Le muscle sterno-cleido-mastoïdien composé de deux chefs, un sternal et un claviculaire, se termine sur le processus mastoïde de l'os temporal et sur la moitié latérale de la ligne nucale supérieure. Il fléchit la tête, l'incline de son côté et imprime une rotation portant le visage du côté opposé à ce muscle. Son action bilatérale fléchit le cou. Il peut également être inspirateur.

b - Les muscles intermédiaires

Ils sont en rapports avec les viscères du cou et donc ne participent pas à la biomécanique du rachis cervical.

Ils sont composés des muscles supra-hyoïdiens et infra-hyoïdiens.

c - Les muscles profonds

Le muscle long du cou et constitué des trois faisceaux : médial, oblique supérieur et oblique inférieur, s'insérant de C3 à T3 sur les faces antérieures des corps vertébraux, processus transverses. Sa contraction bilatérale participe à la flexion du cou. Sa contraction unilatérale entraine l'inclinaison et la rotation homolatérale de la tête.

Le muscle long de la tête nait des processus transverses de C3 à C6 et se termine sur la partie basilaire de l'os occipital. Sa contraction bilatérale fléchit la tête. Sa contraction unilatérale entraine une rotation homolatérale.

Les muscles scalènes sont au nombre de trois : antérieur, moyen et postérieur. Ils naissent des processus transverses de C2 à C7 et se terminent sur la première et deuxième côte. Ils sont inspirateurs accessoires et fixateurs du rachis lors de contraction bilatérale.

5 - Les amplitudes articulaires du rachis cervical

Le rachis cervical est la partie la plus mobile du rachis.

La flexion est d'environ 40°, l'extension de 50° en mobilité active. En mobilité passive, ces amplitudes passent respectivement à 70° et 80°.

L'inclinaison latérale en mobilisation active est d'environ 15° de chaque côté, 30° en mobilisation passive.

La rotation est limitée à 50° en mobilité active et 80° en mobilité passive.

Imagerie du Rachis Cervical

L'imagerie par des radiographies du rachis cervical est essentielle pour l'analyse du rachis osseux. Elles doivent être réservées au patient stable, alerte et à faible risque de lésion, d'où l'intérêt d'évaluer ce risque avec un score de probabilité clinique.

De manière générale et lorsque le clinicien le juge utile, il est recommandé d'effectuer des clichés de face, de profil et des clichés bouche ouverte, cette dernière permettant de dégager l'articulation atlanto-axoidienne.

Il est également possible de demander des clichés obliques pour y dégager les lames, les pédicules et les arcs postérieurs. Elles ne sont pas indiquées dans l'étude du rachis cervical supérieur.

Les épreuves dynamiques ont peu d'intérêt en urgence du fait des contractures musculaires consécutives au traumatisme. Elles sont généralement proposées à huit ou dix jours pour démasquer des anomalies du segment mobile du rachis cervical.

Malheureusement, les clichés sont souvent médiocres et ceux réalisés en décubitus répondent rarement aux critères de qualités (12).

1 – Les incidences radiographiques

A - Le cliché de face

Il est souvent peu informatif. Les épineuses doivent être alignées, centrées sur la trachée et elles forment l'axe médian.

B - Le cliché de profil en position neutre

Il permet d'étudier la morphologie de la charnière cranio-vertébrale, des vertèbres C1, C2, C3 et de leurs articulations, ainsi que l'état des parties molles antérieures (13).

Il permet l'analyse des trois colonnes de Louis. La première colonne représente les corps vertébraux et elle est formée en avant par la ligne vertébrale antérieure et la ligne vertébrale postérieure ; la seconde représente les lames, elle est formée par la ligne vertébrale postérieure en avant et la ligne spino-lamellaire en arrière ; la troisième colonne représente les épineuses et elle est formée par la ligne spino-lamellaire en avant et la ligne des épineuses en arrière. Ces trois colonnes doivent être parallèles et donc parfaitement alignées.

L'anneau de Harris représente le processus ondotoïde.

L'épaisseur des parties molles antérieures doit être inférieure à 7 mm en avant de l'atlas, 5 mm en avant de C2 et C3 (13).

C - Le cliché bouche ouverte

Il permet l'étude de l'articulation atlanto-axoïdienne, parfois même, de manière exceptionnelle, l'étude des articulations atlanto-occipitales.

Le cliché doit être une face stricte, c'est à dire que la cloison nasale, l'axe médian de la dent de l'axis et l'espace entre les incisives supérieures et inférieures doivent être alignés.

La dent de l'axis doit être centrée sur les faces médiales des massifs articulaires.

2 - Les anomalies radiographiques

A - Entorse grave

L'entorse grave est exceptionnelle, la plus fréquente est l'entorse grave en flexion. Elle combine un bâillement interépineux, un antélisthésis de plus de 3 mm, une découverte articulaire de plus de 50% et une angulation cyphotique de plus de 15° (14).

B - Fracture du processus ondotoïde

Ce type de fracture survient par un mécanisme de flexion/extension associé à une rotation. La stabilité est fonction du type de fracture selon la classification d'Anderson et d'Alonzo. La fracture de type 2 est instable (14).

Sur les clichés de profil, l'analyse de l'anneau de Harris est intéressante, on peut observer l'ouverture ou non de cet anneau, traduisant une fracture du processus ondotoïde.

C - Fracture de Jefferson

Il s'agit d'une fracture bilatérale des arcs antérieur et postérieur de l'atlas par un mécanisme en compression axiale (14).

D - Fracture isolée des épineuses ou clay shoveler fracture (fracture du terrassier)

Il s'agit d'une fracture des épineuses, classiquement C6 et C7. Le mécanisme est celui d'une traction musculaire sur le ligament supra épineux.

Les fractures intéressant la ligne spino-lamellaire sont à risque d'instabilité (5).

E - Tear drop fracture

Il s'agit d'une fracture du coin antéro-inférieur d'un corps vertébral associé à un recul du reste du corps, pouvant occasionner une compression médullaire. Parfois, il peut y avoir

une fracture de l'épineuse. Le mécanisme est celui d'une flexion/compression. Il s'agit d'une fracture instable, elle touche préférentiellement voire exclusivement C5 (14).

F - Avulsion corporéale

Ce sont des fractures plus ou moins triangulaires siégeant aux angles antérieurs des corps vertébraux. Le signe radiologique est celui du « bonnet d'âne », correspondant au dédoublement des apophyses articulaires supérieures (5).

G - Anomalies des parties molles périvertébrales

Le comblement ou le refoulement de l'espace rétropharyngien reste le meilleur signe pour une fracture non déplacée de l'apophyse odontoïde, une fracture de l'arc antérieur de l'atlas, une fracture des masses latérales de l'axis, voire un traumatisme en hyperextension du rachis cervical moyen et inférieur (5).

Définition et biomécanique du whiplash

Le whiplash, ou traumatisme en coup de fouet, est un mécanisme traumatique indirect du rachis cervical. Phénomène inertiel où l'énergie de la collision est transmise au rachis cervical dans les cas d'accélération-décélération, il est traditionnellement rencontré chez les passagers d'une voiture à l'arrêt, percutée à l'arrière par un autre véhicule, roulant lui-même à faible cinétique. De manière moderne, il concerne également les chocs latéraux mais aussi les accidents de vélo avec traumatisme crânien, les chutes de sa hauteur ou le traumatisme crânien consécutif à un plongeon raté. Il ne faut pas confondre le whiplash, qui concerne le mécanisme du traumatisme en coup de fouet sur le rachis cervical et le syndrome du coup du lapin, qui correspond aux lésions anatomiques résultant du traumatisme. Quatre-vingt pour-cent des accidents avec choc arrière entrainent une variation de vitesse du véhicule percuté de moins de 25 km/h, la plupart du temps entre 8 et 15 km/h (1) et entrainent majoritairement des blessures invisibles à la radiographie conventionnelle. En effet, la radiographie osseuse ne visualise pas les tissus mous car ces derniers possèdent une densité proche de l'eau et ne sont pas calcifiés. (15) De nombreux modèles expérimentaux ont fait l'objet d'étude, notamment chez l'animal, avec des variations de vitesse supérieures à 30 km/h et des hyperextensions proche de 100°, les lésions cervicales étaient comparables au lésions découvertes chirurgicalement ou post mortem chez les polytraumatisés. (1)

Le biomécanisme de whiplash a également fait l'objet de nombreuses études. L'étude de McConnel et al. (16) montre les déformations subies par le rachis cervical lors d'un choc par l'arrière chez des volontaires sains à l'aide de la photographie à haute vitesse.

Entre 0 et 50 ms après l'impact, il n'y a pas de réponse corporelle au choc. L'énergie transmise au véhicule est absorbée par ses courbes et le fauteuil.

A 60 ms, les hanches et la partie inférieure du tronc sont propulsées en haut et en avant.

Vers 100 ms, la partie supérieure du tronc est propulsée en haut et en avant, le rachis cervical est alors comprimé par le dessous.

Vers 120 ms, le centre de gravité de la tête commence à fléchir et induit une extension de la tête.

Vers 160 ms, le torse tire la base du cou vers l'avant, et la tension du rachis cervical tire la tête antérieurement.

À environ 250 ms, le tronc et le cou commencent à descendre pour s'arrêter vers 300 ms. Lors de cette période, la tête continue à avancer, progressant légèrement en avant de la position neutre verticale, atteignant son excursion antérieure maximale vers 400 ms.

Entre 400 et 600 ms, la tête se déplace légèrement postérieurement pour rétablir sa position neutre. (17)

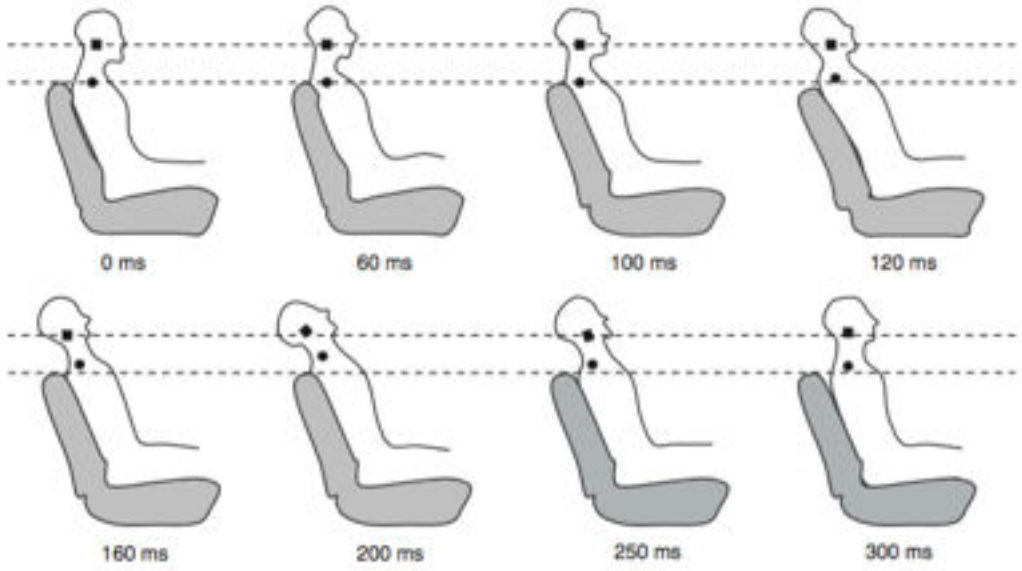

Figure 17.1. Progression du whiplash observée photographiquement (d'après McConnell et al. [5]). Les carrés indiquent la base du crâne. Les ronds indiquent la base du cou. Le mouvement principal du whiplash est une élévation de la base du cou contre le crâne.

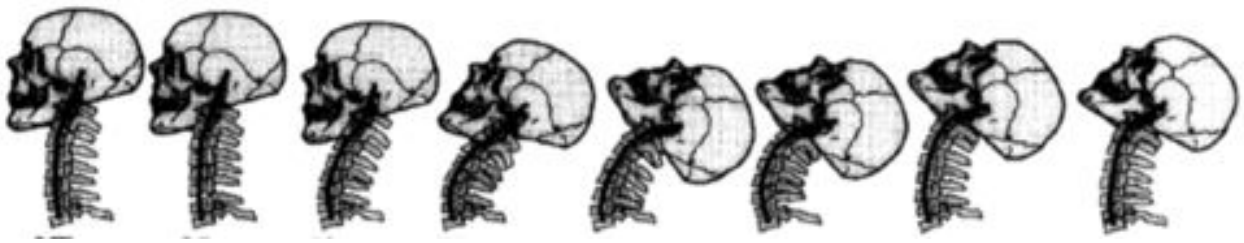

Figure 5 : Représentation de la colonne cervicale lors d'un whiplash (18)

Le whiplash induit une déformation sigmoïdale sur le rachis cervical.

L'extension du rachis cervical lors de ce mécanisme est faible depuis l'installation des appui-têtes dans les voitures. Aucune étude ne montre les répercussions de l'airbag sur ce type de traumatisme.

Méthodologie

1 - Schéma de l'étude

Il s'agit d'une étude prospective monocentrique à type d'évaluation des pratiques professionnelles de type avant-après, étudiant l'impact sur les prescriptions de bilan radiologique du rachis cervical traumatique après la mise en place d'un protocole validé, aux urgences du CHRU de Poitiers.

L'étude compare la période du 1er juillet 2015 au 30 juin 2016 (période 1) à la période du 1er juillet 2016 au 30 juin 2017 (période 2).

L'arbre décisionnel permettant de poser l'indication de la réalisation de radiographies du rachis cervical traumatique est mis en place dans le service le 1er juillet 2016, en accord avec les chirurgiens orthopédistes, les radiologues et le chef de service des Urgences Adultes du CHRU de Poitiers. (annexe 1)

2 – Objectifs

L'objectif principal de ce travail est d'évaluer l'impact de la mise en place de ce protocole sur le nombre de radiographies cervicales prescrites dans le cadre d'un whiplash dans un service d'urgence du CHRU de Poitiers.

L'objectif secondaire est d'évaluer l'impact de la mise en place de ce protocole sur le nombre de radiographies cervicales prescrites dans un service d'urgence du CHRU toutes causes traumatiques confondues.

2 – Participants

L'analyse de l'indication ou de la non indication du bilan radiologique est effectuée à partir des observations médicales des internes et praticiens hospitaliés du service, sur les données anamnestiques et cliniques.

Les changements de stage d'internes durant la période de mise en place du protocole ont eu lieu le 2 mai 2016 et 2017, et le 2 novembre 2016. A chaque changement de stage d'internes, un cours de 30 minutes sur les lésions du rachis cervical leur a été dispensé et le protocole leur a été présenté. Par ailleurs, des mails de rappel avec la présentation du protocole ont été envoyés à 3 reprises soit le 3 juillet 2016, le 13 novembre 2016 et le 13

janvier 2017. Une réunion de service début janvier 2017 a été organisée, tous les praticiens hospitaliés y étaient invités, le protocole leur a été à nouveau présenté.

3 - Population étudiée

Le recueil des dossiers s'est effectué avec le logiciel RESURGENCES via son onglet « statistiques ». Tous les patients de 18 ans et plus ayant eu une ou plusieurs radiographies du rachis cervical ont été inclus. Les dossiers des patients ayant bénéficié de radiographies du rachis cervical hors contexte traumatique (névralgie cervico brachiale…) ne sont pas inclus à l'analyse.

4 - Recueil des données

Les données anamnestiques ont permis de connaitre :

- Les circonstances du traumatisme : accident de la voie publique, chute, coups et blessures, strangulation (ou tentative de suicide par pendaison), accident de plongeon. Parfois, l'observation médicale ne permet pas de savoir les circonstances du traumatisme.
- Le mécanisme du traumatisme : Whiplash ou non. Si le mécanisme n'était pas précisé dans le cadre d'un accident de la voie publique, il ne pouvait pas être considéré comme whiplash.
- Le mécanisme de l'accident de voie publique : véhicule léger, moto/cyclo, vélo, piéton, patient éjecté, accident incluant un poids lourd ou un bus, véhicule de loisir.
- La cinétique de l'accident. Lorsque la cinétique n'était pas clairement consignée, les termes « hautes cinétiques » ont été considérés comme accident de la voie publique avec une vitesse supérieure à 100 km/h, justifiant ainsi la réalisation d'un bilan radiologique cervical. Les termes « basse cinétique » ou « cinétique modérée/moyenne » ont été considérés comme des accidents de la voie publique à moins de 100 km/h.
- L'âge du patient, plus ou moins de 65 ans.
- Les intoxications : alcool, drogues, médicaments. Lorsque le patient était intoxiqué sans critère de réalisation de bilan radiologique du rachis cervical évident, aucune conclusion sur l'indication du bilan radiologique n'est tirée.
- Les terrains à risque de fracture comme les patients atteints d'ostéoporose sans critère de réalisation de bilan radiologique, aucune conclusion sur l'indication du bilan radiologique n'est tirée.

Les données cliniques ont permis de connaitre :

- La présence de paresthésie. Lorsque cela n'était pas précisé ou que l'examen neurologique était consigné comme normal, il a été admis qu'il n'y en avait pas.

- La douleur à la palpation des épineuses. Les termes « douleurs sans point électif », « douleur diffuse », « cervicalgies » ont été considérés comme des indications à la réalisation d'un bilan radiologique du rachis cervical.
- La rotation active de la tête n'étant quasiment jamais précisée dans les observations médicales, elle n'a pas été considérée comme un critère de réalisation du bilan radiologique lorsqu'elle n'était pas consignée.

5 - Critères de jugement

Le critère de jugement principal est le nombre de radiographies prescrites dans le cadre du whiplash et plus particulièrement le nombre de radiographies injustifiées prescrites.

Le critère de jugement secondaire est le nombre de radiographies prescrites toutes causes traumatiques confondues et plus particulièrement la prescription de radiographies injustifiées.

6 - Analyse statistique et descriptive

L'analyse statistique comparant avant-après la mise en place du protocole s'est faite au moyen de test de Khi-Deux.

Une valeur de $p < 0,05$ était considérée comme significative.

Dans les analyses en sous-groupes, les dossiers ne permettant pas de conclure à l'indication justifiée du bilan radiologique sont exclus de l'analyse statistique.

Résultats

1 – Objectif principal

Il s'agit de l'analyse du nombre de radiographies réalisées dans le cadre du whiplash.

		Période 1		Période 2		Total		Valeur p
Bilan radiologique (BR) pour les Whiplash		177		132		309		0,05
Sexe								
	Homme	60	34%	42	32%	102	33%	
	Femme	117	66%	90	68%	207	67%	
	Ratio F/H	0,51		0,47				0,701
Age								
	> 65 ans	12	7%	12	9%	24	8%	0,453
	< 65 ans	165	93%	120	91%	285	92%	
Indication								
	Justifiée	101	57%	90	68%	191	62%	0,029
	Injustifiée	68	38%	35	27%	103	33%	
	Ne sait pas	8	5%	7	5%	15	5%	

Tableau 1 : Répartition des radiographies justifiées et injustifiées en cas de whiplash

En comparant ces deux périodes, il est observé une diminution de 45 radiographies prescrites dans le cadre du whiplash dont une diminution de 33 radiographies injustifiées soit une diminution de la proportion de radiographies injustifiées de 11 points (soit 29%). Les 15 dossiers, soit 8 avant et 7 après, où aucune conclusion sur la justification de la radiographie n'a pu être tirée sont retirés de l'analyse statistique.

2 – Objectif secondaire

Il s'agit de l'analyse du nombre de radiographies réalisées toutes causes traumatiques confondues.

Du 1er juillet 2015 au 30 juin 2016, 43145 passages aux urgences du CHRU de Poitiers sont enregistrés parmi lesquels 1325 radiographies du rachis cervical sont réalisées pour des causes traumatiques. Du 1er juillet 2016 au 30 juin 2017, 45413 passages sont enregistrés dans le même centre parmi lesquels 1253 radiographies du rachis cervical sont réalisées pour des causes traumatiques.

Les dossiers où aucune conclusion sur la justification de la réalisation du bilan radiologique n'a pu être tirée sont retirés de l'analyse des données, soit 178 dossiers en 2015-2016 et 187 dossiers en 2016-2017

A – Analyse mois par mois

	Période 1	Période 2	Valeur p		Période 1	Période 2	Valeur p
Juillet				**Janvier**			
Injustifiée	29	20	0,35	Injustifiée	21	11	0,76
Justifiée	84	83		Justifiée	71	46	
Ne sait pas	24	13		Ne sait pas	23	12	
Total	137	116		**Total**	115	69	
Août				**Février**			
Injustifiée	21	19	1	Injustifiée	25	10	0,11
Justifiée	79	75		Justifiée	74	61	
Ne sait pas	21	24		Ne sait pas	11	18	
Total	121	118		**Total**	110	89	
Septembre				**Mars**			
Injustifiée	25	17	0,61	Injustifiée	18	4	0,006
Justifiée	88	76		Justifiée	68	74	
Ne sait pas	15	15		Ne sait pas	18	16	
Total	128	108		**Total**	104	94	
Octobre				**Avril**			
Injustifiée	23	16	0,26	Injustifiée	14	14	0,85
Justifiée	78	86		Justifiée	86	74	
Ne sait pas	3	21		Ne sait pas	10	12	
Total	104	123		**Total**	110	100	
Novembre				**Mai**			
Injustifiée	22	24	0,83	Injustifiée	13	20	0,63
Justifiée	72	69		Justifiée	57	67	
Ne sait pas	11	11		Ne sait pas	12	19	
Total	105	104		**Total**	82	106	
Décembre				**Juin**			
Injustifiée	20	18	0,74	Injustifiée	10	16	0,44
Justifiée	73	79		Justifiée	76	87	
Ne sait pas	13	17		Ne sait pas	17	9	
Total	106	114		**Total**	103	112	

Tableau 2 : Répartition des radiographies justifiées et injustifiées par mois

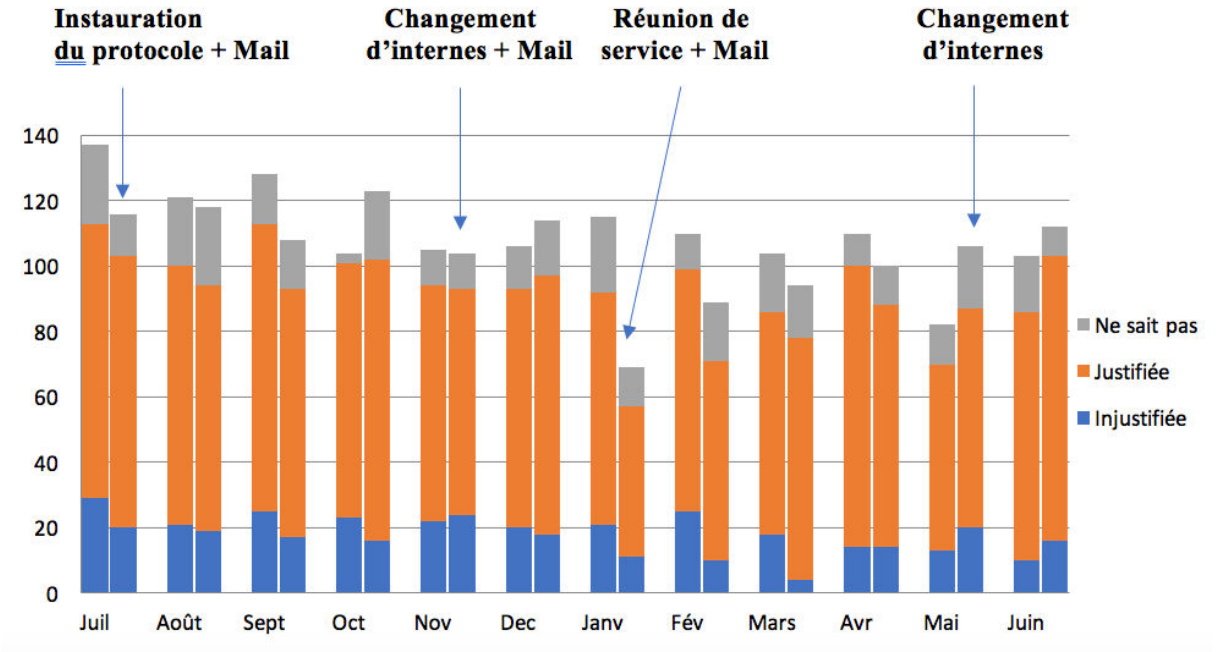

Figure 6 : Répartition de la justification du bilan radiologique (BR) des rachis cervicaux traumatiques par mois et par période

	Période 1	Période 2	Différence entre les périodes	
Juillet	137	116	-21	-15%
Aout	121	118	-3	-2%
Septembre	128	108	-20	-16%
Octobre	104	123	19	18%
Novembre	105	104	-1	-1%
Décembre	106	114	8	8%
Janvier	115	69	-46	-40%
Février	110	89	-21	-19%
Mars	104	94	-10	-10%
Avril	110	100	-10	-9%
Mai	82	106	24	29%
Juin	103	112	9	9%
Total	1325	1253	-72	-5%

Tableau 3 : Différence du nombre de radiographies réalisées par mois

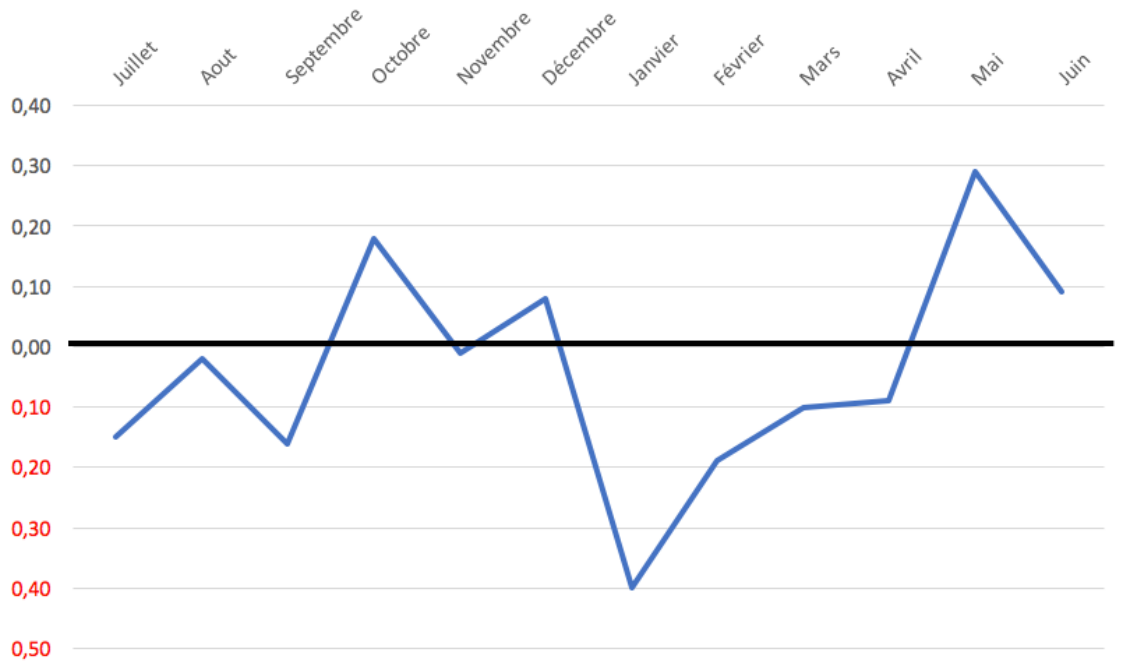

Figure 7 : Différence en pourcentage de radiographies prescrites du rachis cervical dans un contexte traumatique entre les deux périodes d'étude

B – Analyse par motif

	Période 1		Période 2		Valeur p
AVP					
Injustifiée	178	26%	136	21%	0,02
Justifiée	455	66%	467	73%	
Ne sait pas	55	8%	41	6%	
BR pour AVP	688		644		
Chute					
Injustifiée	62	12%	52	12%	0,85
Justifiée	403	78%	358	82%	
Ne sait pas	54	10%	28	6%	
BR pour chutes	519		438		
Coups et blessures					
Injustifiée	1	1%	1	1%	1
Justifiée	36	41%	30	34%	
Ne sait pas	50	58%	57	65%	
BR pour coups et blessures	87		88		
Pendaison					
	5	100%	4	100%	Indication formelle
Plongeon					
	2	100%	2	100%	Indication formelle
Motif inconnu					
Injustifiée	0	0%	0	0%	/
Justifiée	5	21%	16	21%	
Ne sait pas	19	79%	61	79%	
BR pour motif inconnu	24		77		
Total tout motif					
Injustifiée	241	18%	189	15%	0,051
Justifiée	906	68%	877	70%	
Ne sait pas	178	14%	187	15%	
Total BR	1325		1253		

Tableau 4 : Répartition des radiographies justifiées et injustifiées par type de traumatisme

Quarante-six pourcents des chutes en 2016-2017 ont une indication dans la CCR à réaliser une radiographie du fait de l'âge supérieur à 65 ans des patients. En comparaison, cette tranche d'âge ne concerne que 6,83% des patients victimes d'AVP sur la même période. Au sein des AVP, s'il est regardé de manière plus précise les collisions entre deux véhicules légers, il est référencé 265 radiographies justifiées (60%) par le protocole sur la période 1, contre 299 (69%) sur la période 2 et 174 radiographies injustifiées (40%) par le protocole sur la période 1 contre 136 (31%) en période 2 ($p < 0,01$), soit une diminution du nombre de radiographies injustifiées de 9 points soit 22%.

Un certain nombre de dossiers n'a pas bénéficié de conclusion quant à la justification du bilan radiologique car leur situation prenait à défaut le protocole. Notamment, les dossiers des traumatisés crâniens intoxiquées (alcool, drogue), sans critère clinique et anamnestique justifiant la réalisation de bilan, n'ont pas été conclus. Aussi, avons-nous retrouvé un cas de whiplash sans critère clinique de gravité mais dont le véhicule n'était pas équipé d'appui-tête et un autre où le patient n'était pas ceinturé. Deux patients ont également bénéficié de radiographies après avoir passé une tomodensitométrie du rachis cervical devant des douleurs persistantes après un AVP. Enfin, aucune conclusion n'a été tirée chez les patients atteints d'ostéoporose et ceux ayant déjà bénéficié d'une chirurgie du rachis cervical, les pathologies cervicales étant des critères d'exclusion.

Discussion

Il est intéressant de réduire le nombre de radiographies prescrites pour plusieurs raisons.

Premièrement, le confort du patient, puisque ce dernier, en attendant ses radiographies du rachis cervical est soumis à la pose d'un collier cervical rigide dont le protocole a tendance à diminuer la durée (8). Le temps de passage aux urgences doit être logiquement diminué chez les patients avec traumatisme cervical isolé et ne nécessitant pas de bilan radiologique.

Deuxièmement, la réalisation d'examens complémentaires injustifiés engendre un surcoût pour la société. Des radiographies du rachis cervical selon trois incidences ou plus sont facturées à la Caisse Primaire d'Assurance Maladie par le CHRU de Poitiers 41,42 euros avec une majoration de 21,8% du prix du fait que ces radiographies sont interprétées par un radiologue, soit un total de 50,45 euros.

Troisièmement, le rayonnement induit par la radiographie n'est pas nécessaire au patient si celui-ci ne nécessite pas de bilan radiologique.

Les échantillons sont comparables sur des critères d'âge et de sexe aussi bien dans l'étude des whiplash que l'étude des rachis traumatiques toutes causes confondues.

La méthodologie de l'étude n'a pas permis d'évaluer le nombre de cas où les praticiens ont respecté la non indication du bilan radiologique. En effet, le système de cotation des actes sur le logiciel ne permet pas d'isoler de manière formelle les situations dans lesquelles un patient aurait pu ou non bénéficier de radiographies du rachis cervical. La cotation se fait par le motif de venue, qui correspond au diagnostic principal, et les lésions associées, qui correspondent aux diagnostics secondaires ; ces derniers ne sont pas toujours renseignés par les cliniciens. De fait, il n'a pas été possible de colliger les situations où la non indication du bilan radiographique a été respectée. Pour pallier à ce biais, il aurait fallu spécifier dans le dossier les situations où le protocole a été utilisé afin de faciliter le recrutement de toutes les situations.

Concernant l'objectif principal, à savoir l'étude de l'impact du protocole dans le cadre du traumatisme en coup de fouet sur le nombre de radiographies réalisées et dont l'indication n'est pas justifiée par le protocole, il est trouvé une différence significative de 29% avec un $p = 0,029$. Il semble que le protocole ait eu un impact bénéfique sur la diminution du nombre de radiographies injustifiées aux urgences dans le cadre du whiplash.

Concernant l'objectif secondaire, à savoir l'étude de l'impact du protocole dans la réalisation de radiographies du rachis cervical toutes causes traumatiques confondues, il n'est pas observé de différence significative sur la proportion de radiographies justifiées/injustifiées avant et après la mise en place du protocole avec un p = 0,051. Une diminution de 5% du nombre total de radiographies réalisées est observée, ces résultats sont donc nettement inférieurs aux études déjà menées, soit 25% de diminution pour l'étude de Kerr D et al. (8) et 12,8% pour l'étude de Stiell IG et al. (7). Cependant, certaines données sont intéressantes.

En effet, concernant la répartition du nombre de radiographies prescrites par mois, il n'est pas observé de différence significative en rapport avec les envois de mails de rappel et la réunion de service sur l'analyse des proportions de radiographies justifiées/injustifiées en fonction de deux périodes de l'études. Cependant, il est observé une nette diminution du nombre de radiographies réalisées aux mois de Janvier, Février, Mars et Avril avec respectivement une diminution de 40%, 19%, 10% et 9%, que nous supposons en lien avec la réunion de service. De même, il est observé une diminution de 15% des radiographies réalisées au mois de juillet, le mois de l'instauration du protocole. Par ailleurs, une inflation du nombre de radiographies prescrites est observée en mai 2017 (29%), probablement du fait de l'arrivée de nouveaux internes et donc d'un défaut d'information.

Il est donc supposé que la formation au protocole soit indispensable au bon respect de l'algorithme décisionnel et qu'il est nécessaire de répéter l'information. Dans l'étude de Stiell IG. et al. (7) dont l'objectif principal est d'évaluer l'impact sur le nombre de radiographies réalisées avec la mise en place du même protocole, les praticiens ont reçu des manuscrits expliquant le protocole ainsi que des plaquettes de poche. Chaque praticien a été formé durant une heure à l'application de l'algorithme. Par ailleurs, au moment de la prescription du bilan d'imagerie, chaque demande était soumise à un rappel obligatoire en temps réel de la CCR. Toute imagerie du rachis cervical prescrite exigeait que le médecin vérifie les critères de la règle ou indique le motif avant que le service de radiologie ne traite la demande. Cette étude a permis la réduction de 12,8% du nombre de radiographies réalisées.

Concernant la répartition des radiographies prescrites en fonction du motif de réalisation, il est observé une différence significative du nombre de radiographies injustifiées réalisées dans les AVP de 5 points soit 19% avec p = 0,02, en grande partie grâce à la diminution du nombre de radiographies prescrites en cas de whiplash. De manière plus précise, il est noté une nette diminution du nombre de radiographies injustifiées en cas d'AVP impliquant deux véhicules légers ou un véhicule léger seul de 9 points soit 22% avec un p <

0,01. Aucune différence significative dans les autres cas de figures d'AVP n'a été observé, à savoir les AVP incluant un cyclo, un vélo, un éjecté, un piéton, un poids lourd puisque ces situations sont des indications systématiques du protocole à la réalisation d'un bilan radiologique. Il en va de même pour les pendaisons et les plongeons.

Il n'y pas de différence significative sur le nombre de radiographies en cas de chute. Ceci est en partie expliqué par la répartition de la population ; en effet, 46% des chutes en 2016-2017 ont une indication systématique du protocole à réaliser une radiographie du fait de l'âge supérieur à 65 ans des patients. L'effectif restant ne permet pas de trouver une différence significative.

Aucune conclusion n'a pas pu être tirée sur les dossiers dont les motifs de la réalisation d'une radiographie n'est pas connue puisque les indications ne reposent que sur des critères cliniques, à défaut d'avoir les critères anamnestiques, il y a donc dans cette catégorie une grande part de dossiers où aucune conclusion n'a pu être tirée sur l'indication de la radiographie. De fait, il ne s'agit pas de dossiers intéressants pour l'étude.

Le principal biais de l'étude se trouve dans l'interprétation des dossiers médicaux ; les dossiers qui rapportaient une douleur diffuse ou non élective ne permettaient pas d'exclure une douleur d'une épineuse cervicale et donc ont été considérés comme nécessitant possiblement un bilan radiologique. Il en découle donc une surestimation du nombre de radiographies justifiées sur les deux périodes de l'étude. Par ailleurs, la possibilité pour le patient de tourner la tête n'étant quasiment jamais consignée, elle n'a pas été retenue comme critère de réalisation de bilan radiologique, comme dans l'étude du New England of Medecine (4). Là également, il en résulte probablement une surestimation des indications justifiées des radiographies.

Conclusion

Les radiographies du rachis cervical sont largement prescrites aux urgences pour les causes traumatiques et peu de cliniciens connaissent les règles de prédiction clinique, aboutissant ainsi à une surprescription de ces examens.

Il a été instauré un protocole validé, ciblant les indications à la réalisation de radiographies du rachis cervical traumatique, aux urgences de Poitiers, en espérant une diminution du nombre de radiographies prescrites. Cette étude s'est plus particulièrement intéressée au traumatisme en coup de fouet sur le rachis cervical, mécanisme rencontré en cas d'AVP incluant deux véhicules dont le premier est percuté par l'arrière ou sur le côté par le second.

L'analyse s'est faite au moyen de la proportion des radiographies justifiées et injustifiées.

Une différence significative a été démontrée dans le comportement de prescription en cas de whiplash. En revanche, il n'a pas été montré de différence significative toutes causes traumatiques confondues mais une forte tendance à la diminution du nombre de radiographies injustifiées réalisées.

Il s'avèrerait que la formation au protocole doit être répétée afin de l'introduire dans les habitudes de chacun pour avoir un résultat satisfaisant sur le long terme.

Nous pouvons donc l'année prochaine proposer le même protocole en insistant sur la formation auprès des internes du service et à sa large diffusion auprès des praticiens hospitaliers. Peut-être même pourrait-on verrouiller la prescription de radiographies du rachis cervical en obligeant les prescripteurs à remplir un formulaire indiquant les critères de réalisation de ces dernières.

Annexe 1

Prise en charge du Whiplash – Traumatisme en coup de fouet – aux urgences

Indication du bilan radiologique

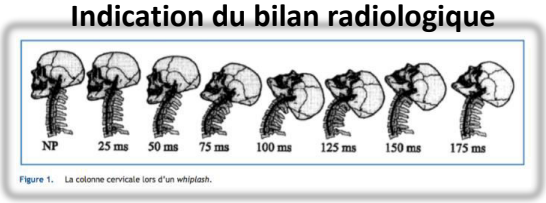

Figure 1. La colonne cervicale lors d'un *whiplash*.

Traumatisme du rachis cervical en « coup du lapin » :

- Déformation sigmoïdale du rachis cervical par un mécanisme d'accélération - décélération
- Passager d'un véhicule à l'arrêt ou à faible vitesse victime d'un choc arrière ou latéral
- Mais aussi accident de vélo, TC par plongeon …
- Patient Glasgow 15 et stable

Mécanisme à risque :

- *Chute debout d'une hauteur de plus de 90 cm ou plus de 5 marches, sur la tête*
- *Choc axial sur la tête (plongeons)*
- *AVP haute cinétique > 100 km/h*
- *AVP + tonneaux ou éjection du véhicule*
- *AVP incluant les véhicules de loisirs à moteur*
- *AVP incluant un cycliste*

Facteur de haut risque de lésions cervicales :

- **Age > 65 ans**
- **Mécanismes à risque***
- **Paresthésie des extrémités**

OUI → **Radiographies du rachis cervical**

NON ↓

Facteur de bas risque de lésions cervicales :

- **Simple collision emboutissement***
- **Position assise aux urgences**
- **Consultation aux urgences d'eux même**
- **Douleur cervicale retardée (non immédiate)**
- **Absence de douleur à la palpation des épineuses**

NON → **Radiographies du rachis cervical**

- **Face**
- **Profil**
- **Bouche ouverte**

OUI ↓

Capacité de tourner la tête ACTIVEMENT

- **45° à droite ET à gauche**

IMPOSSIBLE → **Radiographies du rachis cervical**

OUI ↓

Pas de radiographie
Pas de collier
Pas de clichés dynamiques à J10

Simple collision emboutissement exclut :

- *les collisions de véhicules poussés dans le trafic à sens inverse*
- *d'être frappé par un autobus ou un camion*
- *un tonneau*
- *d'être frappé par un véhicule à grande vitesse*

Annexe 2

Deux principales règles de prédiction clinique guident la prescription d'imagerie cervicale dans un contexte traumatique. Il sera développé la règle américaine, la NEXUS Low Risk Criteria, et la règle canadienne, la Canadienne Cervicale Spine Rule. Ces deux règles, par des critères cliniques, orientent le praticien dans la prescription chez les patients à faible risque de fracture. Elles ont un point commun, leur valeur prédictive négative, assurant ainsi et en toute sécurité, que le patient est indemne de toute lésion du rachis cervical, et donc, que le bilan radiographique est inutile.

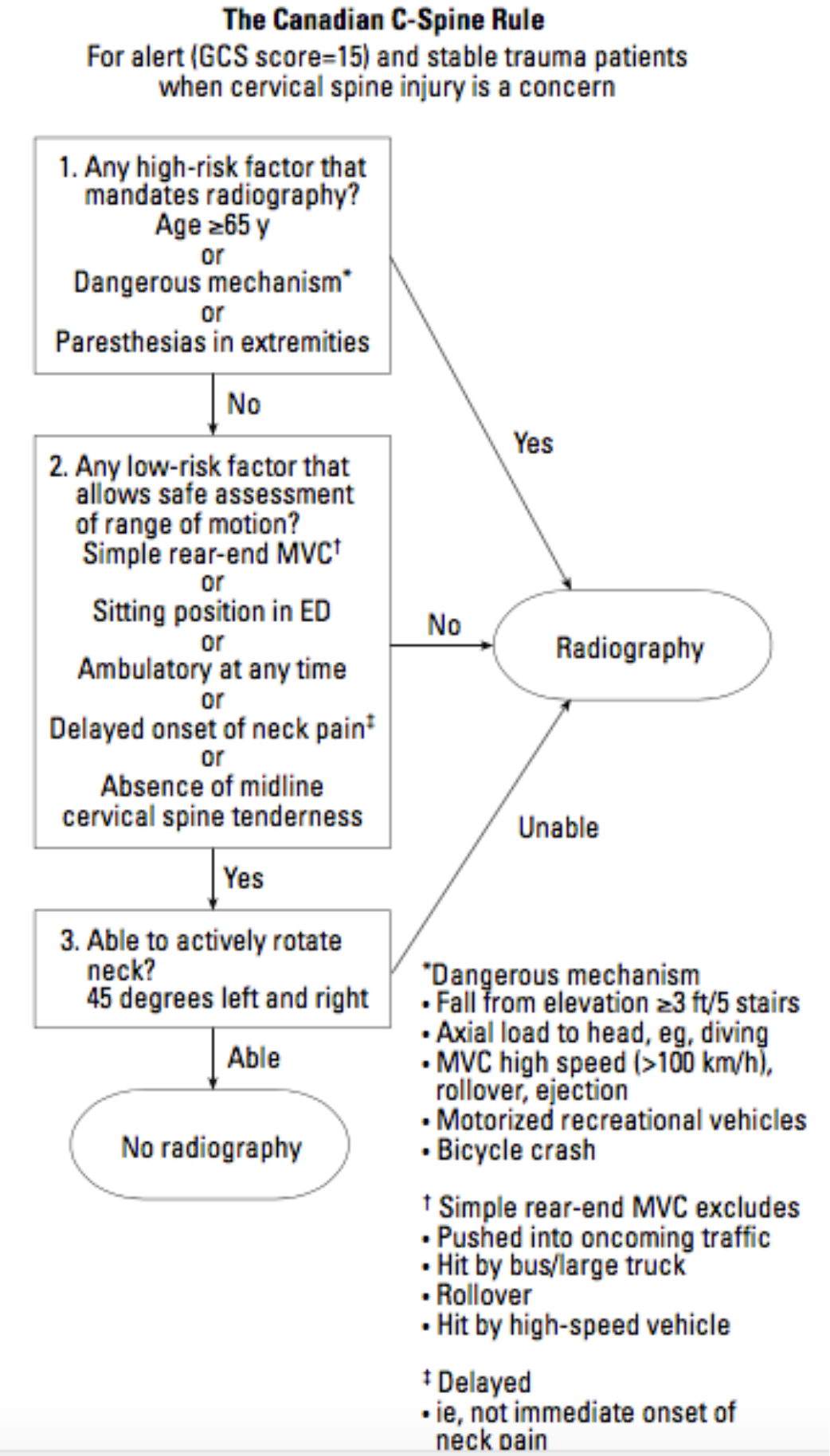

Figure 8 : Canadian C-Spine Rule

Canadian C-Spine Rule

1. Inclusion Criteria
   A. Risk of cervical spine injury includes either
      1. neck pain from any injury or
      2. no neck pain but all of the following:
         a. visible injury above clavicles
         b. had not been ambulatory
         c. dangerous mechanism of injury
   B. Alert (GCS score 15)
   C. Stable (systolic blood pressure >90 mm Hg and respiratory rate 10-24 breaths/min)
2. Exclusion Criteria
   A. age <16 y
   B. minor injuries
   C. GCS score <15
   D. abnormal vital signs
   E. injury >48 h previously
   F. penetrating trauma
   G. acute paralysis
   H. known vertebral disease
   I. reassessment of same injury
   J. pregnant

Figure 9 : Critères d'inclusion et d'exclusion pour les Canadian C-Spine Rule

Table 1. The NEXUS Low-Risk Criteria.*
Cervical-spine radiography is indicated for patients with trauma unless they meet all of the following criteria: No posterior midline cervical-spine tenderness,† No evidence of intoxication,‡ A normal level of alertness,§ No focal neurologic deficit,¶ and No painful distracting injuries.‖

Figure 10 : NEXUS Low-Risk Criteria

NEXUS

1. Inclusion Criteria
   A. blunt trauma
   B. cervical spine radiography
2. Exclusion Criteria
   A. penetrating trauma
   B. cervical spine imaging unrelated to trauma
   C. no radiography

Figure 11 : Critères d'inclusion et d'exclusion pour la règle de prédiction NEXUS

Bibliographie

1 - Revel M. Le coup du lapin. Revue du traumatisme. 2004 ; 71: 659-64

2 - Chauhan SK, Peckham T, Turner R. Impingement syndrome associated with whiplash injury. The journal of bone and joint surgery. 2003 ; 3 : 408-10

3 - ANAES, Recommandation pour la pratique clinique. Masso-kinésithérapie dans les cervicalgies communes et dans le cadre du "coup du lapin" ou whiplash. Mai 2003

4 - Stiell IG, Catherine M. The Canadian C-Spine Rules versus the NEXUS Low-Risk Criteria in Patients with Trauma. The New England Journal of Medecine. 2003 ; 349 : 2510-18

5 - Dosch JC, Moser T, Dupuis MG, DIETMANN JL, Comment interpréter les radiographies du rachis traumatique en urgence?. Journal de radiologie. 2007 ; 88 : 802-16

6 - Banderia G, Stiell IG, Wells GA. The Canadian C-Spine Rule Performs Better Than Unstructured Physician Judgment. Annals of Emergency Medecine. 2003 ; 42-3: 395-402.

7 – Stiell IG, Clement C, Grimshaw J. Implementation of the Canadian C-Spine Rule: prospective 12 centre cluster randomized trial. British Medical Journal. 2009 ; 339 : b4146.

8 – Kerr D, Bradshaw L, Kelly AM. Implementation of the Canadian C-spine rule reduces cervical spine x-ray rate for alert patients with potential neck injury. Journal of Emergency Medecine. 2005 ; 28(2) : 127-31.

9 - Kamina P. Anatomie clinique, tome 2, tête cou dos. 4e édition. Edition Maloine ; 2013, 407p.

10 - Kamina P. Anatomie clinique, tome 1, anatomie générale membres. 4e édition. Edition Maloine ; 2009, 577p.

11 - Drake RL, GRAY'S anatomie pour les étudiants. 2e édition. Edition Elsevier ; 2010, 1103p.

12 - Dosch JC. Imagerie des traumatisés rachidiens à la phase aiguë. Journal de radiologie. 2010 ; 91 : 998-1009

13 - Chicheportiche V. Anatomie et imagerie du rachis cervical supérieur et de la charnière cranio-vertébrale. Revue du rhumatisme monographies. 2013 ; 80 : 26–31

14 - Service de radiologie HUG. Imagerie des traumatismes cervicaux. 2013. (en ligne) http://pe.sfrnet.org/Data/ModuleConsultationPoster/pdf/2006/1/9f701927-95f2-4246-b1e0-476edf910cf1.pdf. Consulté le 7 février 2016.

15 - Germond F, Bruyère K, Vézin P. Les traumatismes du rachis cervical et leurs conséquences dans l'accidentologie routière. Conférence : La 9e journée Nationale de Rééducation. Hauteville Lompnes. 2008.

16 - McConnell WE, Howard RP, Guzman HM. Analysis of human test subject kinematic responses to low velocity rear end impacts. Proceedings of the 37th Stapp Car Crash Conference, San Antonio, TX, 1993: 21–30

17 - Bogduk N, McGuirk B, Guierre A. Prise en charge des cervicalgies aiguës et chroniques. Edition Masson. 2007. 232p

18 - Speeg-Schatz C, Gottenkiene S, Raul JS, Sauer A. Coup de lapin (whiplash) et déséquilibres oculomoteurs: la bête noire des experts… . Journal français d'ophtalmologie. 2015 ; 38 : 409-13

19 - Dickinson G, Stiell IG. Retrospective Application of the NEXUS Low-Risk Criteria for Cervical Spine Radiography in Canadian Emergency Departments. Annals Of Emergency Medecine. 2004; 43-4 : 507-14

Résumé et Mots Clés

Introduction

L'intuition des médecins dans le cadre de la réalisation de radiographies du rachis cervical dans un contexte traumatique mène à une surprescription d'imagerie. Il a été démontré que la règle de prédiction clinique canadienne concernant la prescription d'un bilan radiographique pour les rachis cervicaux traumatiques est supérieure en termes de sensibilité et spécificité que le jugement intuitif des cliniciens. Il réduit aussi considérablement le nombre de radiographies réalisées dans les services d'urgences canadiens.

Méthodologie

Il a été mis en place la Canadian C-Spine Rule aux urgences du CHRU de Poitiers, dans le but de cibler les indications de la réalisation d'un bilan d'imagerie pour les rachis cervicaux traumatiques, afin de diminuer le nombre de radiographies prescrites de manière injustifiée et donc de diminuer le nombre de radiographies réalisées. Cette étude s'est plus particulièrement intéressée au mécanisme en coup de fouet sur le rachis cervical, ou whiplash, puisque ce type de traumatisme est généralement bénin et les radiographies n'apportent que peu d'éléments intéressants modifiant la prise en charge ultérieure du patient.

Résultats

Cette étude prospective a montré une diminution du nombre de radiographies réalisées aux urgences du CHRU de Poitiers prescrites de manière injustifiée dans le cadre d'un whiplash de 29% avec $p = 0,029$. Cependant, elle n'a pas été retrouvée de baisse significative du nombre de radiographies toutes causes traumatiques confondues, soit 5% avec $p = 0,051$.

Discussion

Nos résultats sont moins probants que certaines études publiées, probablement à cause d'une formation moins insistante et moins coercitive que ces études. De plus, les résultats sont probablement sous-estimés du fait de l'analyse sur les patients ayant eu un bilan radiologique et non sur les patients ayant bénéficié du protocole.

Conclusion

Le CCR permet de diminuer le nombre de bilan radiologique pour whiplash. Il sera intéressant de faire une seconde étude prospective en insistant sur la diffusion du protocole et organiser des sessions de formation à la bonne pratique de l'algorithme pour optimiser encore la rationalisation des radiographies.

Mots clés : Rachis cervical, traumatisme, whiplash, radiographie, urgences

UNIVERSITE DE POITIERS

Faculté de Médecine et de Pharmacie

SERMENT

En présence des Maîtres de cette école, de mes chers condisciples et devant l'effigie d'Hippocrate, je promets et je jure d'être fidèle aux lois de l'honneur et de la probité dans l'exercice de la médecine. Je donnerai mes soins gratuits à l'indigent et n'exigerai jamais un salaire au-dessus de mon travail. Admis dans l'intérieur des maisons mes yeux ne verront pas ce qui s'y passe ; ma langue taira les secrets qui me seront confiés, et mon état ne servira pas à corrompre les mœurs ni à favoriser le crime. Respectueux et reconnaissant envers mes Maîtres, je rendrai à leurs enfants l'instruction que j'ai reçue de leurs pères.

Que les hommes m'accordent leur estime si je suis fidèle à mes promesses ! Que je sois couvert d'opprobre et méprisé de mes confrères si j'y manque !

RESUME

Introduction

L'intuition des médecins dans le cadre de la réalisation de radiographies du rachis cervical dans un contexte traumatique mène à une surprescription d'imagerie. Il a été démontré que la règle de prédiction clinique canadienne concernant la prescription d'un bilan radiographique pour les rachis cervicaux traumatiques est supérieure en termes de sensibilité et spécificité que le jugement intuitif des cliniciens. Il réduit aussi considérablement le nombre de radiographies réalisées dans les services d'urgences canadiens.

Méthodologie

Il a été mis en place la Canadian C-Spine Rule aux urgences du CHRU de Poitiers, dans le but de cibler les indications de la réalisation d'un bilan d'imagerie pour les rachis cervicaux traumatiques, afin de diminuer le nombre de radiographies prescrites de manière injustifiée et donc de diminuer le nombre de radiographies réalisées. Cette étude s'est plus particulièrement intéressé au mécanisme en coup de fouet sur le rachis cervical, ou whiplash, puisque ce type de traumatisme est généralement bénin et les radiographies n'apportent que peu d'éléments intéressants modifiant la prise en charge ultérieure du patient.

Résultats

Cette étude prospective a montré une diminution du nombre de radiographies réalisées aux urgences du CHRU de Poitiers prescrites de manière injustifiée dans le cadre d'un whiplash de 29% avec $p = 0,029$. Cependant, elle n'a pas été retrouvée de baisse significative du nombre de radiographies toutes causes traumatiques confondues, soit 5% avec $p = 0,051$.

Discussion

Nos résultats sont moins probants que certaines études publiées, probablement à cause d'une formation moins insistante et moins coercitive que ces études. De plus, les résultats sont probablement sous-estimés du fait de l'analyse sur les patients ayant eu un bilan radiologique et non sur les patients ayant bénéficié du protocole.

Conclusion

Le CCR permet de diminuer le nombre de bilan radiologique pour whiplash. Il sera intéressant de faire une seconde étude prospective en insistant sur la diffusion du protocole et organiser des sessions de formation à la bonne pratique de l'algorithme pour optimiser encore la rationalisation des radiographies.

Mots clés : Rachis cervical, traumatisme, whiplash, radiographie, urgences