Université de POITIERS

Faculté de Médecine et de Pharmacie

2020 **Thèse n°**

THESE
POUR LE DIPLOME D'ETAT
DE DOCTEUR EN PHARMACIE

(arrêté du 17 juillet 1987)

présentée et soutenue publiquement
le 25 septembre 2020 à POITIERS
par Mademoiselle LUSSEAU Adèle
19 novembre 1996

La dégénérescence maculaire liée à l'âge et sa prévention par l'alimentation

Composition du jury :

Président : Madame PAIN Stéphanie, Maître de conférences, Toxicologie

Membres : Madame CHARVET Caroline, Maître de conférences, Physiologie
Madame MORIN-ROULLEAU Francette, Docteur en Pharmacie

Directeur de thèse : Dr CHARVET Caroline, Maître de conférences, Physiologie

Université de POITIERS

Faculté de Médecine et de Pharmacie

2020 **Thèse n°**

THESE
POUR LE DIPLOME D'ETAT
DE DOCTEUR EN PHARMACIE

(arrêté du 17 juillet 1987)

présentée et soutenue publiquement
le 25 septembre 2020 à POITIERS
par Mademoiselle LUSSEAU Adèle
19 novembre 1996

La dégénérescence maculaire liée à l'âge et sa prévention par l'alimentation

Composition du jury :

Président : Madame PAIN Stéphanie, Maître de conférences, Toxicologie

Membres : Madame CHARVET Caroline, Maître de conférences, Physiologie
Madame MORIN-ROULLEAU Francette, Docteur en Pharmacie

Directeur de thèse : Dr CHARVET Caroline, Maître de conférences, Physiologie

UNIVERSITE DE POITIERS

Faculté de Médecine et de Pharmacie

Année universitaire 2019-2020

PHARMACIE

Professeurs

- CARATO Pascal, Chimie Thérapeutique
- COUET William, Pharmacie Clinique
- DUPUIS Antoine, Pharmacie Clinique
- FAUCONNEAU Bernard, Toxicologie
- GUILLARD Jérôme, Pharmaco chimie
- IMBERT Christine, Parasitologie
- MARCHAND Sandrine, Pharmacocinétique
- OLIVIER Jean Christophe, Galénique
- PAGE Guylène, Biologie Cellulaire
- RABOUAN Sylvie, Chimie Physique, Chimie Analytique
- RAGOT Stéphanie, Santé Publique
- SARROUILHE Denis, Physiologie
- SEGUIN François, Biophysique, Biomathématiques

Maîtres de Conférences

- BARRA Anne, Immunologie-Hématologie
- BARRIER Laurence, Biochimie
- BODET Charles, Bactériologie (HDR)
- BON Delphine, Biophysique
- BRILLAULT Julien, Pharmacologie
- BUYCK Julien, Microbiologie
- CHARVET Caroline, Physiologie
- CHAUZY Alexia, Pharmacologie, pharmacocinétique
- DEBORDE Marie, Sciences Physico-Chimiques
- DELAGE Jacques, Biomathématiques, Biophysique
- FAVOT Laure, Biologie Cellulaire et Moléculaire
- GIRARDOT Marion, pharmacognosie, botanique, biodiversité végétale
- GREGOIRE Nicolas, Pharmacologie (HDR)
- HUSSAIN Didja, Pharmacie Galénique (HDR)
- INGRAND Sabrina, Toxicologie
- MARIVINGT-MOUNIR Cécile Pharmaco chimie
- PAIN Stéphanie, Toxicologie (HDR)
- RIOUX BILAN Agnès, Biochimie
- TEWES Frédéric, Chimie et Pharmaco chimie
- THEVENOT Sarah, Hygiène et Santé publique
- THOREAU Vincent, Biologie Cellulaire
- WAHL Anne, Pharmaco chimie, Produits naturels

AHU

- BINSON Guillaume

PAST - Maître de Conférences Associé

- DELOFFRE Clément, Pharmacien
- ELIOT Guillaume, Pharmacien
- HOUNKANLIN Lydwin, Pharmacien

Professeur 2nd degré

- DEBAIL Didier
- GAY Julie

Poste de Doctorant

- FREYSSIN Aline

Remerciements

A Madame Caroline Charvet, merci d'avoir accepté de diriger cette thèse. Vos conseils ont été précieux et vous avez su me guider tout au long de ce travail avec une grande disponibilité.

Je vous en suis très reconnaissante.

A Madame Stéphanie Pain, merci de me faire l'honneur de présider mon jury de thèse. Vos enseignements, notamment en mycologie ont été d'une grande qualité et je vous en remercie.

A Madame Roulleau, merci pour votre accompagnement depuis le début de mes études : vous m'avez appris beaucoup de choses dans votre officine. Je vous remercie aussi de participer à mon jury de thèse.

A mes parents et à ma sœur, merci de m'avoir transmis certaines valeurs, de m'avoir permis de faire ces études et de m'avoir soutenue à chaque étape.

A ma famille, à mes oncles et tantes, merci pour votre soutien.

A Barbara et Justine, merci d'avoir été là pour me soutenir tout au long de mes études, dans les périodes de doute comme dans les bons moments. J'ai de la chance de vous avoir, votre amitié est précieuse.

A mes camarades de promo : Marie, Marine, Sindy, Chloé et tous les autres : merci pour ces bons moments passés à la fac, et tous ces bons souvenirs. C'est en nous entraidant que nous avons réussi.

A toute l'équipe de la pharmacie Morin-Roulleau, merci de m'avoir formée tout au long de mes études, dans une bonne ambiance. J'ai appris beaucoup grâce à vous tous.

TABLE DES MATIERES

Table des figures 10
Table des tableaux 11
Table des abréviations 12

INTRODUCTION 14

I. PHYSIOPATHOLOGIE DE LA DMLA 16
1) Anatomie de l'œil 16
A) Les 3 enveloppes de l'œil 17
B) Les milieux transparents de l'œil 19
C) Les annexes de l'œil 20
D) Ossature de l'œil 21
2) Développement de cette maladie 21
A) Evolutions physiologiques liées à l'âge 21
B) Stade précoce : la maculopathie liée à l'âge 22
3) Les différentes formes de DMLA 24
A) La DMLA atrophique 24
B) La DMLA exsudative 25
4) Symptômes cliniques 26
5) Diagnostic 27
A) Clinique 27
B) Examen ophtalmologique 28
C) Nouvelles techniques d'imagerie 29
D) Diagnostics différentiels 30
6) Facteurs de risques 31
A) L'âge 31
B) Le sexe 31
C) L'ethnie 31
D) La génétique 32
E) L'hypertension 32
F) Le tabac 33

G) L'alimentation 33
H) L'obésité 34
7) Traitements disponibles 35
A) Pour la DMLA humide 35
B) Pour la DMLA sèche 37
C) Le laser 38
D) L'intervention chirurgicale 39
E) Implant intravitréen dans le cadre d'un œdème maculaire 39
F) Perspectives de traitement 39

II. PREVENTION PAR L'ALIMENTATION 41
1) Effets des radicaux libres 41
2) Rôle des antioxydants : démonstration par l'étude AREDS (2001) 42
3) L'étude AREDS 2 (2013) 44
4) Vitamines 45
A) Généralités 45
B) Rôle de la vitamine A 46
C) Rôle de la vitamine C 48
D) Rôle de la vitamine E 49
E) Rôle de la vitamine D 50
5) Les oligo-éléments 51
A) Le zinc 52
B) Le cuivre 53
C) Le sélénium 54
6) Lutéine et zéaxanthine 55
7) Acides gras poly insaturés : les omégas 3 56
8) Les enzymes antioxydantes 59
9) Exemple d'aliments antioxydants 61
10) Adoption d'un régime de type méditerranéen 61
11) Place de la phytothérapie 63
A) Le ginkgo (Ginkgo biloba) 63
B) La myrtille (Vaccinium myrtillus) 64
C) L'extrait de pépin de raisin *(Vitis vinifera)* 64

D) Le marronnier d'Inde (Aesculus hippocastanum) 64
12) Renforcer son microbiote intestinal 65

III. CONSEILS A L'OFFICINE 66
1) Prévenir la DMLA par des mesures hygiéno-diététiques 66
A) Par l'alimentation et l'activité physique 66
B) L'arrêt du tabac 67
C) Eviter la surexposition à la lumière bleue 67
D) Eviter l'exposition aux UV 68
2) L'importance du dépistage 68
A) Dépistage à l'officine ou à domicile *via* la grille d'Amsler 69
B) Les « Journées de la macula » 69
C) Suivi ophtalmologique régulier 70
3) Principaux compléments alimentaires disponibles en officine 71
D) Macula-Z® 71
E) Naturophta Lutéine® 73
F) Naturophta Macula® 73
G) Suvéal Duo® 74
H) Oftamac +® 75
I) Nutrof total ® 76
J) PreserVision 3® 77
4) Avis critique concernant les compléments alimentaires 78
5) Conseils du pharmacien 79
A) A propos de la pathologie 79
B) Pour les anti-VEGF 79
C) Pour les compléments alimentaires 80
6) Mieux vivre avec la DMLA : rééducation de la vision 80

IV. CONCLUSION 82
Bibliographie et Webographie 83
Résumé 89
Abstract 89
Mots clés 89

TABLE DES FIGURES

Figure 1 : Schéma en coupe de l'œil, de la cornée à la rétine 16

Figure 2 : Schéma en coupe de la partie centrale de la rétine : la macula 19

Figure 3 : Métamorphopsie : déformation de la vision centrale avec apparition d'un scotome et d'une déformation des lignes 23

Figure 4 : Les différentes voies de l'angiogenèse liées au VEGF 25

Figure 5 : Scotome central : apparition d'une zone sombre au centre de l'image 27

Figure 6 : Echelle ETDRS permettant de définir le niveau d'acuité visuelle du patient 28

Figure 7 : Ordonnance d'exception sur laquelle doivent être prescrits Lucentis et Eylea .. 36

Figure 8 : Beovu®, un nouveau traitement anti-VEGF 40

Figure 9 : Rôle de la vitamine A dans la vision 47

Figure 10 : Formation du DHA (acide docosahexaénoïque) à partir des précurseurs ALA (acide alpha(linoléique) et EPA (acide eïcosapentaènoïque) 57

Figure 11 : Réaction antioxydante de la superoxyde dismutase avec comme cofacteurs le Cuivre (Cu) et le Zinc (Zn) 59

Figure 12 : Le cycle redox du glutathion 60

Figure 13 : Pyramide du régime méditerranéen 63

Figure 14 : Campagnes de dépistage de la DMLA à l'occasion des « journées de la macula » 2018 et 2019 70

TABLE DES TABLEAUX

Tableau 1 : De la MLA à la DMLA avancée selon les anomalies retrouvées au niveau de la rétine 22

Tableau 2 : Apports nutritionnels conseillés en vitamines A, C, D, E chez l'adulte et chez les personnes âgées 46

Tableau 3 : Les aliments riches en Vitamine C 48

Tableau 4 : Les aliments riches en Vitamine E 50

Tableau 5 : Les aliments riches en Vitamine D 51

Tableau 6 : Apports conseillés en oligo-éléments 52

Tableau 7 : Les aliments riches en Zinc 53

Tableau 8 : Les aliments riches en Cuivre 53

Tableau 9 : Les aliments riches en Sélénium 54

Tableau 10 : Les aliments riches en Bêta-carotène 55

Tableau 11 : Les aliments riches en DHA 58

Tableau 12 : Les aliments riches en EPA 58

Tableau 13 : Composition de Macula-Z® 72

Tableau 14 : Composition de Naturophta lutéine® 73

Tableau 15 : Composition de Naturophta Macula ® 74

Tableau 16 : Composition de Suvéal Duo® 75

Tableau 17 : Composition d'Oftamac + ® 75

Tableau 18 : Composition de Nutrof total® 76

Tableau 19 : Composition de PreserVision 3® 77

TABLE DES ABREVIATIONS

AGEs : *Advanced Glycated End products*

AGMI : Acides Gras Mono-Insaturés

AGPI : Acides Gras Poly-Insaturés

AGS : Acides gras saturés

AJR : Apports Journaliers Recommandés

ALA : Acide α-Linolénique

AMM : Autorisation de Mise sur le Marché

ANC : Apports Nutritionnels Recommandés

AREDS : *Age-Related Disease Study*

ARSM : *Age Related Maculopathy Susceptibility*

AV : Acuité Visuelle

AVK : Anti-vitaminiques K

Cu : Cuivre

DHA : Acide DocosoHéxaénoïque

DMLA : Dégénérescence Maculaire Lié à l'Age

EPA : Acide EicosaPentaénoïque

EPR : Epithélium Pigmentaire Rétinien

ETDRS (Echelle) : *Early Treatment Diabetic Retinopathy Study*

FDA : *Food and Drug Administration*

GSH : Glutathion réduit

HDL : *High Density Lipoprotein*

HSR : Hématome Sous-Rétinien

IVT : Injections intravitréennes

LDL : *Low Density Lipoprotein*

MLA : Maculopathie Liée à l'Age

NADP : Nicotinamide adénine dinucléotide phosphate

OCT : Tomographie en Cohérence Optique

PIGF : *Placenta Growth Factor*

PNNS : Plan National Nutrition Santé

RTU : Recommandation Temporaire D'utilisation

Se : Selenium

Se-Gpx : Glutathion peroxydase Selenium

SOD : SuperOxyde Dismutase

VEGF : *Vascular Endothelial Growth Factor*

VNR : Valeur Nutritionnelle de Référence

Zn : Zinc

INTRODUCTION :

La dégénérescence maculaire liée à l'âge, plus connue sous le nom de DMLA, est une maladie de l'œil de plus en plus répandue dans notre société, ce qui s'explique par l'allongement de l'espérance de vie. Elle est également la 1ère cause de cécité et de malvoyance chez les personnes de plus de 50 ans, ce qui n'est pas anodin. (1)

C'est une maladie dégénérative de la rétine, touchant principalement la partie centrale, la macula qui, lorsqu'elle n'est pas abimée, permet d'obtenir une vision précise. Sa dégénérescence se manifeste généralement par une déformation de la vision et l'apparition d'une tâche centrale noire. En effet, ce vieillissement accéléré de la macula entraîne la perte de la vision centrale alors que la vision périphérique, peu précise, n'est pas touchée.(2).

C'est donc une maladie invalidante qui va affecter le quotidien des personnes âgées. Mais, cette pathologie est encore trop peu connue du grand public : de nombreuses personnes ignorent son existence, ses principaux signes cliniques et l'importance du dépistage.

Il faut savoir que c'est une pathologie très développée dans les pays occidentaux, susceptible de toucher un grand nombre de personnes âgées. Avec le temps, et le vieillissement des populations, de plus en plus de cas de DMLA risquent d'apparaître. Selon une étude publiée en 2014, 196 millions de personnes seront affectées en 2020 et 288 millions en 2040.(3)

De même, en France, environ 1 million de personnes de plus de 50 ans présentent des problèmes de vue en rapport avec une maculopathie liée à l'âge (ou MLA, correspondant au stade débutant) ou une DMLA (stade tardif de la maladie). On estime aussi que 15 % des personnes de plus de 80 ans sont atteintes par cette pathologie. (4)

La DMLA avancée est 10 fois plus présente chez les personnes d'origine européenne que chez les personnes africaines : cela montre que c'est une maladie multifactorielle, associant des facteurs de risque génétiques et environnementaux. Cependant, la prévalence est globalement similaire entre les hommes et les femmes. (1)

Le principal facteur de risque de cette maladie est l'âge, comme son nom l'indique, car son évolution est principalement liée au vieillissement oculaire.

Mais, il y a aussi des facteurs de risques environnementaux, sur lesquels il est possible d'agir pour diminuer la prévalence de cette maladie. Dans ce travail, nous allons donc étudier la prévention de la DMLA par l'alimentation. En effet, de nombreuses études démontrent que certaines vitamines et oligo-éléments permettent de limiter le vieillissement oculaire, par exemple, le fait de consommer certains aliments ou bien de prendre des compléments alimentaires limiterait l'évolution de cette maladie.

Il est donc important d'informer la population à ce sujet car la DMLA est une pathologie invalidante, qui peut aboutir à une cécité. C'est d'autant plus important que certaines formes de DMLA (comme la DMLA sèche) ne disposent d'aucune solution thérapeutique.

Ainsi, le pharmacien d'officine peut jouer un rôle majeur pour faire connaître cette maladie auprès du grand public. Il peut également proposer un dépistage à l'officine grâce à une simple grille d'analyse. Enfin, il est intéressant de proposer des mesures hygiéno-diététiques et des compléments alimentaires pour la prévenir.

Dans une première partie, nous décrirons la physiopathologie de cette maladie, après quelques rappels sur l'anatomie de l'œil, puis nous analyserons les mécanismes de survenue de la maladie.

Dans un second temps, nous étudierons comment il est possible de prévenir la DMLA par l'alimentation, grâce notamment aux vitamines et aux oligo-éléments, qui sont de puissants anti-oxydants.

Enfin, dans une dernière partie, nous proposerons quelques conseils pratiques à donner au patient à l'officine, aussi bien pour prévenir la maladie que pour apprendre à mieux la gérer.

I. PHYSIOPATHOLOGIE DE LA DMLA

Avant d'étudier les mécanismes physiopathologiques qui aboutissent à une DMLA, il est important de comprendre comment fonctionne l'œil normal. En effet, c'est un organe complexe, qui grâce à la réception d'un influx lumineux, nous permet de mettre une image sur ce qui nous entoure, et donc de mieux interagir avec notre environnement.

1) Anatomie de l'œil

L'œil, organe sphérique permettant la vision, se compose de plusieurs enveloppes et de milieux transparents juxtaposés (voir Figure 1). On peut le décrire comme une sphère d'environ 24 mm de diamètre, formé de trois enveloppes et d'un contenu. A l'avant de l'œil se trouve une demi-sphère, la cornée, qui a un rôle majeur de protection du milieu interne contre les agressions du monde extérieur.

Ce globe est entouré d'annexes : le système lacrymal, les muscles oculomoteurs, la conjonctive, les paupières. Elles lui permettent de jouer son rôle plus efficacement.

L'œil est un organe indispensable qui nous permet de distinguer des formes, des couleurs, des objets, des visages, et nous permet ainsi de percevoir notre environnement.

En effet, la vue est l'un de nos sens les plus sollicités et les plus importants au quotidien.

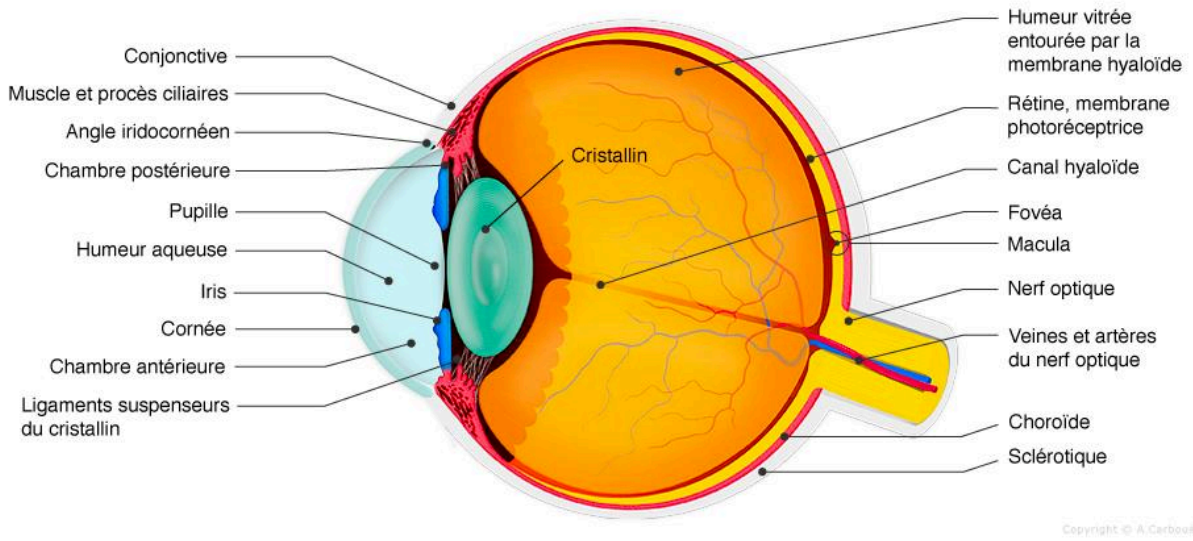

Figure 1 : Schéma en coupe de l'œil, de la cornée à la rétine (d'après chenieux-ophtalmologie.com)

Sur le schéma, on voit bien la macula, située au centre de la rétine. Au milieu de la macula, on retrouve la fovéa.

La macula représente une très petite zone à l'échelle de l'œil, mais son rôle est essentiel pour une vision précise.

Nous la décrirons plus précisément dans la partie suivante car elle joue un rôle capital dans la survenue de la DMLA.

A) Les 3 enveloppes de l'œil

- La partie fibreuse externe : elle est composée de la cornée à l'avant et de la sclérotique à l'arrière.

La sclérotique (également appelée « blanc de l'œil ») est une membrane blanche très résistante, entourée à l'avant par une membrane fine et transparente appelée conjonctive. Cette dernière est très innervée et irriguée. Elle se termine par la cornée en avant.

La cornée, membrane fibreuse transparente n'est pas vascularisée.

Elle joue le rôle de lentille principale du système oculaire, capable de réfracter les rayons lumineux jusqu'à la rétine. De plus, elle est recouverte d'un film lacrymal qui permet d'éviter le dessèchement oculaire et permet l'élimination des impuretés. Il faut savoir que la cornée a un rôle majeur de protection contre les agressions extérieures.

- La tunique uvéale : se compose de trois éléments : l'iris, le corps ciliaire et la choroïde.

L'iris est l'élément qui donne la couleur des yeux (bleus, verts, marrons), selon la concentration en mélanine présente dans celle-ci. La pupille peut être définie comme un rond noir, situé au centre de l'iris, et joue le rôle d'un diaphragme qui se règle selon l'intensité de lumière reçue. On parle alors de myosis quand la pupille devient plus petite (lumière forte) et de mydriase quand elle s'agrandit (faible luminosité).

Le corps ciliaire se situe entre la choroïde en arrière et l'iris en avant. Le corps ciliaire joue un rôle essentiel dans l'accommodation en modifiant la courbure du cristallin grâce au muscle

ciliaire. C'est aussi un organe sécréteur : il assure la production permanente de l'humeur aqueuse qui s'écoule dans la chambre antérieure. Cela va permettre de maintenir la pression intra oculaire et de conserver la forme arrondie de l'œil.

La choroïde est une zone pigmentée et bien vascularisée, reposant entre l'épithélium pigmentaire et la sclérotique. Son rôle est important car c'est un tissu nourricier, qui apporte oxygène et nutriments *via* les vaisseaux sanguins. Le fait qu'elle soit si riche en cellules pigmentées donne à la choroïde un pouvoir barrière contre la lumière : elle maintient l'intérieur de l'œil en chambre noire.

- La tunique nerveuse, ou rétine, tapisse le fond de l'œil. Elle est fragile et parcourue par de nombreux vaisseaux, ainsi que par des cellules nerveuses (les cônes et les bâtonnets).

Elle va permettre de capter un influx lumineux, qui en traversant la couche de cônes et de bâtonnets, va générer un influx nerveux, qui sera ensuite transmis au cerveau pour être décodé : ainsi se forme une image.

Au niveau rétinien, on retrouve également des cellules souches multipotentes qui peuvent donner différents types de cellules. C'est important car on peut envisager de futures pistes de traitement grâce à ces cellules souches.

Ensuite, il existe deux grands types de photorécepteurs : les cônes et les batônnets (ils sont appelés ainsi à cause de leur forme). Les bâtonnets sont actifs lorsque la luminosité est faible et les cônes lorsqu'elle est plus forte. En cas de vision intermédiaire, les deux types de photorécepteurs sont sollicités.

L'épaisseur de la rétine n'est pas la même selon les zones. Elle est plus épaisse au niveau de la macula (400-500 µm) alors qu'en périphérie elle est proche de 100 µm. (5)

La zone centrale de l'œil, qui contient le maximum de cônes, s'appelle la macula, ou tache jaune. En effet, elle est riche en pigments de couleur jaune, composés notamment de lutéine et de zéaxanthine.(6)

La macula permet une vision très précise. Elle contient en son centre une petite dépression appelée fovéa, qui ne contient aucun capillaire et est entièrement composée de photorécepteurs. Ces derniers confèrent une très bonne acuité visuelle et permettent

notamment la lecture de petits caractères ou encore la visualisation de certains détails. Au fond de la fovéa, se trouve la foveola. (Voir Figure 2)

Les photorécepteurs sont apposés à une monocouche de cellules : l'épithélium pigmentaire rétinien (EPR), lui-même posé sur une couche très vascularisée (la choriocapillaire).

L'EPR est important pour de multiples raisons : il permet le fonctionnement des photorécepteurs, la synthèse et le stockage des facteurs de croissance, et il a un rôle de barrière physique.(5)

Enfin, le nerf optique, formé par l'entrecroisement des nerfs optiques provenant de chaque œil, transmet l'image au cerveau pour qu'elle y soit interprétée.

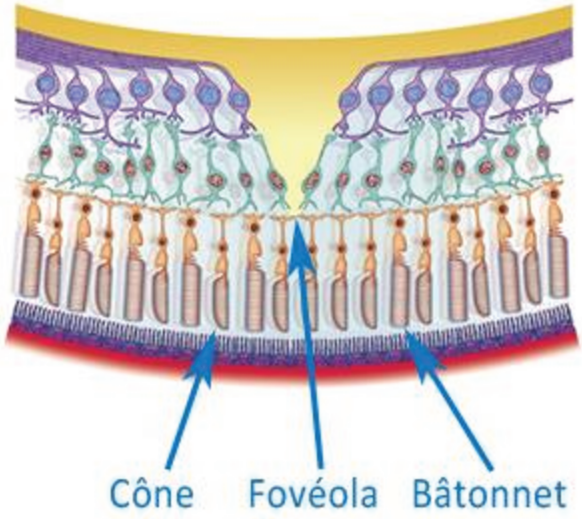

Figure 2 : schéma en coupe de la partie centrale de la rétine : la macula (d'après guide-vue.fr)

Dans la DMLA, les lésions se forment au niveau des photorécepteurs, de l'épithélium pigmentaire et de la choriocapillaire. C'est donc la zone centrale de la vision qui va être atteinte.

B) Les milieux transparents de l'œil

-L'humeur aqueuse, est un liquide transparent qui remplit l'espace entre la cornée et le cristallin. Tout comme l'humeur vitrée, elle a pour rôle de maintenir la pression intraoculaire.

Elle est régulièrement renouvelée. Si la pression intra oculaire est trop forte, on parle alors de glaucome (il existe 2 types de glaucome : celui à angle ouvert et celui à angle fermé).

-Le cristallin, est placé entre l'iris et le corps vitré. Ce dernier, transparent, n'est ni innervé ni vascularisé.

Sa forme biconvexe, lui permet une grande flexibilité. De manière simplifiée, on peut le décrire comme la lentille de l'œil. Grâce à sa souplesse, et sous l'action des muscles ciliaires, il va pouvoir réaliser une « mise au point » en modifiant ses courbures lors de l'accommodation et, ainsi, concentrer la lumière sur la rétine.

-L'humeur vitrée est un liquide transparent qui remplit la cavité oculaire entre le cristallin et la rétine. En maintenant la pression intra oculaire, elle joue un rôle dans la rigidité de nos yeux, et permet ainsi de maintenir la rétine contre les parois de l'œil.

Certains médicaments indiqués dans le traitement de la DMLA (les anti-VEGF) sont injectés directement par voie intravitréenne pour avoir une action la plus précise possible.

C) Les annexes de l'œil

-Les muscles oculomoteurs : Le globe oculaire peut se déplacer dans l'espace, grâce à six muscles qui le dirige dans une cavité : la capsule de Tenon. Ils permettent une grande mobilité de l'œil (il peut se déplacer de gauche à droite, de haut en bas, faire des mouvements circulaires etc..), ce qui optimise le champ de vision.

-Le système lacrymal : il est constitué des glandes lacrymales qui produisent les larmes. Ensuite, les voies lacrymales vont du bord interne des paupières aux fosses nasales. Les larmes, sont majoritairement composées d'eau mais contiennent également du sel, des protéines, du glucose, de l'urée, et du lysozyme. Le liquide lacrymal va permettre de nettoyer la cornée quotidiennement mais aussi de la nourrir et de la défendre contre les agressions (*via* le lysozyme).

-La conjonctive est une membrane située sur la face interne des paupières et sur la face antérieure de la sclérotique. Elle est fine et bien vascularisée, et joue un rôle de défense. Parfois, elle peut être irritée, ce qui entraîne une conjonctivite, qui peut être induite par une

agression bactérienne, virale, mécanique ou encore allergique et entraîne des symptômes tels qu'une rougeur, des écoulements, une sensation d'irritation.(7)

D) Ossature de l'œil

Elle permet de résister à des traumatismes importants. Il faut un traumatisme très important pour entraîner une fracture. En haut de l'orbite se situe l'os frontal et le plancher repose sur le maxillaire. Au niveau latéral interne se trouvent le sphénoïde et le zygomatique. Du côté latéral externe, on retrouve l'os temporal.(8)

2) Développement de cette maladie

Comme nous l'avons annoncé dans la description de l'œil, il s'agit principalement de la rétine ou tunique nerveuse, qui est touchée dans la DMLA.

Avant d'aborder la physiopathologie de la DMLA, et la place de l'angiogenèse pathologique dans cette maladie, il est important de préciser quelles sont les modifications physiologiques structurelles de la rétine qui apparaissent avec l'âge.

A) Evolutions physiologiques liées à l'âge

Tout d'abord, il faut savoir qu'avec le temps, toutes les rétines subissent un vieillissement qui est tout à fait normal. Mais, chez les patients atteints de DMLA, le processus s'accélère et se manifeste de manière prématurée, parfois même dès l'âge de 50 ans.

La partie majoritairement atteinte, la macula, ne représente qu'une toute petite surface de la rétine (environ 2%) mais cette zone, composée de photorécepteurs comme les cônes, est indispensable à une vision précise.(2) (voir Figure 1)

Avec l'âge, on sait que des modifications surviennent comme la présence de drusen. Ces derniers sont des amas de débris cellulaires remplis de lipides peroxydés, de lipofuscine (chromophore brun formé par réaction entre les protéines et les produits de peroxydation lipidique) qui s'accumulent sous la rétine, au niveau de l'épithélium pigmenté. (4) (9)

Au stade précoce, on parle de maculopathie liée à l'âge (comme détaillée ci-dessous) puis au stade avancé, la DMLA peut prendre deux formes, l'une dite « sèche » et l'autre dite « humide ». (Tableau 1)

Tableau 1 : De la MLA à la DMLA avancée selon les anomalies retrouvées au niveau de la rétine (d'après has-sante.fr)

Catégorie 1	Pas de dégénérescence maculaire liée à l'âge : aucun ou quelques petits drusen (diamètre inférieur à 63µm)
Catégorie 2 (MLA)	**Un ou plusieurs des éléments suivants :** -Multiples petits drusen -Quelques drusen de diamètre entre 63 et 125µm -Anomalies de l'épithélium pigmentaire
Catégorie 3 (DMLA modérée)	**Un ou plusieurs des éléments suivants :** -Multiples drusen de diamètre entre 63 et 125 µm et au moins un drusen de diamètre supérieur à 125 µm -Atrophie géographique excluant la fovéa
Catégorie 4 (DMLA avancée)	Atrophie géographique touchant la fovéa et/ou présence d'une dégénérescence maculaire exsudative

B) Stade précoce : la maculopathie liée à l'âge

La maculopathie liée à l'âge (MLA) correspond au premier stade de la maladie (Tableau 1). Elle se caractérise par la présence de drusen (ou druses) et/ou d'altérations pigmentaires. Au niveau du fond d'œil, les drusen sont représentés par des petites taches jaunes ou jaunâtres. (10)

En effet, avec le vieillissement, les cellules de l'épithélium pigmentaire rétinien (EPR) se détériorent. Les cellules photoréceptrices vont manquer d'oxygène, et ne pourront plus envoyer de signaux visuels au cerveau. Les déchets seront moins détruits et vont s'accumuler au niveau de l'œil. A cause de l'hypoxie, les apports en nutriments, essentiels pour l'œil, seront

également réduits. Finalement, cette accumulation de déchets va être représentée par des drusen, signe précurseur caractéristique de la DMLA.

Par conséquent, comme ce manque d'oxygène va entraîner une hypoxie cellulaire, dans un second temps l'œil va produire du VEGF (*Vascular Endothelial Growth Factor*).

Ce facteur de croissance vasculaire va donc essayer de compenser ce manque d'apport par la formation de nouveaux vaisseaux sanguins, anormaux. On appelle cela la néovascularisation choroïdienne. (11)

C'est pourquoi, dans le traitement de la DMLA, on va utiliser des anti-VEGF : le but est de limiter cette prolifération de néovaisseaux.

Au niveau clinique, la MLA va être responsable d'une baisse modérée de la vision ou d'une déformation des images (Figure 3). C'est ce que l'on appelle la métamorphopsie, qui est souvent l'un des premiers signes cliniques remarqué par le patient.

Celle-ci comprend plusieurs symptômes (voir Figure 3), dont le scotome central comme présenté également sur la Figure 5 : il y a apparition d'une tâche sombre assez étendue au centre de la vision.

Lorsque cette pathologie est diagnostiquée, elle donne ensuite lieu à une surveillance régulière (tous les ans) du fond d'œil chez l'ophtalmologiste. Ainsi, le spécialiste pourra suivre l'évolution de la pathologie et mettre en place une thérapeutique si nécessaire. (12)

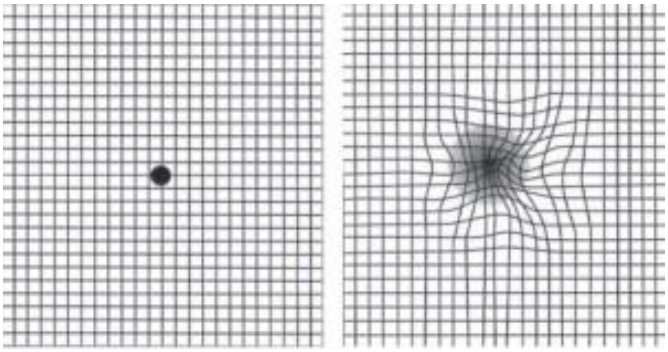

Figure 3 : Métamorphopsie : déformation de la vision centrale avec apparition d'un scotome et d'une déformation des lignes (d'après ophtalmologie.pro)

Par la suite, si la MLA évolue, cela peut aboutir à 2 types de DMLA : la DMLA sèche (ou atrophique) ou la DMLA humide (ou exsudative).

3) Les différentes formes de DMLA

A) La DMLA atrophique

La DMLA atrophique ou sèche est la forme la plus fréquente. Elle se caractérise par des plages d'atrophie qui se rejoignent et touchent le centre de la macula. Il existe alors une baisse de la vision. (12)

On sait que cette forme entraîne une atrophie cellulaire, due à la déficience des cellules de l'épithélium pigmentaire rétinien. En effet, les photorécepteurs ne sont plus suffisamment nourris, oxygénés, ni recyclés. L'évolution de cette forme va être lente et va entraîner une plage d'atrophie au centre du champ de vision. L'acuité visuelle sera donc diminuée. (1)

On a donc une disparition progressive des cellules visuelles et pigmentaires de la rétine (cônes et bâtonnets). Ces cellules sont remplacées par des lésions atrophiques au niveau de la macula. Au début, ces plaques sont isolées et se développent lentement, ce qui n'entraîne pas de gêne visuelle.

Mais elles finissent par se toucher et par rejoindre la macula, entraînant alors une altération de la vision. On parle de scotome (Figure 5) : portion du champ visuel dépourvue de vision. Les personnes atteintes par cette forme ressentent le besoin d'une lumière forte pour lire et souffrent d'éblouissements.

Malheureusement, aujourd'hui, aucun traitement n'est disponible pour cette forme atrophique. C'est pourquoi la prévention de cette pathologie est importante puisqu'on dispose de très peu de solutions thérapeutiques. Certaines pratiques peuvent pourtant limiter l'évolution de la pathologie. On rappellera qu'en cas de baisse visuelle brutale et rapide il faut immédiatement consulter un ophtalmologue. (11)

Aussi, cette forme peut être associée à la présence de drusen et/ou se compliquer d'une néovascularisation se développant au niveau périphérique de la plage d'atrophie. Une DMLA sèche peut donc, après quelques années, se transformer en DMLA humide. (10)

B) La DMLA exsudative

La DMLA exsudative ou humide est liée à une prolifération de vaisseaux sanguins anormaux sous la rétine, à partir de la choroïde. Ces néovaisseaux dits choroïdiens vont être très fragiles et peuvent entraîner de graves complications comme un œdème rétinien ou des hémorragies. Une surveillance rigoureuse s'impose donc. (12)

En effet, la DMLA exsudative se caractérise par l'apparition de nouveaux vaisseaux anormaux issus de la choriocapillaire, avec l'implication de facteurs de croissance endothéliaux vasculaires (VEGF). La famille des VEGF comprend plusieurs membres comme les VEGF-A, B, C, D, F et le facteur de croissance placentaire (« *Placenta Growth Factor* » ou PIGF). Dans la DMLA, les principaux facteurs impliqués dans cette angiogenèse sont ceux du VEGF-A et VEGF-R2 (Figure 4). (4)

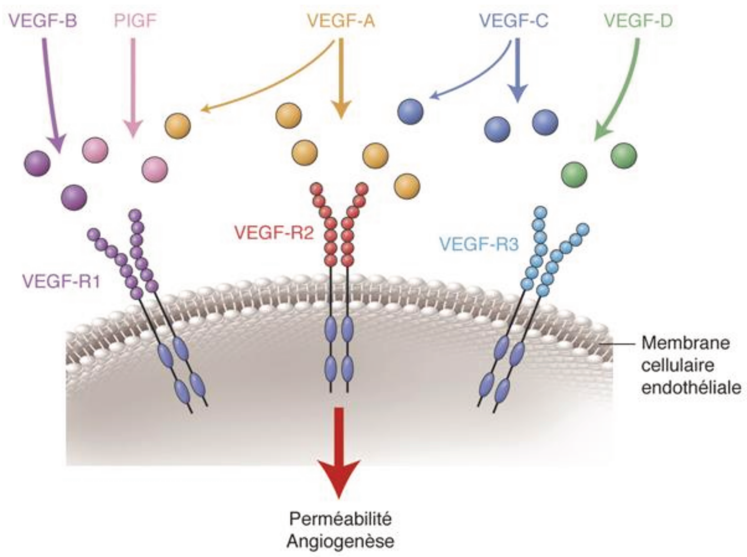

Figure 4 : Les différentes voies de l'angiogenèse liées au VEGF (source : em-consulte.com)

Comme ces vaisseaux anormaux laissent passer plus facilement le sang, cela peut provoquer à terme un soulèvement de l'épithélium pigmentaire, entraînant hémorragies et exsudats. De plus, cela va aboutir à une cicatrisation fibreuse avec une atrophie du tissu rétinien.

La suite peut être particulièrement rapide et dramatique, conduisant à une perte de la vision centrale en quelques semaines à quelques années.

Pour cette forme de DMLA, des solutions thérapeutiques existent, il est donc important de prendre en charge le patient suffisamment rapidement, avant que des complications ne surviennent.(11)

4) Symptômes cliniques

Au stade de la MLA, le patient est en général asymptomatique, la pathologie n'est pas encore très développée. Cependant, il peut y avoir des signes annonciateurs comme une gêne en vision nocturne, ou des modifications de la perception des couleurs et des contrastes.(10)

De même, pendant de nombreuses années, la personne atteinte de DMLA, surtout dans sa forme sèche, ne ressent aucun symptôme.

Les premiers symptômes de la DMLA sont souvent discrets. Il peut s'agir d'une déformation des images et des lignes droites, qui paraissent ondulées ou courbes, d'une diminution de l'acuité visuelle dans la partie centrale du champ de vision, avec une difficulté à percevoir les détails. Ce trouble apparaît pour la vision de près comme de loin.

Comme nous l'avons dit précédemment, la perte est souvent très progressive. Mais dans la forme humide, elle peut parfois être très brutale, entraînant une perte d'acuité visuelle rapide. En revanche, le champ visuel périphérique ne sera pas perturbé.

Une ou plusieurs petites taches sombres ou noires (appelées scotomes, voir Figure 5) peuvent apparaitre au centre du champ de vision : cela altère énormément le champ de vision. La perception des contrastes peut également être affaiblie : impression de lumière insuffisante, ou d'images ternes ou jaunies.

Enfin, il peut y avoir une gêne en vision nocturne, des difficultés à la lecture avec besoin de plus de lumière, une sensation d'éblouissement ou des modifications de la vision des couleurs. (13)

Figure 5 : Scotome central : apparition d'une zone sombre au centre de l'image (d'après ophtalmologie-paris-est.fr)

En effet, la DMLA entraîne un scotome central couvrant entre 15 à 20 degrés au stade tardif de la maladie. Les patients décrivent que les objets qu'ils perçoivent apparaissent plus sombres, flous, et que ces derniers disparaissent parfois. Une partie des formes, des visages, des lettres ou des objets peut apparaître déformée ou même disparaître. (14)

Pour la DMLA sèche, on retrouve le plus souvent une baisse de la sensibilité au contraste, une gêne au niveau de la lecture, une limitation du champ visuel correspondant à un scotome central, une diminution de la vision quand la lumière est faible (héméralopie). (1)

La perte d'acuité visuelle secondaire à la survenue d'une DMLA entraîne une altération importante de la qualité de vie des patients. Il est donc important d'être suivi par un ophtalmologue pour diagnostiquer cette maladie.

5) Diagnostic

A) Clinique

Le dépistage et le diagnostic de la dégénérescence maculaire liée à l'âge sont avant tout cliniques. Il faudra différencier les anomalies du fond de l'œil liées à l'âge, sans dégénérescence, et les anomalies évoquant une réelle dégénérescence rétinienne.

Le diagnostic sera réalisé par un médecin spécialisé dans la santé des yeux : l'ophtalmologiste.

De plus, l'interrogatoire du patient est très important et porte sur ses antécédents et la présence de signes fonctionnels. Les antécédents à rechercher sont généraux (état cardio-vasculaire, allergie, indice de masse corporelle, tabagisme), oculaires (chirurgie de la cataracte, glaucome), familiaux (antécédents de DMLA).

Certains signes vont être recherchés : une baisse d'acuité visuelle, progressive ou brutale, une baisse de la sensibilité aux contrastes, la présence de métamorphopsies ou d'un scotome central, une gêne à la reconnaissance des visages voire des hallucinations visuelles.(1)

B) Examen ophtalmologique

La mesure de l'acuité visuelle est le premier examen à réaliser devant toute baisse visuelle. On utilise l'échelle ETDRS (voir Figure 6), (initialement utilisée pour « *l'Early Treatment Diabetic Retinopathy Study* ») qui permet de quantifier l'acuité visuelle du patient. On lui demande de lire des lettres, à une certaine distance. Selon la taille des lettres qu'il arrive à lire, on détermine son acuité visuelle à travers un score.

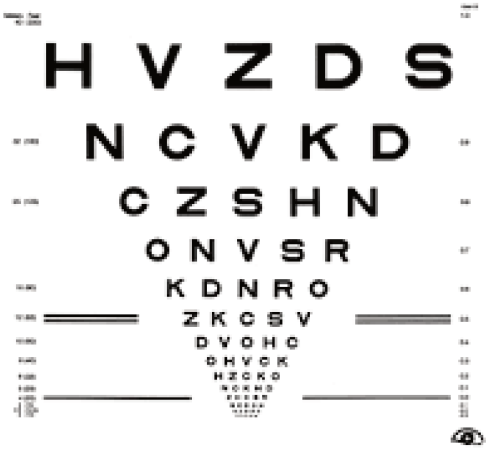

Figure 6 : Echelle ETDRS (d'après www.ophtalmo.net) permettant de définir le niveau d'acuité visuelle du patient

L'examen en biomicroscopie (utilisant une lampe à fente) du segment antérieur va rechercher les autres causes à la baisse visuelle (cataracte, atteinte au niveau de la cornée) et une éventuelle hypertonie oculaire liée à un glaucome.

Ensuite, l'observation du fond d'œil permet de mettre en évidence les signes caractérisant la DMLA (une dilatation de la pupille est nécessaire pour réaliser cet examen).

Les recommandations de la Haute Autorité de Santé (HAS) pour le diagnostic et la prise en charge de la DMLA précisent que sa forme exsudative nécessite une consultation en urgence

comportant une mesure de l'acuité visuelle, un examen du fond d'œil (FO), une analyse tomographique en cohérence optique (OCT) et une angiographie (détaillée dans la partie suivante).

C) Nouvelles techniques d'imagerie

De nouvelles techniques d'imagerie, de plus en plus performantes, ont permis d'améliorer le diagnostic de la DMLA, son suivi et d'évaluer l'efficacité des thérapeutiques.

Les rétino-photographies correspondent à des photographies en couleur du fond d'œil. Ainsi, on peut visualiser les anomalies du fond d'œil et suivre leur évolution dans le temps.

L'imagerie en autofluorescence est un examen qui permet de cartographier *in vivo* la distribution d'un fluorophore au niveau de l'épithélium pigmentaire de la rétine, la lipofuscine, et d'en apprécier la vitalité. Pour cela, un produit de contraste est injecté au patient. L'accumulation de lipofuscine (marquée par une hyper-autofluorescence) est évocatrice d'une souffrance de l'épithélium, alors que son absence (hypo-autofluorescence) signifie une perte des cellules de l'épithélium pigmentaire visible dans la DMLA atrophique.

La tomographie en cohérence optique (OCT) est une technique non invasive, utilisant des rayons laser et permettant de visualiser les différentes couches de l'œil de façon histologique : on peut ainsi étudier la structure de la rétine mais aussi les éventuels néovaisseaux, œdèmes et anomalies. Cette technique est donc très intéressante pour le diagnostic et le suivi de la DMLA.

En effet, comme nous l'avons vu précédemment, l'un des premiers signes de la DMLA est l'apparition de drusen. Puis, la rétine peut s'amincir et des plages d'atrophies vont apparaître en cas de DMLA sèche. Enfin, en cas de DMLA humide on va pouvoir détecter des néovaisseaux. Toutes ces anomalies rétiniennes vont être détectées à l'OCT.

L'angiographie à la fluorescéine et en vert d'indocyanine (ICG) est un examen radiologique invasif car il nécessite l'injection d'un produit de contraste par voie intraveineuse (fluorescéine ou vert d'indocyanine). Il va permettre de mieux visualiser les néovaisseaux et de les caractériser sur une photographie du fond de l'œil. Il peut y avoir des effets indésirables comme la coloration des urines et des selles.

Une nouvelle technique, l'OCT-angiographie (OCT-A) permet d'observer les vaisseaux de manière non invasive, sans injection de produit de contraste. Cette nouvelle imagerie détecte le flux dans les vaisseaux et permet ainsi d'apprécier avec précision la présence de néovaisseaux et d'en suivre l'évolution. (1) (15)

D) Diagnostics différentiels

Il est important, pour mieux traiter la DMLA, de distinguer ses symptômes de ceux provenant d'autres pathologies. Par exemple, dans le cas de la DMLA atrophique, il faut éliminer les autres pathologies amenant des atrophies maculaires bilatérales.

Le diagnostic différentiel doit permettre de distinguer la DMLA atrophique des :

-Pathologies héréditaires, comme la maladie de Stargardt, la dystrophie des cônes, ou encore la maladie de Best. En général on retrouve une composante héréditaire à l'interrogatoire. De plus, le début des symptômes est bien souvent plus précoce que dans la DMLA (avant 50 ans) et n'est pas dû au vieillissement oculaire.

-Des fortes myopies ou photo-traumatismes

-Des atrophies rétiniennes toxiques dues à la prise d'antipaludéens de synthèse, de tamoxifène ou encore de déféroxamine.

Dans le cas de la DMLA exsudative, les autres pathologies qui peuvent entraîner une néovascularisation ou d'un œdème maculaire, peuvent être :

-Une myopie,

-Des néovaisseaux d'origine inflammatoire,

-Une rétinopathie due au diabète,

-Une oblitération de la veine centrale de la rétine. (1)

Ainsi, il faudra réaliser plusieurs examens avant de pouvoir affirmer le diagnostic de DMLA.

6) Facteurs de risques

La DMLA est une pathologie multifactorielle complexe comportant des facteurs génétiques, environnementaux et constitutionnels. L'inflammation et le stress oxydant semblent être des éléments majeurs dans l'apparition de la maladie. (16)

Nous allons donc parler des facteurs de risque pour voir sur quels facteurs il est possible d'agir afin d'éviter la survenue de cette maladie. Tout d'abord, certains facteurs sont constitutionnels et l'individu ne peut les modifier.

A) L'âge

L'âge est en effet le premier facteur de risque de DMLA, comme on l'a déjà évoqué précédemment.

Chez les adultes d'âge moyen, le risque de développer une DMLA est de l'ordre de 2 %. Ce risque atteint 30 % au-delà de 75 ans. Cette pathologie affecte donc particulièrement les personnes âgées, puisqu'elle est étroitement liée au vieillissement oculaire. (4)

B) Le sexe

Le risque de développer une DMLA serait plus important chez les femmes que chez les hommes selon une étude réalisée en Grande-Bretagne par Owen et al, avec 314 000 cas de DMLA grave chez les femmes contre 192 000 chez les hommes. (17)

C) L'ethnie

L'ethnie et la couleur de l'iris, semblent également avoir un impact sur la survenue de la maladie. La population africaine, avec une prévalence de 2,4 %, est moins touchée que la population caucasienne (5,4 %), asiatique (4,6 %) ou hispanique (4,2 %).

Les personnes ayant la peau blanche seraient plus affectées par cette maladie que les personnes à peau noire. De plus, avoir une couleur d'iris foncée aurait un effet protecteur contre cette maladie. (2) (18) (19)

D) La génétique

Le risque de développer une DMLA serait plus important quand la pathologie est présente dans la famille, notamment au premier degré, comme cela a été démontré grâce à des études réalisées sur des jumeaux. (20)

Une étude d'Edwards et al. en 2005 a révélé que selon les variations du facteur H d'histocompatibilité (CFH) sur le chromosome 1, on pouvait avoir une plus grande susceptibilité à développer une DMLA. (21)

D'autres auteurs ont également identifié l'influence du gène ARSM (*Age-Related Maculopathy Susceptibility*) sur le chromosome 10. (22)

E) L'hypertension

Une étude de Churchill et al. a montré que l'hypertension et les maladies cardiovasculaires pouvaient augmenter le risque de développer une DMLA. Cependant, d'autres études n'ont pas pu établir de lien entre DMLA et hypertension, les résultats sont donc controversés. (23). De plus, l'hypertension entraîne de nombreux décès chaque année, car à terme elle génère une insuffisance cardiaque. Pour limiter l'hypertension, on peut recommander un régime hyposodé (c'est-à-dire moins d'apport en sel), ou bien remplacer le sel par des épices et aromates.

Les facteurs suivants sont des facteurs environnementaux qui peuvent favoriser une DMLA. Il serait donc possible d'agir sur ces facteurs dans le cadre de la prévention contre la DMLA.

F) Le tabac

Le tabagisme est un facteur de risque de la DMLA, car il génère un stress oxydatif. (16)

En effet, dès les années 1990, le tabagisme a été mis en évidence comme étant un facteur de risque majeur de la DMLA. Ainsi, le risque de DMLA avancée est multiplié par 3 chez les fumeurs, et jusqu'à 5 chez les gros fumeurs. Ce n'est donc pas négligeable.

De plus, il faut savoir que le risque diminue après l'arrêt du tabac, mais ne s'annule qu'environ 20 ans après l'arrêt.

Il est donc important de conseiller l'arrêt du tabac aux personnes d'âge moyen (environ 50 ans), de manière que l'excès de risque de DMLA s'annule avant l'âge de 70 ans, âge à partir duquel la plupart des cas de DMLA se développent.

Ceci est tout particulièrement vrai en cas d'antécédents familiaux de DMLA, ou de signes rétiniens, mineurs ou non (petits drusen, ou anomalies rétiniennes). Cela peut être un argument pour motiver la personne à arrêter de fumer. (1)

G) L'alimentation

Au cours de ces dernières années, plusieurs études ont démontré l'importance de l'alimentation dans l'étiologie de la DMLA. Plusieurs types de nutriments ont particulièrement été mis en avant, pour leurs effets protecteurs : il s'agit des antioxydants (notamment vitamines C et E, zinc), des caroténoïdes (lutéine et zéaxanthine) et des acides gras omégas 3.

On sait en effet que les antioxydants jouent un rôle important dans la protection de la rétine, qui est fortement soumise au stress oxydant du fait de son exposition directe aux ondes lumineuses, et de sa forte activité métabolique. (1)

Nous détaillerons cela dans la Partie II, avec les différents mécanismes anti-oxydants.

On peut donc supposer qu'une alimentation pauvre en vitamines et antioxydants sera défavorable à une bonne santé oculaire. De plus, une alimentation non équilibrée est parfois synonyme d'obésité, également facteur de risque de la DMLA.

H) L'obésité

L'obésité pourrait en effet augmenter le risque de DMLA, cependant le lien n'est pas encore bien établi. Cela serait surtout observé chez les hommes. L'activité physique diminuerait le risque de DMLA. On peut y voir un lien avec une alimentation pauvre en vitamines, minéraux et trop riche en sucres et graisses. (24)

Pour prévenir la DMLA, on recommande donc d'avoir un mode de vie sain : une alimentation équilibrée, variée et une activité physique régulière. On évitera de consommer du tabac.

Ce sont des mesures hygiéno-diététiques importantes à respecter quel que soit l'âge de la personne.

7) Traitements disponibles

Selon le type de DMLA (humide ou sèche) et donc selon ses manifestations cliniques, des traitements seront disponibles, ou non. En effet, s'il existe des traitements pour lutter contre la DMLA humide, il n'en existe pas pour le moment contre la DMLA sèche.

En plus des médicaments, la DMLA peut être traitée par laser ou par chirurgie (plus rarement).

A) Pour la DMLA humide

i. Les Anti-VEGF

Le traitement principal de la DMLA humide consiste en une injection intra-vitréenne à l'aide d'une fine aiguille d'un anti-VEGF (inhibiteur de croissance de l'endothélium vasculaire), pour limiter la prolifération de néovaisseaux.

Cela va permettre de limiter l'évolution de la pathologie, mais pas de la guérir définitivement.

Une fois le diagnostic posé, il faudra réaliser cette injection le plus rapidement possible (moins de 10 jours dans l'idéal).

Le protocole de traitement est d'une injection par mois pendant 3 mois, puis l'ophtalmologue va engager un suivi (mesure de l'acuité visuelle grâce à l'échelle ETDRS, fond d'œil, OCT..).

Si nécessaire, l'injection pourra être répétée après ce protocole si des signes persistent. (25)

ii. Exemples de médicaments anti-VEGF

Il existe 3 anti-VEGF. Parmi eux, deux ont une AMM : le ranibizumab (Lucentis®) et l'aflibercept (Eylea®), mais le troisième est utilisé hors AMM : bévacizumab (Avastin®).

Le premier, Lucentis® est un fragment d'anticorps monoclonal, le second, Eylea®, est une protéine recombinante. (10)

La posologie recommandée pour le ranibizumab (Lucentis®) est d'une injection par mois (dose de 0,5 mg), pendant au moins trois mois. Lors de la phase de suivi, de nouvelles injections peuvent être réalisées, comme nous l'avons expliqué plus haut. C'est un médicament très cher (plus de 600 euros l'injection), mais qui est pris en charge à 100%.

De plus, c'est un médicament à prescription restreinte : uniquement prescrit par des ophtalmologues sur une ordonnance d'exception (c'est une ordonnance à 4 volets : volet 1 pour le patient, volets 2 et 3 pour la caisse et volet 4 à conserver par le pharmacien). Sur cette ordonnance (voir Figure 7), le pharmacien doit noter la date de délivrance, la dénomination du produit, la quantité délivrée, le numéro du lot et la date de péremption du produit. (26)

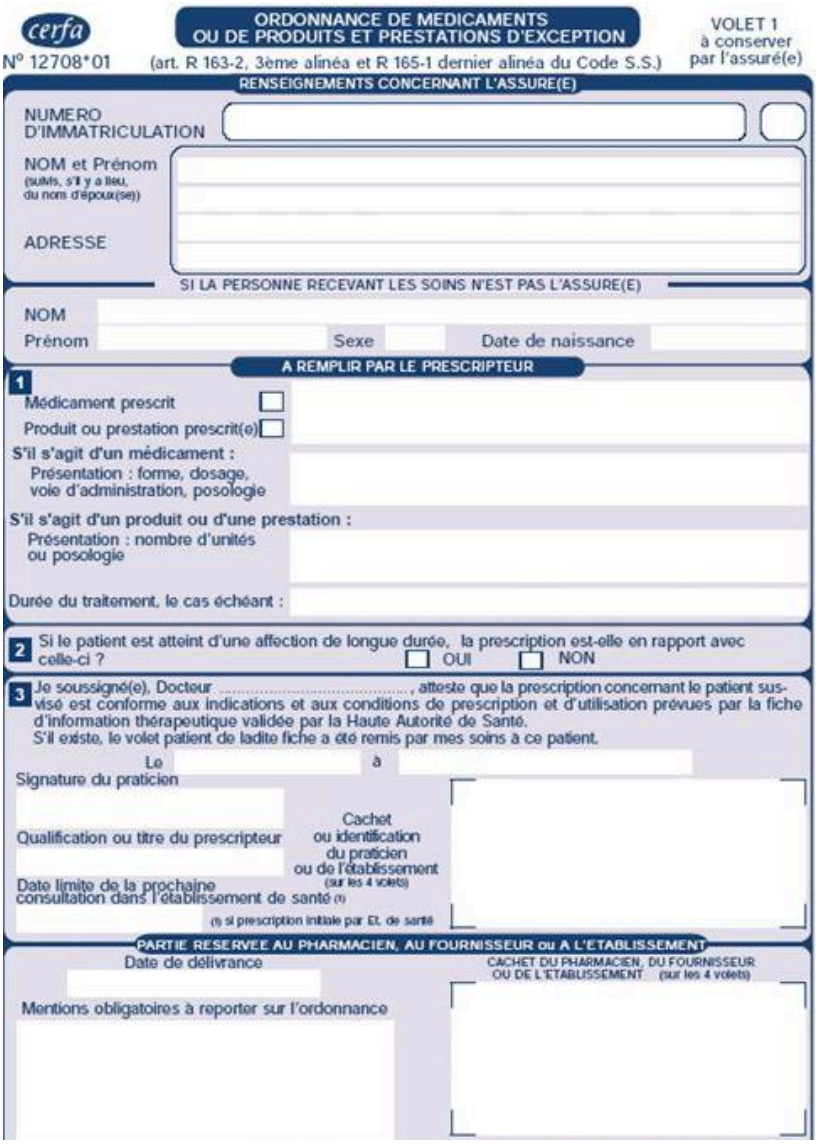
cerfa
N° 12708*01

ORDONNANCE DE MEDICAMENTS
OU DE PRODUITS ET PRESTATIONS D'EXCEPTION
(art. R 163-2, 3ème alinéa et R 165-1 dernier alinéa du Code S.S.)

VOLET 1
à conserver
par l'assuré(e)

RENSEIGNEMENTS CONCERNANT L'ASSURE(E)

NUMERO D'IMMATRICULATION

NOM et Prénom
(suivis, s'il y a lieu, du nom d'époux(se))

ADRESSE

SI LA PERSONNE RECEVANT LES SOINS N'EST PAS L'ASSURE(E)

NOM
Prénom
Sexe
Date de naissance

A REMPLIR PAR LE PRESCRIPTEUR

1
Médicament prescrit ☐
Produit ou prestation prescrit(e) ☐
S'il s'agit d'un médicament :
Présentation : forme, dosage, voie d'administration, posologie
S'il s'agit d'un produit ou d'une prestation :
Présentation : nombre d'unités ou posologie
Durée du traitement, le cas échéant :

2 Si le patient est atteint d'une affection de longue durée, la prescription est-elle en rapport avec celle-ci ? ☐ OUI ☐ NON

3 Je soussigné(e), Docteur ....., atteste que la prescription concernant le patient sus-visé est conforme aux indications et aux conditions de prescription et d'utilisation prévues par la fiche d'information thérapeutique validée par la Haute Autorité de Santé.
S'il existe, le volet patient de ladite fiche a été remis par mes soins à ce patient.
Le à
Signature du praticien
Qualification ou titre du prescripteur
Cachet ou identification du praticien ou de l'établissement (sur les 4 volets)
Date limite de la prochaine consultation dans l'établissement de santé (1)
(1) si prescription initiale par Et. de santé

PARTIE RESERVEE AU PHARMACIEN, AU FOURNISSEUR ou A L'ETABLISSEMENT
Date de délivrance
CACHET DU PHARMACIEN, DU FOURNISSEUR OU DE L'ETABLISSEMENT (sur les 4 volets)
Mentions obligatoires à reporter sur l'ordonnance

Figure 7 : Ordonnance d'exception sur laquelle doivent être prescrits Lucentis et Eylea (Source : Meddispar.fr)

De même, l'aflibercept (Eylea®) est injecté une fois par mois pendant trois mois (dose de 2 mg), puis une fois tous les deux mois. C'est aussi un médicament d'exception prescrit uniquement par les ophtalmologues.

Quant au troisième, bévacizumab (Avastin®), c'est un anti-VEGF très utilisé en cancérologie, mais qui peut être utilisé hors AMM dans le traitement de la DMLA humide. Il peut être remboursé dans le cadre d'une RTU (Recommandation Temporaire d'Utilisation). Le principal avantage est que ce dernier est bien moins onéreux que le Lucentis® (une centaine d'euros seulement). Cependant, il est encore très peu utilisé malgré un bon recul et un avantage économique majeur. Cela peut s'expliquer par le fait qu'il est destiné à l'usage hospitalier, alors que la majorité des patients sont suivis en ville.

Ensuite, il faut noter que les anti-VEGF présentent des effets indésirables dus à leur injection dans le corps vitré, parmi lesquels on peut retrouver l'apparition de corps flottants, de vision floue, voire des endophtalmies, une cataracte, des hémorragies ou un décollement rétinien. Parfois, cela peut engendrer des atrophies locales et un amincissement rétinien. Enfin, un usage répété peut rendre le traitement de moins en moins efficace (tachyphylaxie). (27)

B) Pour la DMLA sèche

Il n'existe à l'heure actuelle aucun traitement efficace contre la DMLA atrophique. On peut tout de même proposer des compléments nutritionnels ayant une action antioxydante.

Il y a un double intérêt à cette utilisation : limiter la progression de la maladie, mais aussi prévenir l'atteinte du deuxième œil lorsque celui-ci n'est pas encore touché.

Il peut être proposé au patient d'améliorer son alimentation afin que celle-ci apporte les différents nutriments nécessaires : notamment *via* la consommation de fruits et légumes riches en vitamines, de poissons gras riches en oméga 3, etc.

Toutefois, une supplémentation par compléments alimentaires est recommandée puisque c'est à des doses supra-nutritionnelles que des effets bénéfiques ont été observés dans les études. (27)

On proposera donc des compléments alimentaires riches en vitamines, oligo-éléments, et acides gras poly-insaturés.

Nous les détaillerons dans la prochaine partie qui traite de la prévention par l'alimentation.

De plus, des équipes explorent la voie de la thérapie cellulaire : l'idée est d'implanter dans la rétine des cellules souches, des cellules de l'EPR et/ou des photorécepteurs. Cela permettrait de renouveler le stock de cellules fonctionnelles et, éventuellement, de stopper le mécanisme de dégénérescence grâce à l'activité de ces nouvelles cellules.(6)

C) Le laser

Depuis l'apparition des traitements anti-VEGF, le traitement par laser de la DMLA exsudative n'est réalisé que rarement. Il repose sur deux types de laser :

La photothérapie dynamique qui utilise comme photosensibilisant la vertéporfine (Visudyne®). En effet, dans certains cas de DMLA exsudative et en cas d'intolérance ou de contre-indication aux anti-VEGF, on pourra proposer un traitement par photothérapie dynamique. Pour cela, l'ophtalmologiste va injecter de la vertéporfine : un agent colorant et photosensibilisant. Il faudra donc éviter l'exposition au soleil pendant 48h minimum.

Puis 10-15 minutes après cette injection, l'œil va recevoir des rayons laser, qui, en réagissant avec le photosensibilisant, vont permettre d'obstruer les néovaisseaux. On pourra réaliser plusieurs séances avant d'obtenir l'effet désiré. Cela peut permettre de stabiliser une DMLA humide, mais tout comme les anti-VEGF, cela n'entraîne pas de guérison définitive. (28) (29)

La photocoagulation au laser Argon. Ce laser coagule les tissus : cela va permettre de détruire de manière très précise certaines zones anormales au niveau de la rétine. Cependant, il peut y avoir l'apparition d'un scotome et de récidives au niveau de la cicatrice. Selon la HAS, ce type de laser doit être réservé aux formes extra-fovéolaires.

L'indication du laser Argon doit donc rester exceptionnelle. (10)

D) L'intervention chirurgicale

On peut avoir recours à la chirurgie dans un cas particulier : s'il y a un hématome sous-rétinien (HSR). Il s'agit d'une situation d'urgence car les conséquences peuvent être dramatiques pour l'œil avec le risque d'une cécité centrale.

On va utiliser la technique de la vitrectomie (ablation du corps vitré). Il s'agit d'une intervention réalisée en ambulatoire, sous anesthésie locale le plus souvent, voire sous anesthésie générale dans certains cas.

Un volume d'Alteplase (Actilyse®), un thrombolytique, est injecté en sous-rétinien au niveau de l'hématome afin de liquéfier le caillot. Un gaz est ensuite introduit dans la cavité vitréenne pour déplacer l'hématome.(10)

E) Implant intravitréen dans le cadre d'un œdème maculaire

Ozurdex® est un implant intravitréen biodégradable ayant obtenu une AMM en 2011. Il contient de la dexaméthasone qui va être libérée progressivement dans le corps vitré, afin de limiter localement la progression de l'œdème. Il est donc indiqué lors d'un œdème secondaire à l'occlusion de la branche rétinienne.(30)

F) Perspectives de traitement

i. Implant sous-rétinien

Un nouvel implant sous-rétinien nommé « Prima » donne de l'espoir pour la DMLA sèche. Il a été mis au point par le Pr Sahel à Paris. Il fonctionne avec une paire de lunettes qui est munie d'une caméra et d'un projecteur. Les images enregistrées par la caméra vont pouvoir être projetées, par infrarouge, sur l'implant. Le signal va être transmis au cerveau qui formera une image. Cet implant reproduit donc le mode de fonctionnement normal de la rétine.

L'opération chirurgicale est de courte durée : moins d'une heure. Ensuite, les patients suivent une rééducation pour apprendre à utiliser cette technologie.

Pour le moment, 5 patients ayant un stade avancé de DMLA ont pu bénéficier de cet implant. Les résultats sont encourageants : pour 3 d'entre eux, l'acuité visuelle centrale est restaurée, permettant à nouveau la lecture. Après quelques mois d'utilisation, aucune complication n'a été rapportée. D'autres patients vont recevoir cet implant aux Etats-Unis. Cette innovation a reçu le prix Galien en 2018 dans la catégorie « travaux de recherche ». Un marquage « CE » est espéré pour 2022. (31)

ii. Les cellules souches

L'utilisation des cellules souches représente un espoir aussi bien pour les personnes atteintes de DMLA sèche que de DMLA humide. Différentes équipes de chercheurs travaillent dessus. En 2011, aux Etats-Unis, la FDA (*Food And Drug Administration*) a autorisé le premier essai clinique dirigé par le Professeur Lanza, pour traiter la DMLA sèche à base de cellules souches embryonnaires humaines. Ces cellules, issues de l'EPR, seraient directement apposées au niveau rétinien. Certains laboratoires français commencent également à explorer cette voie. Cela pourrait permettre de faire retrouver la vue aux personnes malvoyantes. (32)

iii. Un nouvel anti-VEGF

Pour le traitement de la DMLA humide, une nouvelle molécule est sur le point de sortir : le brolucizumab, produit par Novartis. Les chercheurs ont remarqué que les injections seraient moins fréquentes avec cet anti-VEGF (tous les 3 mois, au lieu d'une fois par mois).
En effet, on sait à quel point ces injections sont sources d'angoisse pour le patient.
En octobre 2019, la FDA a autorisé cette molécule aux Etats-Unis, sous le nom commercial de Beovu® (Figure 8). La Commission Européenne a approuvé ce nouveau traitement en février 2020. Elle devrait prochainement obtenir une AMM en France. (33)

Figure 8 : Beovu®, un nouveau traitement anti-VEGF (pharmaceutical-technology.com)

II. PREVENTION PAR L'ALIMENTATION

Comme nous l'avons annoncé dans la partie précédente, il est possible, en particulier dans le cas de la DMLA sèche, de prévenir son apparition et son aggravation grâce à l'alimentation. Les nutriments essentiels sont ceux ayant une action anti-oxydante, mais d'autres vitamines, oligo-minéraux ou acides gras sont également très importants (comme nous allons le détailler dans les paragraphes suivants).

1) Effets des radicaux libres

Tout comme la peau, l'œil est directement impacté par les rayonnements ultraviolets du soleil. De plus, on sait que cela va générer des radicaux libres, qui vont initier des réactions de photo-oxydation. A terme, cela va détruire les tissus et entraîner un vieillissement oculaire.

Face aux rayonnements UV, on retrouve au premier plan la cornée qui va filtrer les UVB (entre 280 nm et 320 nm).

Ensuite, le cristallin reçoit les rayonnements UV au-delà de 320 nm (UVA). A ce niveau, des filtres vont être synthétisés à partir du tryptophane. Ils vont permettre d'absorber les rayonnements et d'éviter un stress oxydant au niveau du cristallin et de la rétine.

De plus, depuis quelques années, la lumière bleue visible (400-500 nm) a été identifiée comme un facteur de risque probable de la DMLA. Nous y sommes de plus en plus exposés avec les nouvelles technologies à écrans (ordinateurs, téléphones portables, télévisions). (34)

Malgré cette protection intrinsèque, de nombreux phénomènes démontrent l'impact des UV sur le cristallin. Il y aura par exemple une accumulation de « produits avancés de Maillard » également appelés AGes (*Advanced Glycated End products*) : cette réaction correspond à la glycation des protéines, facteur de risque du vieillissement oculaire. On sait que les AGes jouent un rôle dans la survenue de la DMLA. En effet, l'accumulation de ces composés entraîne une coloration jaune-orangée puis brune, qui caractérise le vieillissement du cristallin.

Un cercle vicieux peut alors s'installer : les chromophores sont des éléments photosensibles dans la gamme des UVA et produisent de l'oxygène singulet, une forme excitée très réactive et instable de l'oxygène. Ce dernier va ensuite accélérer l'oxydation de la vitamine C.

Au fur et à mesure que le cristallin s'opacifie et brunit, on note une diminution proportionnelle des deux antioxydants majeurs le protégeant : le glutathion et la vitamine C.

De plus, la membrane des cellules du cristallin va se rigidifier, en raison d'une oxydation des protéines et des lipides, entraînant des perturbations de la perméabilité membranaire. (9)

Pour résumer, ces radicaux libres, à l'origine d'un stress oxydant, sont notamment produits à cause de l'exposition directe de l'œil aux ondes lumineuses. C'est aussi dû à l'activité métabolique très intense au niveau oculaire : il faut renouveler régulièrement les photorécepteurs.

Ainsi, on comprend facilement le rôle des antioxydants qui vont limiter ces effets délétères.

2) Rôle des antioxydants : démonstration par l'étude AREDS (2001)

De nombreux systèmes de défense permettent de protéger notre œil des agressions par les radicaux libres, grâce à leur action antioxydante.

Les antioxydants vitaminiques sont essentiels : la vitamine C et le glutathion forment un couple redox qui protège efficacement le système oculaire. (9)

Plusieurs études épidémiologiques ont été réalisées avant 2001, avec notamment l'étude française POLA12, qui avait mis en évidence le rôle de protection des antioxydants, et notamment de la vitamine E, vis-à-vis de la DMLA.

Cependant, c'est l'essai randomisé AREDS (*Age-RElated Disease Study*), publié en 2001, qui a mis en évidence l'efficacité d'une supplémentation à forte dose d'antioxydants (comme la vitamine C, la vitamine E, le bêtacarotène, et le zinc et cuivre) pour diminuer le passage d'une DMLA débutante vers une DMLA sévère. (1)

Tout d'abord, cette étude a permis d'établir une classification de la DMLA selon l'aspect du fond de l'œil. (35)

L'AREDS est une étude du *National Eye Institut* réalisée à grande échelle aux Etats-Unis, avec 3557 patients suivis pendant plus de 5 ans. Le but était d'étudier l'effet d'un apport important de vitamines C et E, de bêta-carotènes et de zinc sur l'évolution d'une DMLA et sur l'acuité visuelle des patients.

Pour cela, les sujets étaient divisés en 4 groupes : le premier avec de la Vitamine C, Vitamine E, et des Bêta-carotènes. Le deuxième groupe a reçu du cuivre et du zinc. Le troisième groupe a reçu à la fois les vitamines et minéraux. Enfin, le 4ème groupe était sous placebo.

Les résultats mettent en évidence une réduction du risque de développer une DMLA de 25% chez le groupe ayant reçu à la fois les vitamines et minéraux par rapport aux autres groupes.

Cependant, les posologies utilisées sont bien supérieures aux Apports Journaliers Recommandés (AJR).

Par ailleurs, aucun effet indésirable majeur n'a été décrit, à part une coloration réversible des téguments.

<u>Les posologies utilisées sont les suivantes :</u>

-La dose de Vitamine C est de 500mg par jour, soit 5 fois supérieure à celle apportée par l'alimentation.

-La dose de Vitamine E est de 400 UI par jour, soit 13 fois supérieure à celle de l'AJR.

-La dose de Zinc est de 80mg par jour, soit 5 fois supérieure à celle de l'AJR.

-La dose de bêta-carotène est de 15mg, mais comme il favorise les cancers du poumon chez les sujets fumeurs, il leur est donc déconseillé d'en prendre. (36) (37)

Le résultat de l'AREDS est qu'il y a bien une « réduction statistiquement significative du risque de développement d'une DMLA avancée chez les patients ayant reçu des antioxydants associés à du zinc ».

Cependant, cette formulation n'était pas idéale à cause de la présence de Bêta-carotènes pouvant majorer le risque de cancers du poumon chez les fumeurs, elle a donc été améliorée à travers l'étude AREDS 2.

3) L'étude AREDS 2 (2013)

Cette étude a été dirigée par la même équipe que celle de l'AREDS 1, quelques années plus tard. Cependant, ils ont modifié quelques nutriments, afin d'améliorer l'efficacité : ils ont rajouté des acides gras oméga 3 ainsi que de la lutéine et de la zéaxanthine (ces derniers font partie de la famille des bêta-carotènes). Il y a eu 4203 participants, suivis pendant 5 ans, présentant des drusen de grande taille sur les deux yeux, ou bien sur un seul œil et d'autres présentant une DMLA avancée.

Les posologies utilisées étaient les suivantes :

-500 mg de vitamine C

-400 UI de Vitamine E

-80 mg de zinc

} Identiques aux doses utilisées dans AREDS 1

-2 mg de cuivre

-10 mg de lutéine

-2mg de zéaxanthine

-350 mg de DHA

-650 mg d'EPA

Il y a eu une double randomisation et les patients ont reçu soit la formulation AREDS1 associée à la lutéine et zéaxanthine, ou bien à des omégas-3 (EPA et DHA), ou bien tout cela ensemble ou enfin à un placebo. L'un des groupes a également reçu une teneur réduite en zinc (25mg) qui correspond à la dose maximale absorbée.

Cette étude a démontré que la lutéine et la zéaxanthine peuvent être utilisées sans risque, notamment chez les fumeurs : pas de risque majoré de cancer, et qu'elles sont une bonne alternative au bêta-carotène.

La réduction de la dose de Zinc a été validée.

De plus, l'étude a démontré une réduction de la progression de la DMLA avancée de 18% chez les personnes ayant reçu la lutéine et la zéaxanthine. (38) Ensuite, on note une réduction du risque de DMLA à 5 ans de 30% dans tous les groupes. (35)

Cependant, contrairement à ce que l'on pouvait penser, l'ajout des omégas 3 à la formulation n'a pas démontré de réels bénéfices supplémentaires selon cette étude.

Finalement, ces études ont donc permis d'envisager de nouvelles recommandations nutritionnelles et de produire certains compléments alimentaires riches en antioxydants qui se basent sur ces études (nous les détaillerons dans la partie III).

Nous allons maintenant décrire plus en détail les différentes vitamines, oligo-éléments, et anti-oxydants nécessaires au bon fonctionnement de l'œil.

4) Vitamines

A) Généralités

Les vitamines sont des substances organiques, sans valeur énergétique. Elles agissent à faible doses mais sont indispensables au bon fonctionnement de l'organisme. En effet, si elles ne sont pas apportées suffisamment par l'alimentation, cela va générer des carences qui vont être néfastes pour l'homme (ex : la carence en vitamine C peut générer un scorbut avec chute des dents, fatigue, hémorragies).

Certaines d'entre elles peuvent être stockées dans l'organisme (vitamines A, D, E et B12), mais d'autres ne le seront pas et devront être apportées régulièrement par l'alimentation.

La plupart des vitamines (sauf la C et E) vont subir une transformation biochimique pour devenir actives. Enfin, certaines vitamines peuvent être synthétisées par l'organisme à partir de précurseurs (par exemple le bêta-carotène pour la vitamine A). (39)

Il est donc recommandé d'avoir une alimentation variée et équilibrée afin de couvrir les différents besoins journaliers en vitamines. (Voir Tableau 2 qui décrit les apports en principales vitamines impliquées dans la prévention de la DMLA)

Tableau 2 : Apports nutritionnels conseillés en vitamines A, C, D, E chez l'adulte et chez les personnes âgées (Issu de l'ouvrage « nutrition clinique pratique » (40)

Vitamines	**A**	**C**	**D**	**E**
Hommes adultes	800 µg	110 mg	5µg	12 mg
Femmes adultes	600 µg	110 mg	5µg	12 mg
Personnes âgées	700 µg	120 mg	10-15µg	20- 50 mg

Ainsi, on voit bien que les apports recommandés en vitamines chez les personnes âgées sont supérieurs à ceux de chez l'adulte. Il est donc important d'éviter la dénutrition chez les plus anciens. (40)

B) Rôle de la vitamine A

La vitamine A est une vitamine liposoluble, dérivée du bêta-carotène et présente dans l'organisme sous forme de rétinol, de rétinal et d'acide rétinoïque.

Ce rétinol peut provenir d'une origine animale (beurre, lait, foie, œuf) ou bien de pigments végétaux (bêta-carotène et autres caroténoïdes issus de la carotte par exemple)

Elle est impliquée dans la régénération de la rhodopsine, le pigment retrouvé dans les bâtonnets (nécessaire à la vision nocturne).

De plus, elle a une activité antiradicalaire et protège les cellules des dommages de la lipo-peroxydation. (11)

De plus, il faut savoir que c'est l'isomérisation du 11-*cis* rétinal en tout-*trans* rétinal sous l'effet des rayons lumineux qui est responsable du déclenchement de l'influx nerveux aboutissant à la vision.

On comprend donc facilement que cette vitamine soit indispensable pour une bonne vision. (41)

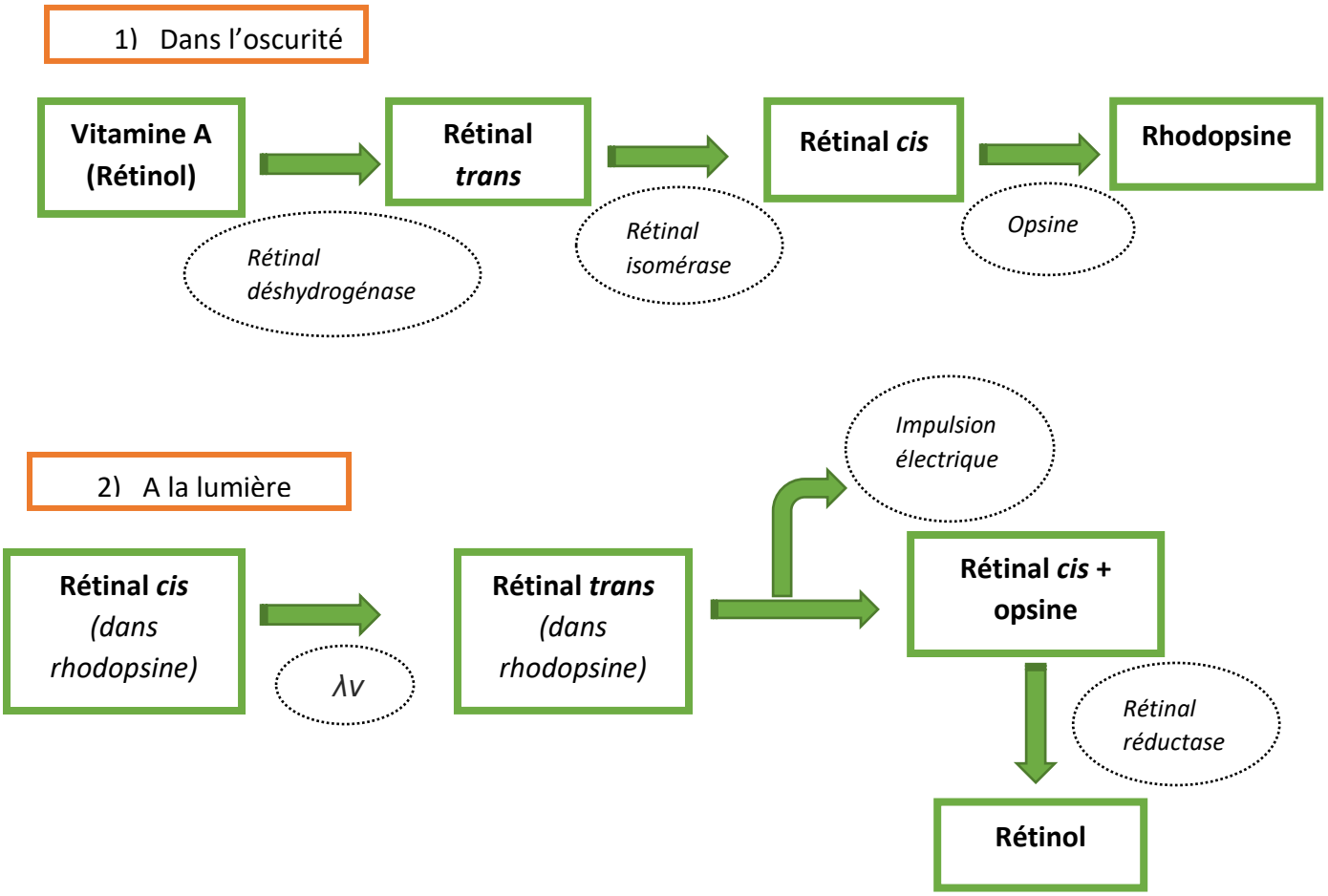

Figure 9 : rôle de la vitamine A dans la vision (source : ac-montpellier.fr)

On rappellera que la femme enceinte ne doit pas faire d'excès de vitamine A (ex : consommer trop de foie animal) durant la grossesse car cette dernière est tératogène en cas de surdosage. (42)

C) Rôle de la vitamine C

La vitamine C, également appelée acide ascorbique est une vitamine hydrosoluble. Le corps humain n'est pas capable de la synthétiser, elle doit donc être apportée quotidiennement par l'alimentation. Cependant, elle est très fragile et certains modes de cuisson peuvent la détruire (elle est thermosensible et photosensible). Elle est éliminée par les urines.

Elle va stimuler l'immunité, permettre l'assimilation du fer et avoir un rôle antioxydant. Elle permet également la synthèse du collagène, des catécholamines (dopamine, adrénaline).

Selon le terrain de l'individu, les besoins peuvent être plus importants : chez les diabétiques, fumeurs, femmes enceintes et allaitantes, mais aussi en cas de pathologies (infectieuses, traumatismes, cancers). (42) Selon l'ANSES, il est recommandé d'en consommer 110 mg par jour.

Ce puissant antioxydant est présent en très forte concentration dans la rétine et permet de régénérer la vitamine E rétinienne. Cette dernière a la capacité de protéger les acides gras polyinsaturés, indispensables au bon fonctionnement de la rétine.

Cette vitamine est retrouvée dans de nombreux légumes et fruits, comme les agrumes (orange, citron) ou le kiwi. (Voir le Tableau 3)

Pour la santé de l'œil, il est donc recommandé de consommer des fruits et légumes quotidiennement (5 fruits et légumes par jour minimum). (43)

Tableau 3 : Les aliments riches en Vitamine C (source : table Cliqual de l'ANSES)

Aliments	**Teneur moyenne en Vitamine C (mg/100 g)**
Goyave	228
Poivron jaune	184
Cassis	181
Persil	177
Chou frisé	145

Kiwi	92.7
Fruits rouges (fraises, framboises)	77.5
Orange	57

D) Rôle de la vitamine E

La vitamine E (tocophérol), substance liposoluble et antioxydant majeur, est retrouvée de manière importante au niveau de la membrane rétinienne. Elle est également stockée dans les tissus adipeux et musculaires.

Cette vitamine a la capacité de s'insérer dans les bicouches lipidiques où elle va piéger les radicaux lipo-peroxylés. Ainsi, elle a un rôle majeur de stabilisation des membranes.

Il faut savoir qu'on note une baisse de la concentration en cet antioxydant au cours du vieillissement.

La vitamine E est régénérée aux dépens de la vitamine C ou du glutathion réduit : c'est donc un exemple d'interrelation vitaminique.

De plus la vitamine E agit en synergie avec les enzymes antioxydantes SOD (Super-Oxyde Dismutase) et catalase. Cette vitamine a donc une action antioxydante majeure et elle a une action antithrombotique (diminution de l'agrégation plaquettaire)

Plusieurs études épidémiologiques ont mis en évidence une corrélation inverse entre les concentrations plasmatiques en vitamine E et le risque de DMLA. (9) (11)

Les sources principales de vitamine E sont végétales : huile de colza, de tournesol, d'olive, mais également dans les oléagineux (noix, amandes). Elle est aussi retrouvée dans les œufs et les produits laitiers. (Voir Tableau 4). Cette vitamine est peu sensible à la chaleur et à la lumière mais sensible à l'oxydation.

Quelques précautions d'emploi sont à signaler : à de fortes doses le risque hémorragique est accru (dû à l'activité antithrombotique) s'il y a association avec des médicaments fluidifiants (AVK : anti vitaminiques K) ou encore avec des compléments alimentaires à base d'ail, ou de *Ginkgo biloba*. (42)

Tableau 4 : Les aliments riches en Vitamine E (source : table Cliqual de l'ANSES)

Aliments	**Teneur moyenne en Vitamine E (mg/100 g)**
Huile de germe de blé	149
Huile de tournesol	58.3
Graines de tournesol	42.3
Matières grasses végétales (margarine)	29
Huile de colza	27
Pomme golden	25.9
Noisettes grillées	15.3
Amande (avec peau)	14.6

E) Rôle de la vitamine D

La vitamine D est une vitamine liposoluble. Il en existe 2 formes : la vitamine D2 (ergocalciférol) d'origine végétale et la vitamine D3 (cholécalciférol). Cette dernière va être synthétisée par la peau sous l'action des UV et à partir du cholestérol : c'est la principale source de vitamine D3.

Ella va également être retrouvée en quantité importante dans certains aliments comme le poisson (notamment l'huile de poisson, voir le Tableau 5).

La forme active de cette vitamine est le calcitriol, obtenue après de multiples transformations par l'organisme.

Son rôle principal est la croissance et la consolidation des os. Pour cela, une synergie avec le calcium est nécessaire. Elle aurait également un rôle protecteur vis-à-vis de certaines maladies (cancers, maladies cardiovasculaires) et un rôle dans l'immunité.

On sait que les besoins sont augmentés chez les enfants, les femmes enceintes mais aussi chez les personnes âgées.(42)

Elle aurait également un rôle vis-à-vis de la prévention de la DMLA : des chercheurs ont démontré que les personnes carencées en vitamine D avaient plus de risques de déclencher une DMLA. (44)

Tableau 5 : Les aliments riches en Vitamine D (source : table Cliqual de l'ANSES)

Aliments	**Teneur moyenne en Vitamine D (mg/100 g)**
Huile de foie de morue	250
Foie de morue crue	100
Œuf de saumon	27
Hareng fumé	22
Truite	18.7
Sardine	12.5
Saumon	13
Jaune d'œuf	11.4

En plus des vitamines, les oligo-éléments sont de très bons antioxydants.

5) Les oligo-éléments

L'alimentation a également pour but d'apporter des oligo-éléments (ou éléments-trace car présents en très faible quantité) à l'organisme, qui participent au fonctionnement normal du corps humain. Nous allons décrire ci-dessous les principaux minéraux ayant un rôle anti-oxydant, très intéressants dans le cadre de la DMLA. Dans le Tableau 6, on retrouve les apports nutritionnels conseillés pour les principaux oligo-éléments impliqués dans la prévention de la DMLA. Ces derniers sont apportés par l'alimentation, à travers les fruits de mer, viandes, céréales et poissons.

Tableau 6 : Apports conseillés en oligo-éléments (Source : SFNEP.com)

Oligo-éléments	**ANC (Apports Nutritionnels Recommandés) chez l'adulte**
Zinc	9-12 mg/jour 20mj/jour chez le sujet âgé
Cuivre	1.5-2 mg/jour
Sélénium	60 µg/jour

A) Le zinc

Le zinc est important pour l'organisme : il maintient l'immunité, a un rôle dans le maintien des fonctions cérébrales, dans la croissance cellulaire, dans la cicatrisation, dans l'équilibre redox, et enfin dans le maintien d'une bonne vision. (45)

En effet, la concentration en zinc dans la rétine est élevée. Il joue un rôle majeur dans les systèmes de défense antioxydants, dans la mesure où il agit comme cofacteur de la SOD Cu, Zn (Superoxyde dismutase, cuivre zinc) et est impliqué dans la régulation de l'activité de la catalase.

En outre, le zinc initie la synthèse de métallothioléine, connue pour sa capacité à fixer les radicaux hydroxyles et stabilise les lipides membranaires contre l'oxydation.

On retrouve le zinc dans des fruits de mer (huîtres) mais également dans certaines viandes et abats (foie de veau), comme décrit dans le Tableau 7.

Tableau 7 : Les aliments riches en Zinc (source : table Cliqual de l'ANSES)

Aliments	Teneur moyenne en Zinc (mg/100 g)
Huitre	45
Germe de blé	14
Crabe	11.9
Bœuf cuit à l'eau	11
Champignon	7.6
Jambon cuit	6.5
Foie de veau	5.3
Agneau	4.9

B) Le cuivre

Le cuivre permet la synthèse de l'hémoglobine, la synthèse du collagène et de l'élastine et la synthèse de la mélanine. C'est également un cofacteur de la SOD dismutase : il a donc un rôle antioxydant. (45)

Les aliments riches en cuivre sont le foie, les champignons, les légumes secs, les fruits de mer (huîtres), les lentilles. (Voir Tableau 8)

Tableau 8 : Les aliments riches en Cuivre (source : table Cliqual de l'ANSES)

Aliments	Teneur moyenne en Cuivre (mg/100 g)
Foie de veau	22
Foie d'agneau	8.4
Champignon	5.17
Céréales pour petit déjeuner	4.98
Cacao non sucré	3.9

C) Le sélénium

Le sélénium a un rôle dans l'immunité, il est antioxydant et anti-inflammatoire, il permet le maintien des fonctions cognitives, thyroïdiennes et contribue à la détoxification hépatique. (45)

Le sélénium est également très présent au niveau de la rétine. Ce métalloïde proche du soufre est le cofacteur de la glutathion peroxydase, la seule enzyme capable de réduire les peroxyles lipidiques (par transformation d'un groupement ROOH en alcool ROH). (11)

On retrouve du sélénium notamment dans le jaune d'œuf, les viandes, les poissons et les fruits de mer (Tableau 9).

Tableau 9 : Les aliments riches en Sélénium (source : table Cliqual de l'ANSES)

Aliments	**Teneur moyenne en Sélénium (mg/100 g)**
Thon	305
Rognon de porc, cru	182
Champignon cru	120
Maquereau	94
Fucus	88
Jaune d'œuf	83.5
Lapin, viande cuite	73
Moule	57

Ensuite, parmi les antioxydants d'origine alimentaire, comme nous l'avons précédemment évoqué dans les études AREDS, la lutéine et la zéaxanthine, sont très intéressantes.

6) Lutéine et zéaxanthine

Ces deux éléments colorés, de la famille des caroténoïdes, entrent dans la composition du pigment maculaire.

Ces pigments sont essentiellement retrouvés au centre de la rétine et en moindre quantité en périphérie. En effet, ils vont donner à la macula sa couleur jaune si caractéristique. Ce sont des nutriments indispensables et spécifiques de la rétine : on ne les retrouve presque pas dans d'autres tissus.

Leur rôle va être majoritairement physique : les pigments vont permettre de filtrer la lumière bleue et ainsi éviter la formation de radicaux libres. Ils agissent également comme des antioxydants locaux. Ils permettent de maintenir l'intégrité et la fonction normale de la macula. (46). L'origine de ces pigments est exclusivement alimentaire, ils ne peuvent être synthétisés, c'est pourquoi l'alimentation joue un rôle important dans la prévention de la DMLA. L'apport alimentaire de lutéine et de zéaxanthine, a été associé à une diminution du risque de DMLA. (43) On les retrouve notamment dans les épinards, les brocolis, les choux, les œufs (Tableau 10)

Tableau 10 : Les aliments riches en Bêta-carotène (source : table Cliqual de l'ANSES)

Aliments	**Teneur moyenne en Bêta-carotène (µg/100 g)**
Carotte crue	12800
Patate douce cuite	10500
Jus de carotte	9300
Epinard cuit	7240
Potiron	6940
Chou frisé	5930
Pissenlit	5850
Macédoine de légumes	5670

7) Acides gras poly insaturés : les omégas 3

Pour rappel, il existe 3 types d'acides gras : les acides gras saturés (AGS), les acides gras poly-insaturés (AGPI) et les acides gras monoinsaturés (AGMI). Ce sont des lipides, à la fois source d'énergie et constituant structural des membranes.

Certains acides gras sont indispensables au fonctionnement de l'organisme : ce sont les acides gras essentiels. D'autres sont nommés acides gras non essentiels (comme les acides gras saturés).

Il y a deux types d'acides gras essentiels : les omégas 3 et les omégas 6. Cependant, il faut faire attention au rapport Omega 6/Omega 3 car nous avons tendance à consommer plus d'Oméga 6 que nécessaire.

Les acides gras oméga-3, sont des acides gras polyinsaturés, dont les actions bénéfiques pour le cœur et le cerveau sont reconnues depuis longtemps : ce sont des acides gras essentiels.

Il faut savoir que la rétine est très riche en oméga-3, notamment en acide docosahexaénoïque (DHA) qui représente plus de 50 % des acides gras des photorécepteurs (Voir la Figure 10 qui nous donne les précurseurs du DHA).

Le DHA a de multiples rôles : structurel (il rentre dans la composition des membranes), fonctionnel (en interaction avec la rhodopsine) et protecteur (rôle anti-inflammatoire, anti-apoptotique et anti-angiogénique). (43)

En effet, les acides gras à longue chaîne de la famille des omégas 3 constituent plus de 50 % des lipides membranaires de la rétine.

On comprend mieux l'effet protecteur de la consommation de poissons gras, riches en EPA (acide eicosapentaénoïque) et en DHA : cela contribue au maintien d'une rétine fonctionnelle : voir les Tableaux 11 et 12 qui classent les aliments les plus riches en EPA et DHA. Le risque de DMLA diminue de manière proportionnelle à la consommation des omégas 3 : le fait d'en manger au moins 4 fois par semaine réduit le risque de 30 %.

À l'inverse, il faut éviter les excès de lipides saturés au quotidien car cela augmenterait le risque de DMLA de 50 %. Il faut donc éviter la surconsommation de graisses saturées (beurre, crème, huile de palme). (9)

Cependant, il est important de savoir que l'origine des omégas 3 est exclusivement alimentaire : on les retrouve dans les poissons gras (saumon, hareng, maquereau, thon) mais aussi dans les huiles végétales (colza, noix, lin).

Ainsi, le précurseur ALA doit être apporté de manière suffisante par l'alimentation afin que le corps puisse synthétiser des omégas-3 par la suite (voir Figure 10).

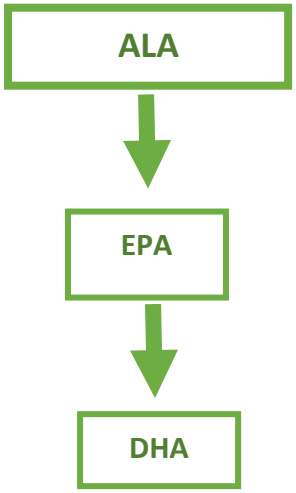

Figure 10 : Formation du DHA (acide docosahexaénoïque) à partir des précurseurs ALA (acide alpha-linoléique) et EPA (acide eicosapentaénoïque)

Tableau 11 : Les aliments riches en DHA (source : table Cliqual de l'ANSES)

Aliments	Teneur en EPA (g/100 g)
Huile de saumon	13
Huile de foie de morue	8.94
Foie de morue, cru	6.41
Hareng fumé à l'huile	3.03
Maquereau	2.87
Caviar	1.36
Sardine à l'huile d'olive	1.24

Tableau 12 : Les aliments riches en EPA (source : table Cliqual de l'ANSES)

Aliments	Teneur en DHA (g/100 g)
Huile de saumon	18.2
Huile de foie de morue crue	10.9
Foie de morue, cru	4.76
Maquereau fumé	2.45
Caviar	1.77
Sardine à l'huile d'olive	1.69
Saumon grillé, poêlé	1.5
Hareng grillé, poêlé	1.23

8) Les enzymes antioxydantes

Chez les personnes atteintes de cataracte et/ou de DMLA, la synthèse des enzymes antioxydantes, comme la superoxyde dismutase (SOD) et la glutathion peroxydase, est accrue. En effet, on sait que le stress oxydant est important dans ce type de pathologie. (9)

La superoxyde dismutase est une métalloprotéine, qui a pour cofacteur du zinc et du cuivre (Cu, Zn) ou bien du cuivre et du manganèse (Cu, Mn). Son rôle est de catalyser la « dismutation » de l'anion superoxyde, et donc de limiter les taux de radicaux libres. (Figure 11). La SOD est localisée au niveau rétinien, sur les segments internes des photorécepteurs et de l'EPR.

Sur la Figure 11, on voit bien que les radicaux libres sont neutralisés par le travail de la SOD et de ses cofacteurs (le cuivre et le zinc, qui permettent de la faire fonctionner).

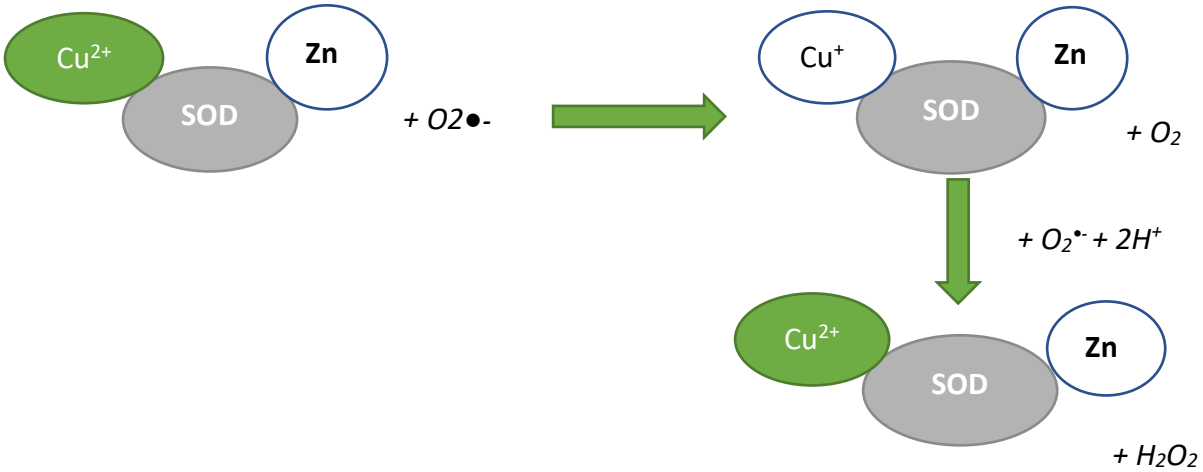

Figure 11 : Réaction antioxydante de la superoxyde dismutase (source : intechopen.com) avec comme cofacteurs le Cuivre (Cu) et le Zinc (Zn)

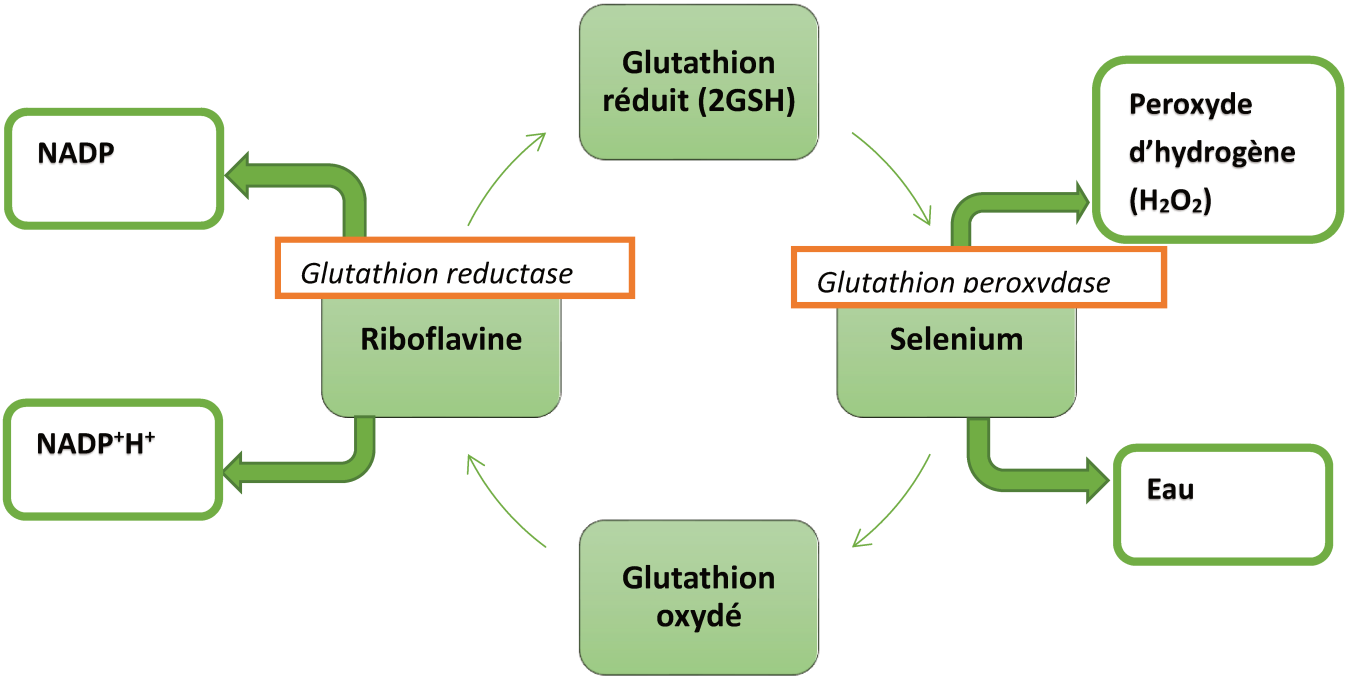

Figure 12 : le cycle redox du glutathion (source : nutranews.org) avec NADP = Nicotinamide Adénine Dinucléotide Phosphate

Le glutathion est un tripeptide hydrosoluble que l'on retrouve dans la rétine au niveau des segments externes des photorécepteurs.

Le glutathion intervient en tant que cofacteur de la peroxydation lipidique : il permet de transformer un lipoperoxyde (ROOH) en alcool (ROH).

Il agit également en tant que cofacteur de la Se-Gpx (Glutathion peroxydase sélénium) comme le montre la Figure 12. Le mécanisme est qu'une molécule de peroxyde d'hydrogène va être réduite en 2 molécules d'eau *via* la glutathion-peroxydase à partir du glutathion réduit. Ainsi, la cellule va être débarrassée de ces molécules à l'origine d'un stress oxydant. Enfin, le glutathion oxydé va être réduit par la glutathion-réductase, et revenir à son état initial. (11)

Toutes ces enzymes vont donc permettre de limiter le stress oxydant.

9) Exemple d'aliments antioxydants

De nombreux végétaux (les fruits et légumes) contiennent des antioxydants mais certains en regorgent davantage. On peut citer les baies colorées comme la myrtille, la cranberry, le raisin. En effet, ils contiennent des polyphénols qui permettent de lutter contre l'oxydation et l'inflammation.

Ensuite, une autre source d'antioxydants est moins connue mais tout aussi riche, il s'agit des épices, condiments et herbes aromatiques. On retrouve l'ail, le curcuma, le safran, la cannelle, le thym. Il ne faut donc pas hésiter à en rajouter dans les plats, ils sont bénéfiques et sains. (47)

Pour prévenir la DMLA, on peut donc essayer d'améliorer son mode d'alimentation, puisque certains nutriments, consommés en quantité suffisante vont être favorables pour l'œil et sa santé.

10) Adoption d'un régime de type méditerranéen

Depuis quelques années, les bienfaits du régime méditerranéen sont reconnus. Ce régime s'inspire du mode de vie des Crétois.

Selon une équipe INSERM de Bordeaux (Unité 1219, dirigée par le Dr Merle), ce type de régime réduit de 41% le risque de développer une DMLA, ce n'est donc pas négligeable.

Cela permet d'envisager un axe important de prévention autour de l'alimentation, surtout quand on sait que la forme sèche ne bénéficie d'aucun traitement à l'heure actuelle.(48)

Le régime méditerranéen (voir Figure 13) est riche en fruits, légumes, légumineuses, céréales complètes, huile d'olive et poissons gras.

L'huile d'olive, lipide de référence dans ce régime, est riche en acides gras monoinsaturés (AGMI) qui va réduire le mauvais cholestérol (LDL), tout en ayant un rôle antioxydant grâce à ses polyphénols.

Ensuite, les viandes rouges sont consommées en petites quantités : il faut privilégier les viandes blanches (volailles par exemple) accompagnées d'herbes et d'aromates.

En effet, on sait que le fait de consommer trop de viande rouge favorise l'apparition de cholestérol, qui peut par la suite générer de l'athérosclérose.

Le poisson occupe une place majeure dans ce type de régime, il est préféré à la viande.

Les fromages de chèvre et de brebis sont utilisés, on conseille de consommer 2 laitages par jour. De plus, il est possible de boire 1 à 2 verres de vin (avec modération). Il est également nécessaire de bien s'hydrater : il faut boire de l'eau, des infusions, du thé (au minimum 1,5 litres par jour). (49)

Enfin, il faudra veiller à limiter les aliments industriels, trop sucrés, salés ou trop gras : ils apportent des graisses saturées qui favorisent les maladies cardiovasculaires.

Comme nous l'avons expliqué plus haut, certains nutriments majoritairement apportés par l'alimentation, tels les acides gras omégas 3 (EPA et DHA), sont en effet présents en grande quantité au niveau de la rétine. Ces omégas 3 se retrouvent notamment dans les poissons (thon, saumon, sardines...), dans les œufs, dans les fruits à coques (noisette, pistache, amande).

Ce régime apporte également des antioxydants comme la lutéine et la zéaxanthine (présents dans le jaune d'œuf, les épinards, le maïs). Ces deux substances présentes dans la rétine vont filtrer la lumière bleue, toxique pour l'œil. (50)

Ensuite, le fait de consommer des fruits et légumes variés en grande quantité permet de couvrir les besoins en vitamines (notamment les vitamines A, C, D, E dont nous avons vu les effets dans la partie précédente).

Cela explique pourquoi ce type de régime peut être bénéfique pour la santé de l'œil : c'est un régime riche en vitamines et antioxydants, qui repose sur une alimentation saine, équilibrée et variée.



Figure 13 : Pyramide du régime méditerranéen (selon www.regime-mediterraneen.fr)

11) Place de la phytothérapie

A) Le ginkgo (Ginkgo biloba)

Cette plante pourrait être intéressante à proposer car elle améliore les troubles circulatoires. Ainsi, cela permettrait une meilleure vascularisation rétinienne, en augmentant le tonus veineux. De plus, elle contient des flavonoïdes et des terpénoïdes, ayant des propriétés antioxydantes.

Deux études, menées en France et en Allemagne, ont montré que le *Ginkgo biloba* était favorable à la vision. Toutefois, ces études ont été menées sur un groupe de patient très petit et sur une courte durée, ce qui empêche de conclure sur le réel intérêt du *Ginkgo biloba* dans la prévention de la DMLA. (51)

De plus, la prudence est de rigueur car le ginkgo, fluidifiant déjà le sang, ne doit pas être associé à un traitement anticoagulant (comme les AVK) car cela pourrait entrainer des risques de saignements. Il est aussi contre-indiqué avec les médicaments IMAO (inhibiteurs de la monoamine oxydase) et en cas d'hypertension.

B) La myrtille (Vaccinium myrtillus)

Il est reconnu que la myrtille est un fruit riche en antioxydants : elle regorge de polyphénols et de flavonoïdes. Tout comme le ginkgo, elle aurait un effet bénéfique sur la circulation rétinienne, avec une amélioration de la vision nocturne. Elle pourrait même avoir un rôle de protection contre la lumière bleue. (52)

C) L'extrait de pépin de raisin *(Vitis vinifera)*

Cet extrait est connu pour être riche en antioxydants. Sa consommation pourrait donc limiter un vieillissement oculaire prématuré. Attention cependant à ne pas l'associer avec certains traitements, qui risqueraient de renforcer un effet anticoagulant (comme pour le ginkgo). Un extrait de *Vitis vinifera* est d'ailleurs retrouvé dans le complément alimentaire Nutrof Total (la composition sera détaillée dans la partie III).

D) Le marronnier d'Inde (Aesculus hippocastanum)

Très utilisé dans les troubles de la circulation veineuse, on peut également lui supposer un effet bénéfique pour la vascularisation rétinienne. Des études sont cependant nécessaires pour le démontrer.

La phytothérapie peut être une perspective de prévention intéressante mais à utiliser avec prudence. En effet, un interrogatoire sera nécessaire afin de voir s'il y a des contre-indications (traitements médicamenteux, comorbidités). Il faut aussi savoir que de nombreuses plantes sont déconseillées pendant la grossesse et l'allaitement.

12) Renforcer son microbiote intestinal

Selon l'OMS, les probiotiques sont des « micro-organismes (comme des bactéries, levures, champignons...) vivants, qui, en quantité suffisante, produisent un effet bénéfique sur la santé ». A l'inverse, les prébiotiques permettent en quelque sorte de nourrir les « bonnes bactéries », elles constituent un substrat pour les bactéries de la flore intestinale.

On sait que l'alimentation a une influence sur notre microbiote intestinal. Les rôles de ce dernier vont être de limiter la colonisation de bactéries pathogènes, le soutien du système immunitaire, la formation de vitamines, le maintien d'une bonne digestion. (53)

Des chercheurs japonais ont démontré (en 2018) l'influence bénéfique d'une bactérie lactique *Lactobacillus paracasei KW3110* sur la vision. En effet, la consommation de cette bactérie pourrait atténuer les troubles de la vision chez l'homme.

Dans cette étude, ils ont constaté que, *in vitro, L. paracasei KW3110* activait un type de macrophages produisant une cytokine anti-inflammatoire nommée interleukine-10.

De plus, la consommation de *L. paracasei KW3110* a supprimé l'inflammation et la dégénérescence des photorécepteurs dans un modèle murin de rétinopathie induite par la lumière. (54)

Cette bactérie probiotique peut se trouver dans l'alimentation, car elle est utilisée dans la fermentation des produits laitiers.

Ainsi, on voit bien que la prévention de la DMLA par l'alimentation est très importante. Il faut sensibiliser la population dès le plus jeune âge afin qu'elle ait de bonnes habitudes alimentaires tout au long de sa vie.

L'idéal serait de se tourner vers une alimentation type « méditerranéenne » avec une consommation plus importante de poissons gras, d'huile d'olive, de fruits et légumes, sans oublier les condiments et épices.

III. CONSEILS A L'OFFICINE

1) Prévenir la DMLA par des mesures hygiéno-diététiques

Comme nous l'avons décrit dans la partie précédente, la DMLA survient en général à la suite d'un stress oxydant, qu'il est possible de limiter grâce à une modification des mauvaises habitudes de vie.

Ces mesures hygiéno-diététiques peuvent s'appliquer aux patients de tous les âges : cela permet de rester en bonne santé le plus longtemps possible grâce à de bons comportements.

A) Par l'alimentation et l'activité physique

Tout d'abord, on privilégiera les aliments les plus naturels et les moins transformés possibles. On conseille de consommer des fruits et légumes le plus souvent possible : ils regorgent de vitamines et de minéraux. Il vaut mieux éviter les produits transformés. Les produits frais et de saison contiennent bien plus de vitamines et de nutriments, que ceux en conserves.

En France, le PNNS (Plan National Nutrition Santé) recommande de « manger 5 fruits et légumes par jour ».

Il faudrait de plus consommer des omégas 3, contenus dans les poissons gras (sardines, maquereaux, saumon, thon) et dans les huiles végétales (colza, noix, lin). On en retrouve également dans les œufs. Les oméga 3 participent également au maintien d'une bonne fonction cardio-vasculaire.

Au contraire, on évitera les aliments industriels, qui ne sont pas bons pour l'organisme : non seulement trop gras et trop sucrés : ils contiennent bien souvent des colorants et conservateurs, qui peuvent être nocifs pour notre santé.

Par exemple, en collation, il vaut mieux remplacer des gâteaux sucrés par des fruits frais.

On peut aussi recommander le régime type méditerranéen qui est favorable au maintien d'une bonne vision : à base de salades, poissons, huile d'olive, fruits et légumes.

Enfin, il faut rappeler l'importance de pratiquer une activité physique régulière : cela permet de prévenir l'obésité (facteur de risque de DMLA).

B) L'arrêt du tabac

Toujours dans le but de limiter le stress oxydant, on préconise l'arrêt du tabac. En effet, fumer entraîne une hypoxie cellulaire. De plus, on sait que le tabagisme est un facteur de risque du cancer du poumon.

Les bénéfices de l'arrêt du tabac ne sont plus à démontrer : amélioration de la fonction respiratoire, réduction significative du risque de cancer du poumon et enfin avantage économique.

A l'officine, on peut réaliser le test de Fagerström pour évaluer la dépendance d'un individu face au tabac. Ensuite, si le patient désire arrêter de fumer, nous pourrons l'accompagner. Nous pourrons lui proposer des substituts nicotiniques (patchs, gommes, comprimés). De plus, depuis le 1er janvier 2019 les substituts nicotiniques sont remboursés par la sécurité sociale (à 65%) et peuvent être prescrits par les médecins, infirmiers, sages-femmes, chirurgiens-dentistes et kinésithérapeutes.

Aussi, on pourra profiter du mois de novembre avec la campagne « Moi(s) sans tabac », pour encourager les patients à arrêter de fumer *via* des animations à la pharmacie.

C) Eviter la surexposition à la lumière bleue

De nos jours, nous sommes de plus en plus exposés à la lumière bleue, du fait de l'avènement des nouvelles technologies (télévision, téléphone portable, tablette) mais aussi à cause des lumières LED utilisées pour l'éclairage.

Or, on sait que cette lumière bleue peut être toxique pour l'œil.

En effet, des auteurs de la société française d'ophtalmologie ont démontré qu'elle pouvait avoir une toxicité pour la rétine. Selon l'ANSES, ce type de lumière augmente le risque de

développer une DMLA de manière prématurée. On sait aussi qu'elle va entraîner une fatigue et une sècheresse oculaire, en diminuant le clignement des yeux.

Certaines lunettes de vue permettent de se protéger de cette lumière bleue grâce à des filtres. Aussi, on peut conseiller de faire des pauses dès qu'une fatigue visuelle se fait ressentir et de fractionner le travail sur écrans.

D) Eviter l'exposition aux UV

De même, on sait que les UV ne sont pas bons pour l'œil. Il faut éviter de s'exposer au soleil pendant une trop longue période.

Il est recommandé de porter des lunettes de soleil dès que la luminosité est élevée. On choisira des lunettes avec un marquage « CE », qui permettent de filtrer les UV.

Il existe 5 niveaux de protection : 0 (confort, esthétique), 1 (faible luminosité solaire), 2 (luminosité moyenne), 3 (luminosité forte), 4 (luminosité exceptionnelle). A savoir que la classe 4 n'est pas adaptée pour la conduite automobile : la luminosité serait trop faible. (55)

Ainsi, selon le type d'activité que l'on effectue, il faudra adapter sa protection solaire (ex : en montagne, il faudra des lunettes de protection fortes à très fortes).

Porter des lunettes de soleil quand la situation le nécessite doit donc devenir une habitude, que les parents doivent apprendre à leurs enfants dès le plus jeune âge.

2) L'importance du dépistage

Certaines personnes sont atteintes de DMLA ou de forme débutante « MLA » sans le savoir, car les signes cliniques sont assez méconnus de la population générale. Pourtant, le dépistage peut être réalisé de manière très simple et rapide. On pourrait le généraliser à toute la population à partir d'un certain âge (par exemple dès 65 ans), afin de sensibiliser la population, faire connaître les signes cliniques d'une DMLA et aussi pour détecter plus précocement les cas.

A) Dépistage à l'officine ou à domicile *via* la grille d'Amsler

Il existe un moyen assez simple pour mettre en évidence une DMLA : l'utilisation d'une grille quadrillée, avec un point noir au centre, nommée « grille d'Amsler », comme nous l'avons présentée précédemment (voir Figure 3) :

Le mode opératoire est le suivant :

-Cacher l'un des deux yeux avec une main

-Fixer le point noir au milieu de la grille, tout en observant le reste de la grille

-Répéter la même chose avec le deuxième œil.

Si une déformation des lignes se produit ou si certaines lignes disparaissent, il faudra consulter car cela peut être un signe annonciateur de DMLA.

A l'officine, on peut très facilement réaliser ce dépistage, même sans avoir de grille d'Amsler, seulement avec une feuille quadrillée. Le test peut être proposé aux personnes à risque (personnes âgées de plus de 60 ans, ayant une baisse d'acuité visuelle ou encore en cas d'antécédents familiaux). On pourra profiter des « journées de la macula » pour réaliser ce dépistage (voir paragraphe ci-dessous).

On pourra ensuite rediriger les personnes chez lesquelles on a découvert des anomalies vers un ophtalmologiste. Ainsi, avec une prise en charge rapide on pourra limiter l'évolution de la pathologie.

B) Les « Journées de la macula »

Chaque année à la fin juin se déroulent les Journées de la macula partout en France. Elles permettent de mettre en lumière cette pathologie parfois insoupçonnée du grand public. C'est aussi l'occasion de mettre en place un dépistage à grande échelle. Il existe un site internet nommé « journées-macula.fr », qui permet de trouver un centre de dépistage au plus proche du patient.

En officine, on pourra mettre des affiches sur les vitrines (voir Figure 14), et informer les personnes de ce dépistage afin de sensibiliser les populations à risques.

Figure 14 : Campagnes de dépistage de la DMLA à l'occasion des « journées de la macula » 2018 et 2019 (Source : www.journees-macula.fr)

C) Suivi ophtalmologique régulier

A l'officine on pourra recommander aux patients d'effectuer une visite annuelle chez l'ophtalmologue.

Il est en effet important de consulter régulièrement un ophtalmologue, surtout après 50 ans. Il pourra vérifier l'acuité visuelle mais aussi réaliser des examens comme le fond de l'œil qui peuvent mettre en évidence une DMLA ou d'autres pathologies oculaires.

Une baisse de l'acuité visuelle n'est jamais à prendre à la légère et doit amener à consulter un spécialiste.

Aussi, le patient pourra apprendre à effectuer une autosurveillance (avec la grille d'Amsler par exemple) pour surveiller à domicile l'évolution de ses capacités visuelles

3) Principaux compléments alimentaires disponibles en officine

A l'officine, on peut retrouver de nombreux compléments alimentaires intéressants en cas de DMLA : cela va aider à couvrir les besoins journaliers en vitamines, omégas 3 et oligo-éléments.

Selon la Directive Européenne 2002/46/CE, les compléments alimentaires sont « Des denrées alimentaires dont le but est de compléter le régime alimentaire normal et qui constituent une source concentrée de nutriments ou d'autres substances ayant un effet nutritionnel ou physiologique seuls ou combinés. ».

Nous allons voir dans les paragraphes ci-dessous, que les formules sont bien souvent assez similaires d'un laboratoire à un autre. En effet, elles s'inspirent toutes de grandes études comme l'AREDS, qui ont permis de démontrer une diminution significative du risque de DMLA.

Il faut tout de même rappeler qu'un mode de vie sain est indispensable : les compléments alimentaires ne peuvent jamais remplacer une bonne alimentation.

Pour rappel, un complément alimentaire n'est pas un médicament. Ces produits ne sont pas remboursés, et restent à la charge exclusive du patient.

Voici une liste (non exhaustive) des principaux compléments alimentaires retrouvés en officine :

D) Macula-Z® (Laboratoire Horus pharma)

Ce complément alimentaire dit « à visée oculaire » (Figure 15) contient de l'huile de poisson (source d'omégas 3), des caroténoïdes, de l'huile de colza, des vitamines (vitamine C et E) des oligo-éléments (zinc et cuivre) et des caroténoïdes (lutéine et zéaxanthine) (voir Tableau 13)

Avantage : le laboratoire indique que les huiles ont reçu un traitement spécifique pour n'avoir ni le goût ni l'odeur de poisson.

Figure 15 : Macula-Z, un complément alimentaire intéressant en cas de DMLA

Posologie : une capsule par jour, en cure de 3 mois, renouvelable.

Ce complément alimentaire permet donc de couvrir les besoins en vitamine C, vitamine E, Zinc et Cuivre (100% des VNR).

Comme nous l'avons précédemment expliqué, la formulation est à base de DHA, de lutéine et de zéaxanthine, qui sont des constituants essentiels de la rétine.

Ce produit existe aussi sous forme orodispersible avec Macula-Z Oro, afin d'éviter les risques de fausse-route chez les personnes ayant du mal à déglutir. (56)

Tableau 13 : composition de Macula-Z®

Valeur nutritionnelle	Pour une capsule (mg)	% VNR*
Vitamine C	80	100
Vitamine E	12	100
Cuivre	1000	100
Zinc	10	100
Huile de poisson -dont DHA -dont EPA	440 189.2 26-66	
Lutéine	10	
Zéaxanthine	2	

Valeur nutritionnelle de Référence

E) Naturophta Lutéine® (Horus pharma)

Ce complément alimentaire contient de la lutéine (pour rappel, c'est le pigment jaune constituant de la rétine) et de la vitamine E qui est un puissant antioxydant.

Posologie : un comprimé tous les 2 jours, voire tous les jours, au moment des repas avec un grand verre d'eau.

On remarque dans le Tableau 14 que Naturophta Lutéine® est moins complet que d'autres compléments alimentaires : il ne contient pas de vitamine C, pas d'omégas 3, pas de minéraux et pas de zéaxanthine.

L'indication de ce produit est d'avoir une action antioxydante, contre les radicaux libres et la lumière bleue.

Tableau 14 : composition de Naturophta lutéine®

Valeur nutritionnelle	Pour 1 comprimé (mg)	% VNR
Lutéine	10	
Vitamine E	12	100%

F) Naturophta Macula® (Horus pharma)

Ce complément contient de l'huile de poisson, des caroténoïdes (lutéine et zéaxanthine), des minéraux (Zn, Cu et Se), des vitamines (B6, B9, B12, C, D3 et E) comme on peut le voir sur le tableau 15 ci-dessous. Il permet de couvrir les besoins en principales vitamines et en minéraux.

Posologie : 2 capsules par jour avec un verre d'eau (idéalement midi et soir). (57)

On peut supposer que la prise de 2 capsules par jour risque d'être plus contraignante pour les patients. De plus, à ce jour le rôle des vitamines du groupe B sur la prévention de la DMLA n'est pas reconnu.

Tableau 15 : composition de Naturophta Macula ®

Valeur nutritionnelle	Pour 2 capsules (mg)	% VNR
Vitamine C	180	225%
Vitamine E	12	100%
Vitamine B1	1.1	100%
Vitamine B2	1.4	100%
Vitamine B3 (PP)	16	100%
Vitamine B6	1.4	100%
Vitamine B9	200 µg	100%
Vitamine B12	2.5 µg	100%
Zinc	15	150%
Cuivre	1	100%
Sélénium	50 µg	100%
Lutéine	10	
Zéaxanthine	2	
Huile de poisson -dont oméga 3 -dont DHA	771 455 393	

G) Suvéal Duo® (Laboratoire Densmore)

Le laboratoire qui produit Suvéal Duo® indique que le Zinc et le DHA (dès 250mg) participent au maintien d'une vision normale. Dans la composition, on retrouve aussi des antioxydants (Vitamine C et E, Zinc), de l'huile de poisson riche en oméga 3, des pigments (lutéine et zéaxanthine). On note la présence de vitamine D3 qui n'est en général pas présente dans les autres formules. Les apports nutritionnels recommandés en vitamine C, vitamine E, vitamine D3 et en Zinc sont entièrement couverts. (Tableau 16)

Posologie :

1 capsule par jour, à prendre au milieu d'un repas avec un peu d'eau.

Tableau 16 : composition de Suvéal Duo®

Valeur nutritionnelle	Pour une capsule (mg)	% VNR
Vitamine C	100	100%
Vitamine E (origine végétale)	30	250%
Vitamine D3	0.005	100%
Huile de poisson -dont DHA -dont EPA	418 250 17	
Lutéine	10	
Zéaxanthine	2	
Zinc	15	150%

H) Oftamac +® (Laboratoire Europhta)

Oftamac +® est un complément alimentaire assez complet : il contient des acides gras essentiels (huiles de poisson), de nombreuses vitamines, de multiples oligo-éléments (Zn, Cu, Se et Mn) et enfin de la lutéine et zéaxanthine (Tableau 17).

Cependant, les vitamines du groupe B et le manganèse n'ont pas de rôle établi dans la prévention de la DMLA.

Tableau 17 : composition d'Oftamac + ®

Valeur nutritionnelle	Pour une capsule (mg)	% VNR
Vitamine C	60	75%
Vitamine E	10	83%
Vitamine B1	1.4	127%
Vitamine B2	1.6	114%
Vitamine B3	18	113%
Vitamine B6	2	143%
Vitamine B9	200 µg	100%

Vitamine B12	1 µg	40%
Vitamine D3	5 µg	100%
Zinc	7.5	75%
Cuivre	1	100%
Selenium	25µg	45%
Manganèse	1	50%
Lutéine	10	
Zéaxanthine	2	
Huiles de poissons -dont oméga 3 -dont EPA -dont DHA	400 280 160 80	

Posologie : une capsule par jour, au milieu du repas principal

I) Nutrof total ® (Laboratoire Thea Pharma)

Il contient lui aussi des antioxydants, de la lutéine et zéaxanthine, des oméga 3. On voit que là aussi les valeurs nutritionnelles recommandées en vitamine C, E, Zinc et Cuivre sont entièrement couvertes. Mais, la différence réside en la présence de *Vitis vinifera* (composé phénolique présent dans certains fruits comme le raisin, et ayant un rôle antioxydant). On remarque une formulation très riche en huile de poisson et DHA. (Voir Tableau 18)

Tableau 18 : composition de Nutrof total®

Valeur nutritionnelle	**Pour 2 capsules par jour (mg)**	**% VNR**
Vitamine C	180	225
Vitamine E	30	250
Zinc	15	150
Cuivre	1	100
Huile de poisson -dont oméga 3	1030 676	

-EPA -DHA	113 75	
Lutéine	10	
Zéaxanthine	2	
Extrait de *vitis vinifera,* dont resveratrol	1	

Posologie : 2 capsules par jour à prendre avec un peu d'eau avant ou au milieu du repas.

J) PreserVision 3® (Laboratoire Chauvin)

C'est également un complément alimentaire à visée oculaire. L'effet bénéfique pour l'œil est obtenu à partir d'une consommation de 250 mg de DHA. Ici, on est bien au-dessus.

On remarque que la teneur en huile de poissons pour 2 capsules (1015 mg) est là aussi plus élevée que dans d'autres formules. Cependant, ici seules les vitamines C et E sont retrouvées, mais ce sont les principales vitamines anti-oxydantes. Le seul oligo-élément retrouvé est le zinc. Il n'y a pas de cuivre ni de sélénium. (Tableau 19)

Tableau 19 : composition de PreserVision 3®

Valeur nutritionnelle	**Pour 2 capsules par jour (mg)**	**% VNR**
Vitamine C	180	225
Vitamine E	30	250
Zinc	15	150
Huile de poisson -dont acides gras oméga 3 -dont DHA	1015 600 360	
Lutéine	10	
Zéaxanthine	2	

4) Avis critique concernant les compléments alimentaires

Ainsi, on voit que les compléments alimentaires sont tous plus ou moins similaires. Leur formulation repose essentiellement sur des éléments anti-oxydants, dans le but de maintenir le plus longtemps possible l'intégrité du système oculaire.

Certains les décrivent comme des « alicaments » quand les doses administrées quotidiennement sont bien supérieures aux apports nutritionnels. (58)

Cependant, on peut se poser des questions sur leur utilité dans le cadre d'une alimentation variée, équilibrée, riche en fruits, légumes, et en oméga 3 (régime type méditerranéen par exemple). D'autant plus qu'ils représentent un budget non négligeable.

Finalement, ils sont surtout intéressants dans les formes débutantes de DMLA, afin d'en ralentir la progression. Chez l'adulte jeune et en bonne santé, une supplémentation *via* des compléments alimentaires n'est pas nécessaire, l'alimentation suffit généralement à couvrir les besoins.

Ensuite, il faut être vigilant par rapport à leur origine et à leur qualité (éviter de les acheter sur internet en dehors du circuit officinal par exemple) car n'étant pas des médicaments, ces produits sont moins contrôlés.

Enfin, il est important d'avoir l'avis d'un professionnel de santé avant de prendre des compléments alimentaires, d'autant plus chez les personnes âgées, souvent polymédicamentées.

5) Conseils du pharmacien

A) A propos de la pathologie

Le pharmacien peut jouer un rôle d'information : il peut aider à mieux faire connaître la DMLA auprès de ses différents patients. Il peut mettre des affiches dans son officine, distribuer des tracts, proposer un dépistage.

Ensuite, il devra accompagner les patients atteints de DMLA, en rappelant le bon usage des anti-VEGF et des éventuels compléments alimentaires. Il faudra rappeler les mesures hygiéno-diététiques et voir si certains comportements pourraient être améliorés. Il participe également au maintien à domicile des personnes malvoyantes, en proposant des outils pour faciliter leur quotidien.

Pour les patients ayant reçu du laser ou une chirurgie, le pharmacien rappellera l'importance de protéger les yeux du soleil et de la lumière vive, en général un couvre-œil sera apposé à l'aide d'un sparadrap pendant les premiers jours. Le premier jour après l'intervention, le patient peut ressentir des picotements, avoir une vision floue mais cela va s'atténuer les jours suivants avec la cicatrisation. Dans tous les cas, le patient devra continuer à être suivi par son médecin.

B) Pour les anti-VEGF

Tout d'abord, il faut absolument rappeler au patient de conserver son traitement anti-VEGF (comme le Lucentis®) au réfrigérateur. On peut lui donner un étui isotherme pour qu'il transporte son traitement jusqu'à son domicile. Ne pas laisser le traitement en pleine chaleur dans la voiture. Une fois à domicile, il faut conserver le traitement au milieu du frigo et non dans la porte (car les variations de température y sont trop importantes).

Ensuite, le jour de l'injection, on conseille de ne pas être maquillée, car cela pourrait engendrer une inflammation de l'œil. Il faut rassurer le patient, l'injection se fait sous anesthésie locale et n'est pas douloureuse. Des picotements peuvent cependant être ressentis. On informe également le patient qu'il vaut mieux qu'il soit accompagné lors du

rendez-vous et qu'il ne conduise pas car il y a d'éventuels effets indésirables : corps flottants, vision trouble.

C) Pour les compléments alimentaires

Ensuite, concernant la délivrance des compléments alimentaires, il faudra rappeler la posologie (cela varie selon les laboratoires mais en général la prise se fait plutôt au milieu du repas) et insister sur le fait qu'il ne faut pas prendre simultanément plusieurs compléments alimentaires afin d'éviter un éventuel surdosage.

De plus, la prudence est de rigueur chez les patients sous AVK car les omégas 3 ont un rôle sur la fluidité du sang.

Il est également important de préciser que les compléments alimentaires ne se substituent pas à une alimentation saine et variée : de nombreux nutriments sont apportés par l'alimentation au quotidien. Les mesures hygiéno-diététiques sont primordiales et doivent absolument être rappelées par le pharmacien. (59)

6) Mieux vivre avec la DMLA : rééducation de la vision

Une fois, la DMLA installée, il est nécessaire d'apprendre à vivre avec le handicap qu'elle peut générer. Pour cela, le patient se rapprochera de son ophtalmologue, d'un orthoptiste, d'un opticien mais aussi de son pharmacien. Il faudra établir un bilan selon le contexte social du patient, selon ses attentes, avec un accompagnement multidisciplinaire.

Ensuite, diverses solutions pourront être proposées comme de la rééducation visuelle, mais aussi des systèmes de loupes et d'éclairage pour la lecture. Il faudra aussi voir si le logement est adapté, suffisamment éclairé ou s'il pourrait être amélioré pour faciliter la vie de la personne. Il est important de prévenir le risque de chutes : les escaliers sont à éviter (on pourra installer un système d'ascenseur), on enlèvera les obstacles au sol tels que les tapis. Au quotidien, on peut par exemple proposer un téléphone fixe avec des chiffres agrandis, des jeux de cartes grand format, des moyens de téléassistance.

Dans le cas d’un scotome central, le patient pourra apprendre à « excentrer » sa vision afin de se concentrer sur une région saine de la rétine : on appelle cela la rééducation basse-vision. Le patient utilisera donc sa vision périphérique pour continuer les activités de la vie, car cette partie du champ de vision n’est pas touchée. (60)

IV. CONCLUSION

La DMLA est donc une pathologie liée au vieillissement oculaire qui reste assez peu connue du grand public, bien qu'il y ait de plus en plus de cas au fil des années. Elle va entraîner une baisse importante de l'acuité visuelle, handicapante au quotidien.

Les traitements proposés pour la forme humide (les anti-VEGF) permettent seulement d'en ralentir l'évolution et il n'y a pas de traitement pour la forme sèche.

Ainsi, on comprend pourquoi il est intéressant de chercher à prévenir cette pathologie et d'agir le plus tôt possible avant que la pathologie ne s'aggrave. On sait que le stress oxydatif est un facteur clé dans l'évolution de la DMLA. Par conséquent, on recommande d'avoir un mode de vie sain : une alimentation équilibrée, la pratique d'une activité physique régulière, mais aussi l'arrêt de certains comportements néfastes comme le tabagisme.

Il faut entendre que ce que l'on mange aura un impact sur notre santé. On recommandera une alimentation riche en anti-oxydants, *via* les différentes vitamines et oligo-éléments.

L'idéal serait de se baser sur le régime méditerranéen qui apporte de bons nutriments au quotidien. D'autant plus que ce type de régime contribue au maintien d'un système cardiovasculaire efficace.

Aussi, certains patients pourront être supplémentés *via* des compléments alimentaires, qui permettraient de ralentir l'évolution de la pathologie.

En attendant que de nouveaux traitements soient découverts pour guérir cette maladie, on doit insister sur ce principe de prévention.

Le pharmacien d'officine a donc un rôle important à jouer que ce soit par la prévention, le dépistage, le suivi de la pathologie mais encore par les conseils qu'il apporte au quotidien.

BIBLIOGRAPHIE ET WEBOGRAPHIE

1. Leveziel N, Delcourt C, Zerbib J, Dollfus H, Kaplan J, Benlian P, et al. Épidémiologie de la dégénérescence maculaire liée à l'âge. J Fr Ophtalmol. juin 2009;32(6):440-51.

2. Massé A, Buhannic L. Comprendre la dégénérescence maculaire liée à l'âge. Actual Pharm. avr 2017;56(565):18-21.

3. Global prevalence of age-related macular degeneration and disease burden projection for 2020 and 2040: a systematic review and meta-analysis | Elsevier Enhanced Reader [Internet]. [cité 24 déc 2019]. Disponible sur: https://reader.elsevier.com/reader/sd/pii/S2214109X13701451?token=FC9D2E73FC19DB2DD2454D73E13CEAE3D9019D7BC191BF73F29294E5E64B2D7F081FC5E649F6EDE05F25DEC22304A3E1

4. Weber M, Sennlaub F, Souied E, Cohen S-Y, Béhar-Cohen F, Milano G, et al. Expertises croisées dans la dégénérescence maculaire liée à l'âge. Focus sur la physiopathologie, l'angiogenèse, les données pharmacologiques et cliniques. J Fr Ophtalmol. sept 2014;37(7):566-79.

5. Behar-Cohen F, Kowalczuk L, Keller N, Savoldelli M, Azan F, Jeanny J-C. Anatomie de la rétine. EMC - Ophtalmol. janv 2009;6(1):1-14.

6. Dégénérescence maculaire liée à l'âge (DMLA) [Internet]. Inserm - La science pour la santé. [cité 25 juin 2019]. Disponible sur: https://www.inserm.fr/information-en-sante/dossiers-information/degenerescence-maculaire-liee-age-dmla

7. Anatomie de l'œil et de ses annexes - ScienceDirect [Internet]. [cité 5 juin 2019]. Disponible sur: https://www.sciencedirect.com/science/article/pii/S0515370009700345

8. Smerdon D. Anatomy of the eye and orbit. Curr Anaesth Crit Care. 1 déc 2000;11(6):286-92.

9. Birlouez-Aragon I, Saavedra G. Rôle de la nutrition sur le vieillissement des yeux. Médecine Nutr. 2005;41(3):97-107.

10. Tolou C, Mahieu L, Pagot-Mathis V, Matonti F, Soler V. De la maculopathie à la dégénérescence maculaire liée à l'âge : modalités de suivi et de traitement. NPG Neurol - Psychiatr - Gériatrie. avr 2016;16(92):92-100.

11. Couasnon D, Cobast E, Herve A, Hazif EL, Legrand AB. Prévention de la degenerescence maculaire liée à l'âge. E A. 2019;29:27.

12. Pathologies de la rétine | Ophtalmologie [Internet]. [cité 18 juin 2019]. Disponible sur: http://www.chu-poitiers.fr/specialites/ophtalmologie/maladie-de-loeil/

13. DMLA : quels sont les premiers symptômes ? [Internet]. [cité 20 juin 2019]. Disponible sur: https://www.ameli.fr/assure/sante/themes/dmla/symptomes-diagnostic

14. Tran THC, Boucart M. La perception des objets et des scènes naturelles dans la dégénérescence maculaire liée à l'âge. J Fr Ophtalmol. janv 2012;35(1):58-68.

15. Fiche d'information sur l'angiographie à la fluorescéine. :2.

16. Desmettre T. Épigénétique et dégénérescence maculaire liée à l'âge (DMLA). J Fr Ophtalmol. déc 2018;41(10):981-90.

17. Owen CG, Jarrar Z, Wormald R, Cook DG, Fletcher AE, Rudnicka AR. The estimated prevalence and incidence of late stage age related macular degeneration in the UK. Br J Ophthalmol. mai 2012;96(5):752-6.

18. Nicolas CM, Robman LD, Tikellis G, Dimitrov PN, Dowrick A, Guymer RH, et al. Iris colour, ethnic origin and progression of age-related macular degeneration. Clin Experiment Ophthalmol. déc 2003;31(6):465-9.

19. Clemons TE, Milton RC, Klein R, Seddon JM, Ferris FL, Age-Related Eye Disease Study Research Group. Risk factors for the incidence of Advanced Age-Related Macular Degeneration in the Age-Related Eye Disease Study (AREDS) AREDS report no. 19. Ophthalmology. avr 2005;112(4):533-9.

20. Haddad S, Chen CA, Santangelo SL, Seddon JM. The Genetics of Age-Related Macular Degeneration: A Review of Progress to Date. Surv Ophthalmol. juill 2006;51(4):316-63.

21. Edwards AO. Complement Factor H Polymorphism and Age-Related Macular Degeneration. Science. 15 avr 2005;308(5720):421-4.

22. Weeks DE, Conley YP, Tsai H, Mah TS, Rosenfeld PJ, Paul TO, et al. Age-related maculopathy: an expanded genome-wide scan with evidence of susceptibility loci within the 1q31 and 17q25 regions. Am J Ophthalmol. 1 nov 2001;132(5):682-92.

23. Lambert NG, ElShelmani H, Singh MK, Mansergh FC, Wride MA, Padilla M, et al. Risk factors and biomarkers of age-related macular degeneration. Prog Retin Eye Res. sept 2016;54:64-102.

24. Seddon JM, Cote J, Davis N, Rosner B. Progression of age-related macular degeneration: association with body mass index, waist circumference, and waist-hip ratio. Arch Ophthalmol Chic Ill 1960. juin 2003;121(6):785-92.

25. Massé H, Wolff B, Bonnabel A, Bourhis A, Cornut PL, De Bats F, et al. Vue d'ensemble des pratiques médicales dans la DMLA exsudative en France. J Fr Ophtalmol. janv 2016;39(1):40-7.

26. Meddispar - 3400927671197 - LUCENTIS [Internet]. [cité 16 févr 2020]. Disponible sur: http://www.meddispar.fr/Medicaments/LUCENTIS-10-B-1/(type)/name/(value)/lucentis/(cip)/3400927671197#nav-buttons

27. Massé A, Buhannic L, Saulnier P, Larcher G, Le ray-Richomme A-M. Prise en charge de la DMLA : des traitements de plus en plus efficaces et une prévention indispensable. Actual Pharm. avr 2017;56(565):22-5.

28. Traitement de la DMLA humide [Internet]. [cité 23 déc 2019]. Disponible sur: https://www.ameli.fr/assure/sante/themes/dmla/dmla-humide-traitement

29. Soubrane G, Kuhn D, Oubraham H, Coscas G. Traitement photodynamique. 2019;3.

30. Puche N. Ozurdex® versus Lucentis® dans l'œdème maculaire de l'occlusion de branche : enfin une étude randomisée ! :2.

31. DMLA sèche : « les résultats de notre implant dépassent nos attentes », selon le Pr José-Alain Sahel [Internet]. Le Quotidien du médecin. [cité 16 févr 2020]. Disponible sur: https://www.lequotidiendumedecin.fr/archives/dmla-seche-les-resultats-de-notre-implant-depassent-nos-attentes-selon-le-pr-jose-alain-sahel

32. Netgen. DMLA et cellules souches embryonnaires [Internet]. Revue Médicale Suisse. [cité 22 août 2020]. Disponible sur: https://www.revmed.ch/RMS/2011/RMS-280/DMLA-et-cellules-souches-embryonnaires

33. Yannuzzi NA, Freund KB. Brolucizumab: evidence to date in the treatment of neovascular age-related macular degeneration. Clin Ophthalmol Auckl NZ. 24 juill 2019;13:1323-9.

34. Dillon J, Zheng L, Merriam JC, Gaillard ER. Transmission of light to the aging human retina: possible implications for age related macular degeneration. Exp Eye Res. déc 2004;79(6):753-9.

35. Affortit DA. Dégénérescence maculaire liée à l'âge. Mise Au Point. 2013;7:6.

36. DMLA et vitamines [Internet]. SNOF. [cité 9 juill 2019]. Disponible sur: http://www.snof.org/encyclopedie/dmla-et-vitamines

37. Age-Related Eye Disease Study Research Group. A randomized, placebo-controlled, clinical trial of high-dose supplementation with vitamins C and E, beta carotene, and zinc for age-related macular degeneration and vision loss: AREDS report no. 8. Arch Ophthalmol Chic Ill 1960. oct 2001;119(10):1417-36.

38. Age-Related Eye Disease Study 2 Research Group. Lutein + zeaxanthin and omega-3 fatty acids for age-related macular degeneration: the Age-Related Eye Disease Study 2 (AREDS2) randomized clinical trial. JAMA. 15 mai 2013;309(19):2005-15.

39. Guilland J-C. Qu'est-ce qu'une vitamine ? [Internet]. La revue du praticien; 2013. Disponible sur: larevuedupraticien.fr

40. Elsevier. Nutrition clinique pratique [Internet]. Elsevier Connect. [cité 29 juin 2020]. Disponible sur: https://www.elsevier.com/fr-fr/connect/medecine/besoins-nutritionnels-et-apports-conseilles.-lequilibre-alimentaire

41. Borel P. Exploration du statut vitaminique A. Cah Nutr Diététique. déc 2012;47(6):284-90.

42. Collin. Les vitamines (Le moniteur des pharmacies Formation). 8 nov 2014;(217).

43. Souied É. Vitamines, pigments maculaires, oméga 3 : un rôle protecteur prouvé. Rev Prat. 2017;67:3.

44. Day S, Acquah K, Platt A, Lee PP, Mruthyunjaya P, Sloan FA. Association of Vitamin D Deficiency and Age-Related Macular Degeneration in Medicare Beneficiaries. Arch Ophthalmol. 1 août 2012;130(8):1070.

45. Berger M. Complémentation en oligo-éléments : qui, pourquoi, comment? Nutr Clin Métabolisme.

46. Feng L, Nie K, Jiang H, Fan W. Effects of lutein supplementation in age-related macular degeneration. PLoS ONE [Internet]. 30 déc 2019 [cité 20 mars 2020];14(12). Disponible sur: https://www.ncbi.nlm.nih.gov/pmc/articles/PMC6936877/

47. Huang D. Dietary Antioxidants and Health Promotion. Antioxidants [Internet]. 12 janv 2018 [cité 17 août 2020];7(1). Disponible sur: https://www.ncbi.nlm.nih.gov/pmc/articles/PMC5789319/

48. Réduire le risque de DMLA en adoptant une alimentation méditerranéenne [Internet]. Inserm - La science pour la santé. [cité 15 juill 2019]. Disponible sur: https://www.inserm.fr/actualites-et-evenements/actualites/reduire-risque-dmla-en-adoptant-alimentation-mediterraneenne-0

49. Guilloux, Quéré. Alimentation et pathologies chroniques : Le Moniteur des pharmacies Formation. 7 mars 2020;(3312).

50. Merle BMJ, Colijn JM, Cougnard-Grégoire A, de Koning-Backus APM, Delyfer M-N, Kiefte-de Jong JC, et al. Mediterranean Diet and Incidence of Advanced Age-Related Macular Degeneration. Ophthalmology. mars 2019;126(3):381-90.

51. Utilisation du Gingko biloba, un extrait de feuilles d'arbre aux quarante écus, pour ralentir la progression de la dégénérescence maculaire liée à l'âge [Internet]. [cité 21 mars 2020]. Disponible sur: /fr/CD001775/EYES_utilisation-du-gingko-biloba-un-extrait-de-feuilles-darbre-aux-quarante-ecus-pour-ralentir-la

52. Ogawa K, Kuse Y, Tsuruma K, Kobayashi S, Shimazawa M, Hara H. Protective effects of bilberry and lingonberry extracts against blue light-emitting diode light-induced retinal photoreceptor cell damage in vitro. BMC Complement Altern Med. 2 avr 2014;14:120.

53. Joly F, Nuzzo A, Kapel N, Thomas M. Lien entre les probiotiques et le microbiote : vision du clinicien. Cah Nutr Diététique. 1 déc 2017;52:S5-12.

54. Morita Y, Miwa Y, Jounai K, Fujiwara D, Kurihara T, Kanauchi O. Lactobacillus paracasei KW3110 Prevents Blue Light-Induced Inflammation and Degeneration in the Retina. Nutrients. déc 2018;10(12):1991.

55. Lunettes de soleil : comment choisir la bonne protection ? [Internet]. [cité 16 févr 2020]. Disponible sur: https://www.economie.gouv.fr/dgccrf/Publications/Vie-pratique/Fiches-pratiques/Lunettes-de-soleil

56. MACULA-Z-Notice.pdf [Internet]. [cité 9 févr 2020]. Disponible sur: https://www.horus-pharma.com/img/cms/Avis%20de%20transparence/MACULA-Z-Notice.pdf

57. 2019 zinc-Notice Naturophta Macula.pdf [Internet]. [cité 9 févr 2020]. Disponible sur: https://www.horus-pharma.com/img/cms/Notices%20d%20utilisation/Notices/2019%20zinc-Notice%20Naturophta%20Macula.pdf

58. Desmettre T, Lecerf J-M. Alicaments ou supplémentations à doses nutritionnelles : quel avenir pour la micronutrition en ophtalmologie ?! J Fr Ophtalmol. mars 2005;28(3):239-42.

59. Péligry A, Betton-Colombel C, Yasmina T, Patellis C. Le rôle du pharmacien d'officine auprès du patient atteint de DMLA. Actual Pharm. 1 avr 2017;56(565):30-3.

60. Beaunoir M-P. Rééducation basse vision et équipement optique dans la DMLA atrophique. 2019;5.

Université de Poitiers

Faculté de Médecine et Pharmacie

SERMENT DE GALIEN

En présence des Maitres de la Faculté, je fais le serment :

D'honorer ceux qui m'ont instruit(e) dans les préceptes de mon art et de leur témoigner ma reconnaissance en restant fidèle aux principes qui m'ont été enseignés et d'actualiser mes connaissances,

D'exercer, dans l'intérêt de la santé publique, ma profession avec conscience et de respecter non seulement la législation en vigueur, mais aussi les règles de Déontologie, de l'honneur, de la probité et du désintéressement,

De ne jamais oublier ma responsabilité et mes devoirs envers la personne humaine et sa dignité,

De ne dévoiler à personne les secrets qui m'auraient été confiés ou dont j'aurais eu connaissance dans l'exercice de ma profession,

De faire preuve de loyauté et de solidarité envers mes collègues pharmaciens,
De coopérer avec les autres professionnels de santé.
En aucun cas, je ne consentirai à utiliser mes connaissances et mon état pour corrompre les mœurs et favoriser des actes criminels.

Que les Hommes m'accordent leur estime si je suis fidèle à mes promesses. Que je sois couvert(e) d'opprobre et méprisé(e) de mes confrères si j'y manque.

Signature de l'étudiant	du Président du jury
Nom :	Nom :
Prénom :	Prénom :

Version validée par la conférence des Doyens de facultés de Pharmacie le 7 février 2018

RESUME

La dégénérescence maculaire liée à l'âge, ou DMLA, est une pathologie de la rétine qui entraîne une baisse de l'acuité visuelle avec l'apparition d'un scotome central. A terme, le risque est l'évolution vers une cécité.

Avec le vieillissement des populations, la prévalence de cette maladie augmente chaque année. Cependant, il existe peu de traitements disponibles, et ces derniers permettent seulement de ralentir l'évolution de la DMLA.

De plus, c'est une maladie multifactorielle, dont les principaux facteurs sont l'âge avancé, la génétique, le stress oxydant, le tabagisme et la lumière bleue. Certes, pour certains facteurs, il n'est pas possible de modifier le niveau de risque mais pour d'autres une perspective de prévention est importante à prendre en compte.

Ainsi, le but de ce travail est de déterminer quel type d'alimentation et de comportement peut aider à prévenir la DMLA, ainsi que le rôle du pharmacien d'officine auprès du patient.

ABSTRACT

Age-related macular degeneration, or AMD, is a pathology of the retina that causes a decrease in visual acuity, with a central scotoma. The risk is the progression to blindness.

With the aging of populations, the prevalence of this disease increases every year. However, there are few treatments available, but they only help to slow the progression of AMD.

In addition, it's a multifactorial disease: the main factors are advanced age, genetics, oxidative stress, blue light and smoking. For some factors, it's not possible to change the level of risk, but for others, a perspective of prevention is important.

To conclude, the objective of this work is to determine what kind of diet and behavior can help to prevent AMD, as well as the role of the pharmacist in helping the patient.

MOTS CLES

DMLA, prévention, alimentation, anti-oxydants, vitamines, oligo-éléments, oméga-3, vision