THÈSE

Pour l'obtention du grade de
DOCTEUR DE L'UNIVERSITÉ DE POITIERS
UFR de médecine et de pharmacie
Laboratoire Inflammation, tissus épithéliaux et cytokines - LITEC (Poitiers)
(Diplôme National - Arrêté du 7 août 2006)

École doctorale : Biologie-santé - Bio-santé (Limoges)
Secteur de recherche : Aspects moléculaires et cellulaires de la biologie

Présentée par :
Jean-Philippe Giot

Implication des cytokines inflammatoires dans l'angiodermite nécrotique

Directeur(s) de Thèse :
Jean-Claude Lecron, Laure Favot

Soutenue le 21 juin 2013 devant le jury

Jury :

Président	**Yssel Hans**	Directeur de recherche, INSERM de Montpellier
Rapporteur	**Michel Samson**	Directeur de recherche, Université de Rennes 1
Rapporteur	**Alain-Pierre Gadeau**	Chargé de recherche, INSERM de Bordeaux
Membre	**Jean-Claude Lecron**	Professeur des Universités, Université de Poitiers
Membre	**Laure Favot**	Maître de conférences, Université de Poitiers

Pour citer cette thèse :
Jean-Philippe Giot. *Implication des cytokines inflammatoires dans l'angiodermite nécrotique* [En ligne]. Thèse Aspects moléculaires et cellulaires de la biologie. Poitiers : Université de Poitiers, 2013. Disponible sur l'Intranet de l'Université de Poitiers <http://theses.univ-poitiers.fr>

THESE

Pour l'obtention du grade de

DOCTEUR DE L'UNIVERSITE DE POITIERS

Faculté de Médecine et Pharmacie

(Diplôme National - Arrêté du 7 août 2006)

Ecole Doctorale : BioSanté N°524

Champ disciplinaire : Biologie, Médecine, Santé

Secteur de Recherche : Aspects moléculaires et cellulaires de la biologie

Présentée par :

JEAN-PHILIPPE GIOT

Implication des cytokines inflammatoires dans l'Angiodermite Nécrotique

Directeurs de Thèse : Dr Laure Favot et Pr Jean-claude Lecron

Soutenue le vendredi 21 juin 2013, devant la Commission d'Examen :

Jury

Rapporteurs	**Dr Michel Samson**	Directeur de Recherche, INSERM U1085
	Dr Alain-Pierre Gadeau	Chargé de Recherche, INSERM U1045
Examinateur	**Dr Hans Yssel**	Directeur de Recherche, INSERM Montpellier
	Dr Laure Favot	Maître de conférences des Universités
	Pr Jean-claude Lecron	Professeur des universités

Remerciements

Je remercie vivement les Drs Michel Samson et Alain Gadeau pour avoir accepté d'être les rapporteurs de ce travail. Qu'ils trouvent ici l'expression de ma gratitude.

Je remercie très chaleureusement le Dr Hans Yssel d'avoir accepté d'évaluer ce travail et de m'avoir initié à l'immunologie lors de mon stage de master.

Je ne sais comment remercier Jean-Claude Lecron qui m'a accueilli dans son laboratoire à bras ouverts pour réaliser cette thèse. Je te remercie pour ta disponibilité, ta prévenance et tes conseils avisés.

Un immense merci à Laure Favot, qui m'a dirigée et soutenu pendant ces quatre années de thèse. Sans toi, ce travail n'aurait pas vu le jour et je te remercie pour avoir composé avec un médecin dont la présence était variable dans le temps. Je te remercie aussi pour gentillesse, ta prévenance (les lendemains de garde en particulier), tes bons conseils, ta disponibilité (surtout dans la correction de cette thèse !) et ton amitié.

Je remercie chaleureusement mes deux colocataires de bureau Isabelle et Franck, pour les discussions et les réponses aux questions impromptues qui me venaient parfois à l'esprit…

Un grand remerciement au Pr Pierre Levillain qui a accepté de réaliser cette étude chronophage. J'ai énormément apprécié travailler avec vous et je garderai un très bon souvenir de notre collaboration.

Un très grand merci à tous les autres membres du laboratoire Sandrine, Martine, Adriana, Jean-François, Thierry ainsi qu'aux anciens thésards Benoit, Sylvain, Karline et Manu pour votre gentillesse et votre accueil.

Je remercie François-Xavier Bernard et toute l'équipe de BIOalternatives pour notre fructueuse collaboration, votre dynamisme et nos échanges scientifiques.

Merci à mon maitre, le Pr Guy Dagregorio, qui m'a accueilli dans son service pour un cursus de Chirurgie puis qui m'a offert l'opportunité de faire un cursus scientifique. Je remercie Vincent Huguier, mes chefs de clinique Eric et Franck, mes collègues Raphael,

Anne, Jonathan, Cyrus et Fabien et toute l'équipe de chirurgie Plastique pour m'avoir laissé réaliser ce travail de sciences en parallèle de mon métier de chirurgien.

Merci au Pr Guillet et à toute son équipe pour notre collaboration. Grâce à vous nous avons pu inclure de nombreux sujets dans cette étude, ce qui lui a donné tout son intérêt. Je remercie en particulier Magali et Ewa, avec toutes mes amitiés.

Je remercie mes parents, mon frère et ma sœur qui m'ont soutenu pendant toutes ces années. Un grand merci à ma mère pour la relecture de ma thèse.

Je remercie aussi ma belle-mère et mon épouse pour le temps passé à relire ce manuscrit.

Merci du plus profond de mon cœur à mes deux amours, Sandrine, pour ta présence à mes côtés, de m'avoir supporté et soutenu dans tous les moments et Eloi, notre fils qui me ravit de plaisir tous les jours. Je vous aime!

Abréviations

αSMA	« Smooth muscle actin », isoforme alpha
AhR	« Aryl hydrocarbon receptor »
AI	Maladie de Verneuil « Acne Inversa »
AT1	Récepteur de l'angiotensine-II de type 1
BMP	« Bone morphogenic protein »
CCL	Chimiokine au motif C-C
CCR	Récepteur de chimiokines au motif C-C
CGRP	« Calcitonin gene-related peptide »
CK10	Cytokératine 10
CLA	Antigène cutané lymphocytaire
CLC	« Cardiotrophin-like cytokine »
CNTF	« Ciliary neurotrophic factor »
CPA	Cellule présentatrice d'antigène
COX2	Cyclooxygénase 2
CT1	Cardiotrophine 1
CREB	« cAMP-responsive element binding protein »
CRP	Protéine C réactive
CXCL	Chimiokine au motif C-X-C
CXCR	Récepteur de chimiokines au motif C-X-C
CX3CL1	Fractalkine, chimiokine au motif C-X3-C
DAMPS	Molécules associées aux signaux de danger « Damage-associated molecular pattern molecules »
EBP	Elastin binding protein
EGF	Facteur de croissance de l'épiderme
eNOS	Oxyde nitrique synthase endotheliale
EVA	Echelle visuelle analogique de la douleur
ESL-1	Ligand 1 de la sélectine E
FGF	Facteur de croissance des fibroblastes
FoxP3	« Forkhead box P3 »
G-CSF	« Granulocyte colony-stimulating factor »
GM-CSF	« Granulocyte–macrophage colony-stimulating factor »

hBD2	Défensine humaine beta 2
HB-EGF	Facteur de croissance épidermique lié à l'héparine
ICAM	« Inter-cellular adhesion molecule »
IEC	Inhibiteur de l'enzyme de conversion
IFN	Interféron
IgE	Immunoglobulines E
IGF2	Facteur de croissance similaire à l'insuline 2
IKK	Kinase inhibitrice de NF-κB
iNOS	Oxyde nitrique synthase inductible
IRAK	Kinase associée au récepteur de l'Interleukin-1
IRF	Facteur de régulation de l'interféron
IL	Interleukine
IL-1RA	Antagoniste du récepteur de l'IL-1
LDL	Lipides de basse densité
LFA-1	Antigène de fonction leucocytaire 1
LIF	« Leukemia inhibiting factor »
LPS	Lipopolysaccharide
Mac-1	« Macrophage adhesion ligand 1 »
MAPK	Protéine kinase activée par la mitose
MCP-1	« Monocyte chemoattractant protein-1 »
MCSF	« Macrophage colony-stimulating factor »
MHC	Chaîne lourde de la myosine
MMP	Métalloprotéinase matricielle
MyD88	Gène de réponse primaire de la différenciation myéloïde 88
NFAT	Facteur nucléaire des lymphocytes T activés
NF-κB	« Nuclear factor-kappa B »
NFS	Numération formule sanguine
NGF	Facteur de croissance nerveux
NK	« Natural Killer »
OSM	« Oncostatin M »
p38	« Mitogen-activated protein kinases p38 »
PAI-1	« Plasminogen Activator Inhibitor-1 »
PAMPS	Motifs moléculaires associé aux pathogènes
PCNA	« proliferating cell-nuclear antigen »
PDGF	Facteur de croissance isolé des plaquettes

PSGL-1	« P-selectin glycoprotein ligand-1 »
PU.1	Facteur de transcription se liant à la boite riche en purine (PU) encodée par le gène sp1
qPCR	Quantification de la réaction en chaîne par polymérase en temps réel
RHE	« Reconstructed human epidermis »
RHS	« Reconstructed human skin »
ROS	Radicaux libres
RORC	« Retinoic acid-related orphan receptor C »
RORγt	« Retinoic acid-related orphan receptor γt »
Sartan	antagoniste du récepteur II de l'angiotensine
SM22a	Transgéline « smooth muscle protein 22a »
STAT	« Signal Transducers and Activators of Transcription »
SR-A	« Scavenger receptor A »
TAM	Macrophages associés aux tumeurs
Tbet	« T-box transcription factor protein 21 » TBX21
TCR	« T-cell receptor »
TGFβ	« Transforming growth factor β »
Th	« T-helper »
TIRAP	« Toll-interleukin 1 receptor (TIR) domain containing adaptor protein »
TIR	« Toll-interleukin 1 receptor »
TLR	« Toll-like receptor »
TMA	« Tissue micro-array »
TNFα	« Tumor necrosis factor »
TNFβ	Lymphotoxine
TRAF	Facteur associé au récepteur du TNF
TRAM	« TRIF-related adaptor molecule »
Treg	Lymphocyte T régulateur
TRIF	« TIR-domain-containing adapter-inducing interferon-β »
TSLP	« Thymic stromal lymphopoietin »
VCAM	« Vascular cellular adhesion molecule »
VEGF	Facteur de croissance des cellules endothéliales vasculaires
VLA-4	« Very Late Antigen 4 »
VSMC	« Vascular smooth muscle cell »
WNT	« Wingless-related integration site »

Plan

1. Avant-propos 15

2. Introduction 18

2.1. Peau et cellules de l'inflammation 18

2.1.1. Histologie de la peau 18

2.1.1.1. Epiderme 18

2.1.1.2. Le derme 19

2.1.1.3. L'hypoderme 20

2.1.2. Cellules résidentes 20

2.1.2.1. Les kératinocytes 20

2.1.2.2. Fibroblastes 23

2.1.2.3. Cellules vasculaires lisses 23

2.1.2.4. Cellules endothéliales 30

2.1.2.5. Mélanocytes 31

2.1.2.6. Cellules dendritiques et cellules de Langerhans 31

2.1.2.7. Cellules de Merkel 32

2.1.2.8. Les lymphocytes résidents de la peau 32

2.1.3. Infiltration leucocytaire pendant l'inflammation 33

2.1.3.1. Les lymphocytes T et sous-populations 33

2.1.3.1.1. Th1 35

2.1.3.1.2. Th2 36

2.1.3.1.3. Th9 36

2.1.3.1.4. Th17 36

2.1.3.1.5. Th22 37
2.1.3.1.6. Lymphocytes T régulateurs 38
2.1.3.2. Les lymphocytes B 38
2.1.4. La lignée monocytes - macrophages 38
2.1.4.1. Filiation monocytes - macrophages 38
2.1.4.2. Macrophages M1 "activation classique" 40
2.1.4.3. Macrophages M2 "activation alternative" 41
2.1.4.4. Activation par l'immunité innée 43
2.1.4.5. Macrophages M1 M2 43
2.1.4.6. Macrophages et athérosclérose 43
2.2. Inflammation cutanée 44
2.2.1. Introduction sur l'inflammation 44
2.2.1.1. Médiateurs de l'inflammation 44
2.2.1.1.1. Immunité innée 44
2.2.1.1.2. Alarmines 46
2.2.1.1.3. Matrikines 48
2.2.1.2. Recrutement de cellules inflammatoires 48
2.2.2. Les cytokines impliquées dans l'inflammation cutanée 52
2.2.2.1. Cytokines de la famille de l'interleukine 1 53
2.2.2.2. IL-1 et inflammation cutanée 57
2.2.2.3. Cytokines de la famille de l'IL-6 59
2.2.2.3.1. IL-6 et inflammation cutanée 63
2.2.2.3.2. OSM et inflammation des kératinocytes 63
2.2.2.3.3. Autres effets de l'OSM sur l'inflammation cutanée 64
2.2.2.3.4. IL-31 et inflammation cutanée 64
2.2.2.4. Cytokines de la famille du tumor necrosis factor 65

2.2.3. Cytokines Th17, T régulateur et inflammation 66

2.2.3.1. Cytokines de la famille de l'interleukine 10 66

2.2.3.1.1. IL-10 et inflammation cutanée 66

2.2.3.1.2. IL-22 et inflammation cutanée 67

2.2.3.2. Cytokines de la famille de l'IL-17 68

2.2.4. Le platlet derived growth factor 69

2.3. Signature cytokinique de pathologies inflammatoires cutanées 70

2.3.1. Le psoriasis 70

2.3.2. La dermatite atopique 71

2.3.3. La maladie de Verneuil 73

2.3.4. Le pyoderma gangrenosum 73

2.3.5. Comparaison de profils cytokiniques de pathologies inflammatoires cutanées 75

2.4. L'inflammation et la douleur 77

2.5. L'angiodermite nécrotique, un ulcère cutané inflammatoire 80

2.5.1. Forme clinique 81

2.5.2. Examens complémentaires 82

2.5.3. Traitement médical de l'angiodermite nécrotique 85

2.5.4. Traitement chirurgical de l'angiodermite nécrotique 87

2.5.4.1. Exérèse chirurgicale 87

2.5.4.2. Couverture par une greffe de peau 88

2.5.4.3. Autres traitements chirurgicaux 89

3. Objectifs 90

4. Résultats 91

4.1. Cohorte de patients et analyse clinique 92

4.1.1. Antécédents, médicaments 92

4.1.2. Etat inflammatoire systémique 92

4.1.3. Récidive de l'angiodermite et inflammation systémique 93

4.2. Cytokines et angiodermite nécrotique 95

4.2.1. Introduction 95

4.2.2. Involvement of IL-1 and Oncostatin M in acanthosis associated to Hypertensive Leg Ulcer 96

4.2.3. Infiltration lymphocytaire dans l'angiodermite nécrotique 119

4.3. Douleur et inflammation dans l'angiodermite 121

4.3.1. Matériel et méthode spécifique à l'analyse de la douleur 121

4.3.2. Etude de cas cliniques 123

4.3.2.1. Analyse du cas du patient GP 123

4.3.2.2. Analyse du cas du patient MC 128

4.3.2.3. Analyse du cas du patient GR 130

4.3.2.4. Conclusions de l'étude de cas cliniques 131

4.3.2.5. Douleur et inflammation au niveau de la cohorte 132

4.4. Douleur et extension de la nécrose cutanée 134

4.4.1. Observation clinique 135

4.4.2. Etude histologique 136

4.4.3. Etude transcriptomique 138

5. Discussion 146

5.1. Etude clinique 146

5.1.1. Effet des corticoïdes topiques 146

5.1.2. Médicaments antihypertenseurs 147

5.2. Biologie des lésions d'angiodermite nécrotique 149

5.2.1. Phénotype des kératinocytes 149

5.2.2. Phénotype des cellules vasculaires lisses 150

5.2.3. Phénotype des macrophages et des lymphocytes. 152

5.2.4. Implication de la famille de l'IL-1. 153

5.2.5. Implication de l'IL-6 dans la physiopathologie de l'angiodermite nécrotique. 154

5.2.6. Implication de l'OSM dans l'angiodermite nécrotique 155

5.2.7. Implication de l'immunité innée – TLR-4 156

5.2.8. Implication des facteurs de la famille de l'EGF 157

5.2.9. Profil inflammatoire de l'angiodermite 158

5.3. Cytokines, inflammation et douleur dans l'angiodermite nécrotique 159

6. Perspectives 161

7. Bibliographie 163

Table des Figures

Figure 1 : Epiderme normal, organisation en couches des kératinocytes. Parallèle entre représentation schématique et histologique _____19

Figure 2 : Expression différentielle de protéines par les kératinocytes selon l'état de différenciation_____21

Figure 3 : Cellules résidentes de la peau normale. _____22

Figure 4 : Plasticité du phénotype des cellules vasculaires lisses_____26

Figure 5 : Les sous-types lymphocytaires. _____35

Figure 6 : Toll like receptors et leurs principales voies de signalisation _____45

Figure 7 : Etapes du recrutement leucocytaire. _____49

Figure 8 : Signalisation des agonistes majeurs de l'IL-1R1 _____54

Figure 9 : Les récepteurs de la famille de l'Il-6 _____60

Figure 10 : Présentation clinique typique de l'angiodermite nécrotique. Face antérieure de la jambe _____81

Figure 11 : Occlusion des artérioles dermiques de large diamètre (150µm) dans les lésions d'angiodermite nécrotique _____83

Figure 12 : Schéma récapitulatif de la vitesse de guérison obtenue par les différents moyens thérapeutiques _____86

Figure 13 : Exérèse et greffe de peau mince d'une lésion d'angiodermite nécrotique.___88

Figure 14 : Nombre de neutrophiles circulants et CRP sérique en fonction du nombre d'interventions chirurgicales, un point par patient pris à l'acmé de la poussée inflammatoire _____93

Figure 15 : Corrélations entre le taux sérique de CRP, les neutrophiles et les monocytes circulants à l'acmé inflammatoire de la maladie _____94

Figure 16 : Comparaison des surfaces marquées par les anticorps CD3 et CD8 dans les lésions d'angiodermite nécrotique et dans la peau saine_____ 119

Figure 17 : Variation des paramètres de l'inflammation et de la douleur pour le patient GP._____ 124

Figure 18 : Corrélations des paramètres de l'inflammation systémique et de la douleur du patient GP _____ 126

Figure 19 : Variation des paramètres de l'inflammation et de la douleur pour le patient MC. _____ 129

Figure 20 : Variation des paramètres de l'inflammation et de la douleur pour le patient GR._____ 130

Figure 21 : Corrélation entre douleur et inflammation dans l'angiodermite nécrotique. _____ 132

Figure 22 : Extension de l'angiodermite nécrotique _____ 135

Figure 23 : Caractéristiques histologiques des zones d'extension de l'angiodermite __ 136

Figure 24 : expression de transcrits de cytokines inflammatoires dans la peau saine et différentes zones de peau inflammatoire autour d'un ulcère d'angiodermite nécrotique. _____ 138

Figure 25 : Expression de transcrits dans la peau saine et différentes zones de peau inflammatoire autour d'un ulcère d'angiodermite nécrotique en rapport avec la biologie du kératinocyte._____ 139

Figure 26 : Expression de transcrits de cytokines inflammatoires, de la voie du TGFβ1 et de chimiokines dans la peau saine et différentes zones de peau inflammatoire autour d'un ulcère d'angiodermite nécrotique._____ 140

Figure 27 : Expression de transcrits dans la peau saine et différentes zones de peau inflammatoire autour d'un ulcère d'angiodermite nécrotique en rapport avec la biologie vasculaire. _____ 141

Figure 28 : Expression des prokinéticines et de leurs récepteurs dans l'angiodermite nécrotique _____ 144

Table des Tableaux

Tableau 1 : Tableau récapitulatif de l'effet des cytokines sur la prolifération des VSMC 28

Tableau 2 : Effet des facteurs de croissance (FdC), ligands TLR4, combinaisons de FdC et cytokines sur la prolifération des VSMC _____29

Tableau 3 : Tableau récapitulatif des inducteurs et inhibiteurs de la prolifération des VSMC _____30

Tableau 4 : principaux sous-types de macrophages _____40

Tableau 5 : Ligands principaux de la superfamille de l'IL-1. _____56

Tableau 6 : principaux récepteurs de la superfamille de l'IL-1_____57

Tableau 7 : Principaux membres de la famille de l'IL-6 et récepteurs associés_____62

Tableau 8 : Membres de la famille de l'IL-17 et récepteurs associés _____68

Tableau 9 : Isoformes du PDGF et récepteurs associés _____69

Tableau 10 : Tableau comparatif de l'expression des cytokines dans les maladies inflammatoires cutanées Psoriasis, dermatite atopique (AD), maladie de Verneuil (« Acne Inversa » AI)_____76

Tableau 11 : Bilan biologique de l'angiodermite nécrotique _____84

Tableau 12: Equivalence entre les dérivés morphiniques_____ 122

1. Avant-propos

L'inflammation est le moyen de défense de l'organisme face à des agressions. Elle est présente dans de très nombreuses maladies, facile à rechercher par un ensemble de signes *rubor, calor, tumor, dolor* connus dès l'antiquité ; L'inflammation est enseignée dès la seconde année de médecine, son aspect prototypé est un fondement de la sémiologie médicale, signe d'une maladie infectieuse, tumorale ou auto-immune. L'inflammation résulte de l'effet de cellules, protéines, cytokines, chimiokines et facteurs de croissance au sein du tissu et qui est dans certaines pathologies exacerbée, incontrôlée…

Dans le cadre de mon activité hospitalière, j'ai été amené à prendre en charge des patients affectés par des ulcères de jambe et en particulier par l'angiodermite nécrotique, pathologie étudiée d'un point de vue clinique dans le service de Chirurgie Plastique du CHU de Poitiers (Dagregorio and Guillet 2006).

Cette maladie est singulière par plusieurs aspects. Les patients présentent une ulcération cutanée extrêmement douloureuse, entourée d'un halo inflammatoire sans infection patente, qui fait le lit de l'extension de la maladie. L'absence d'atteinte des gros vaisseaux la distingue des ulcères artériels et veineux ; sa physiopathologie est mal connue.

Plusieurs auteurs ont avancé que cette pathologie est liée à l'hypertension artérielle ; différentes études ainsi que nos observations montrent que la majorité des patients sont atteints par une hypertension artérielle sévère. Alors que le lien avec celle-ci a été fait au lendemain de la seconde guerre mondiale, quand le seul antihypertenseur efficace était le régime sans sel, l'avènement des antihypertenseurs modernes n'a pas fait reculer la maladie. De plus, certains de ces patients ne présentent pas d'hypertension artérielle.

L'ensemble de ces éléments m'ont interrogé quant à la physiopathologie de cette maladie. La collaboration entre le service de Chirurgie Plastique et le Laboratoire Inflammation, Tissus Epithéliaux et Cytokines (LITEC) m'a permis de réaliser ces travaux scientifiques. Ils ont débuté par l'analyse des cytokines inflammatoires dans cette inflammation cutanée péri-ulcéreuse, afin de les comparer avec les profils d'autres

pathologies inflammatoires cutanées déjà étudiées au laboratoire. Nous avons décrit un profil cytokinique singulier dans cette maladie.

Ma thèse s'est focalisée sur la caractérisation de cette inflammation. Nous avons étudié différentes caractéristiques histologiques, qui sont les éléments identifiables de l'angiodermite nécrotique, dont l'épaississement épidermique, la prolifération des cellules dans le tissu et la sténose microvasculaire en collaboration avec le service d'Anatomopathologie du Pr Levillain. Nous avions ainsi un puzzle avec plusieurs observations, cliniques, histologiques et biologiques que nous avons tenté d'organiser afin de modéliser et de mieux comprendre la pathologie. Cette carte est assez précise, elle identifie des cellules ayant un phénotype particulier, productrices de cytokines, qui vont modifier le comportement des cellules avoisinantes et provoquer le recrutement de leucocytes du sang circulant. Comparativement à d'autres pathologies inflammatoires cutanées largement étudiées telles que le psoriasis ou la dermatite atopique, fortement associées à un phénotype lymphocytaire, l'inflammation de l'angiodermite nécrotique est quant à elle liée à une infiltration de macrophages qui sécrètent activement de l'interleukine 1 et de l'Oncostatin M.

Grâce à des expériences *in vitro*, nous montrons que le phénotype des kératinocytes exposé à ces cytokines présente un parallèle avec les observations histologiques chez l'homme. *In vivo,* nous avons étudié l'effet de ces cytokines sur les souris et nous avons observé des altérations de l'épiderme, des microvaisseaux et une inflammation cellulaire comparable aux observations faites chez l'homme.

Nous avons étudié ensuite le lien entre douleur et inflammation au sein des lésions d'angiodermite nécrotique. Ces travaux préliminaires montrent une association forte de ces cytokines avec les phénomènes observés de la douleur et de l'extension de la nécrose, qui renforcent leur implication dans la physiopathologie de la maladie.

Je suis fier d'avoir pu réaliser cette étude avec des gens passionnants, disponibles pour faire de la Science, et j'ai le sentiment que l'objectif de ma thèse a complètement été rempli. Nous avons *in fine*, proposé une hypothèse physiopathologique qui, je l'espère, aboutira à une meilleure prise en charge de ces patients. J'aborderai donc dans ce manuscrit les concepts de l'inflammation tissulaire, du recrutement leucocytaire, de l'inflammation cytokinique qui permettent d'expliquer une partie de la physiopathologie de cette maladie.

2. Introduction

La peau était considérée il y a encore 10 ans comme une simple barrière physique entre le milieu intérieur et le monde extérieur. En quelques années, de nombreuses publications ont montré qu'il s'agit d'un organe extrêmement dynamique, qui possède une immunité innée et qui permet la défense contre les pathogènes en absence de leucocytes (les patients en aplasie ne sont pas spontanément infectés par les très nombreuses bactéries, virus et champignons qui sont présent dans l'épiderme). Les kératinocytes sont sensibles à de nombreuses cytokines et produisent en retour des cytokines, chimiokines et facteurs de croissance qui ont des implications fondamentales sur l'infection cutanée, l'homéostasie cutanée ou la cicatrisation.

2.1. Peau et cellules de l'inflammation

2.1.1. Histologie de la peau

La peau joue un rôle fondamental dans l'homéostasie du corps humain en assurant l'imperméabilité vis-à-vis du milieu extérieur. Elle est constituée de plusieurs couches aux fonctions différentes : l'épiderme, le derme, l'hypoderme.

2.1.1.1. Epiderme

L'épiderme est principalement constitué de kératinocytes et dans une moindre mesure de lymphocytes résidents, de cellules de Langerhans (cellules dendritiques) et de mélanocytes. L'organisation des kératinocytes est celle d'un épithélium, en couches. Les cellules au contact de la membrane basale ont la capacité de proliférer et forment la couche basale. Les cellules vont progressivement se différencier et former les couches épineuse, granuleuse puis le *stratum lucidum* puis *corneum* (Figure 1). L'épiderme n'est pas vascularisé mais est innervé par des neurones sensitifs.



Figure 1 : Epiderme normal, organisation en couches des kératinocytes. Parallèle entre représentation schématique et histologique

Parallèle entre représentation schématique et histologique ; les couches identifiables en coloration Hématoxyline et Eosine sont de la profondeur vers la superficie les strata basal, spinosum, granulosum, lucidum et corneum.

D'après Stevens, Lowe et al. 2006

2.1.1.2. Le derme

Il est composé de fibroblastes et de cellules cutanées enchassées dans une matrice très résistante, synthétisée par les fibroblastes. Cette matrice extracellulaire est constituée principalement de collagène (surtout les types I et III), d'élastine et de fibrilline. Le derme est vascularisé par de nombreux vaisseaux organisés en plexus. Cette vascularisation participe à la nutrition du derme et de l'épiderme, à la régulation thermique, à l'homéostasie du milieu extracellulaire et permet le recrutement de nouvelles cellules immunitaires lors d'une inflammation tissulaire. Le derme est constitué de deux parties. La plus superficielle est le derme papillaire ; sa structure tridimensionnelle principale est la papille, dôme de tissu conjonctif qui augmente ainsi fortement sa surface (pour un individu moyen, la surface du derme papillaire est de $5m^2$ alors que la surface de l'épiderme est de $1,7m^2$). La partie la plus profonde, le derme réticulaire est plus dense en collagène (Stevens, Lowe et al. 2006; Kamina 2009).

2.1.1.3. L'hypoderme

L'hypoderme est constitué d'un tissu conjonctif lâche, réticulé, déterminant de nombreuses logettes contenant des adipocytes. Les adipocytes sont des cellules spécialisées dans la gestion de la réserve énergétique du corps humain sous la forme de triglycérides et ont une fonction endocrine importante. L'hypoderme est aussi le passage obligé de la macrovascularisation, artérioles de un millimètre à 300µm de diamètre provenant des muscles et alimentant le réseau vasculaire sous-dermique (Salmon 1936).

2.1.2. Cellules résidentes

Plusieurs types cellulaires composent l'organe cutané. Les principales cellules sont les kératinocytes, qui sont majoritairement retrouvées au niveau de l'épiderme, accompagnées de lymphocytes intra-épidermiques, cellules dendritiques de Langerhans et mélanocytes. Certaines cellules spécialisées, dérivées des kératinocytes, sont localisées au niveau des annexes cutanées invaginées dans le derme (glandes sudoripares et poils). Les fibroblastes et les cellules vasculaires sont les cellules principales du derme. Des cellules immunitaires (cellules dendritiques, lymphocytes et macrophages) sont présentes en faible quantité (Stevens, Lowe et al. 2006).

2.1.2.1. Les kératinocytes

Les kératinocytes assurent la cohésion de l'épiderme, le rôle de barrière avec le milieu environnant et la défense innée contre les germes colonisant la peau. Ils se divisent au niveau de la couche basale et vont ensuite se différencier progressivement en cornéocytes (Figure 1). Les modifications phénotypiques impliquent l'expression différentielle de protéines intracellulaires spécifiques des kératinocytes telles que les kératines (Figure 2). Ces protéines fibreuses sont responsables de la dureté de l'épiderme et jouent un rôle fondamental dans la régulation hydrique de la peau et de l'organisme (Stevens, Lowe et al. 2006).

Les kératinocytes ne se multiplient qu'au contact de la membrane basale, où ils composent le stratum basal. Ils sont de forme cubique et mesurent environ de 6 à 10µm de côté. Certains kératinocytes de la couche basale prolifèrent et expriment les

antigènes classiques associés à la prolifération, tels que Ki-67 et le "proliferating cell-nuclear antigen" (PCNA) (Kamel, LeBrun et al. 1991).

Les kératinocytes de la couche épineuse sont plus volumineux, polygonaux, et expriment certaines kératines notamment CK1 et CK10.



Figure 2 : Expression différentielle de protéines par les kératinocytes selon l'état de différenciation

D'après Schoop, Mirancea et al. 1999

Au niveau de la couche granuleuse, les kératinocytes s'aplatissent, s'allongent (25µm environ) et se disposent parallèlement à la surface cutanée. Les organites intracellulaires ainsi que le noyau vont subir un processus de dégradation (Stevens, Lowe et al. 2006); les cellules expriment l'involucrine et la profilaggrine qui sont contenues dans les granules de kératohyaline (Schoop, Mirancea et al. 1999; Stevens, Lowe et al. 2006).

La couche cornée est composée de kératinocytes en phase terminale de différenciation, exprimant la filaggrine, la loricine et l'involucrine. Ces cellules ont perdu leur noyau, leur cytoplasme est très allongé, de 30 à 40µm de long. Elles sont ensuite éliminées par desquamation (Stevens, Lowe et al. 2006).

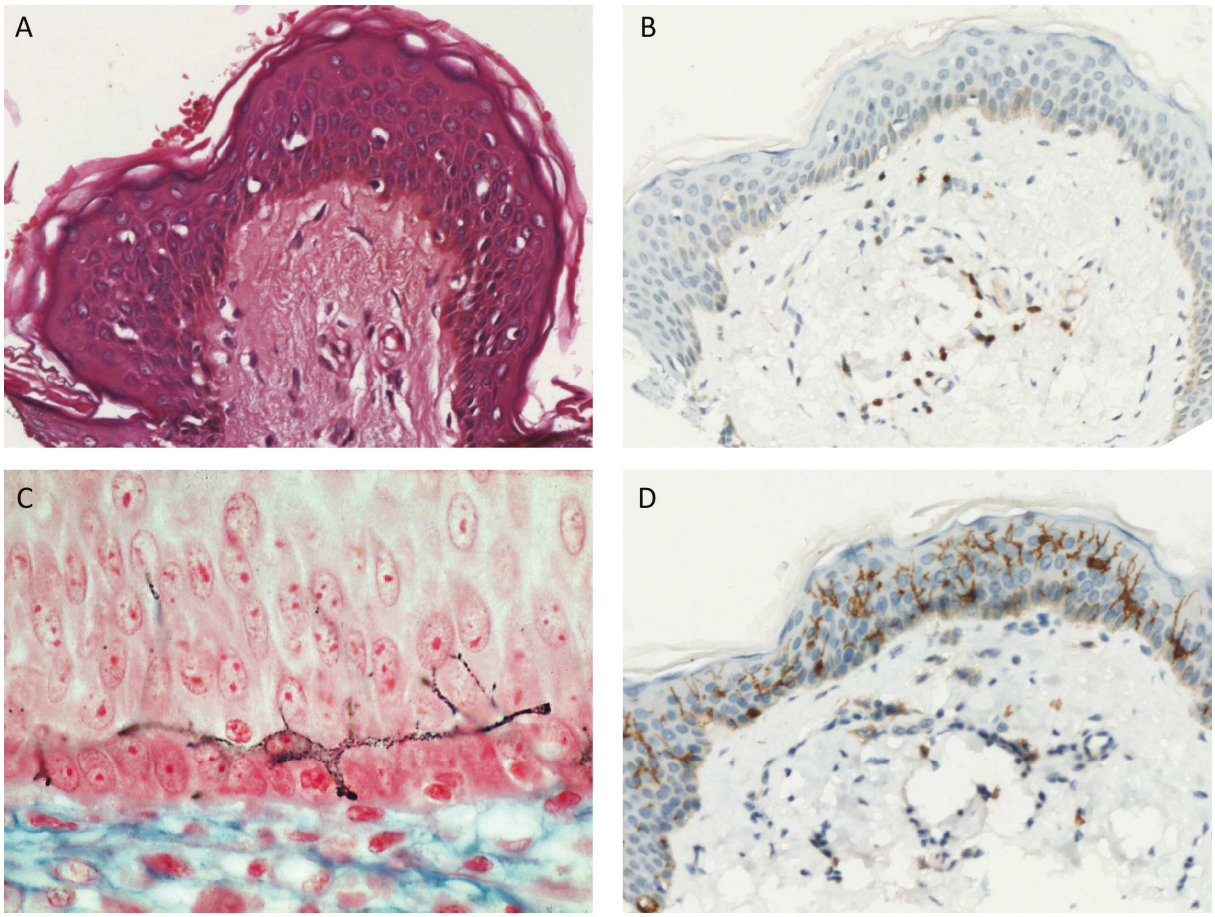

Figure 3 : Cellules résidentes de la peau normale.

A : Coloration hématoxyline et éosine. B : marquage du CD3 en immunohistochimie, contre-coloration hématoxyline. C : coloration de Fontana (Leloup, Thibaut et al. 2013) D : marquage du CD1a en immunohistochimie, contre-coloration hématoxyline.

2.1.2.2. Fibroblastes

Les fibroblastes résident dans le tissu conjonctif le derme et l'hypoderme. Ils sont responsables de la synthèse et de l'homéostasie de la plus grande partie du collagène de ces tissus.

Les fibroblastes quiescents dans un tissu sont appelés fibrocytes et présentent une activité modérée. A l'occasion d'un processus de cicatrisation, normale ou pathologique, les fibrocytes ou fibroblastes peuvent se transformer en myofibroblastes, cellules aux propriétés contractiles. Ils sont caractérisés par l'expression de l'isoforme alpha d'actine musculaire lisse (α Smooth Muscle Actin αSMA) et de filaments intermédiaires de type vimentine et desmine (Juniantito, Izawa et al. 2012). Les filaments d'actine sont alors associés à la myosine, et sont responsables des phénomènes de contraction observés sur les plaies en cicatrisation primaire et les cicatrices hypertrophiques ou chéloïdes (Hinz, Phan et al. 2007).

Les myofibroblastes secrètent de grandes quantité de matrice extracellulaire, dont les collagènes de type III et I. *In vitro*, ce phénotype peut être reproduit par ajout de « Transforming Growth Factor β » (TGFβ) aux cultures cellulaires (Liu, Wang et al. 2012). Les mécanismes en jeu sont complexes et dépendent de la voie « Wingless-related integration site » (WNT) / β-caténine. Cette cytokine a des rôles anti-inflammatoire et pro-fibrosant (Wynn and Ramalingam 2012).

2.1.2.3. Cellules vasculaires lisses

La paroi des vaisseaux sanguins est composée de trois couches : intima, média et adventice. La couche interne, l'intima, est une monocouche de cellules endothéliales qui adhèrent à une matrice extracellulaire mince. La couche intermédiaire ou *tunica media*, contient les cellules vasculaires lisses (Vascular Smooth Muscle Cells VSMC) disposées dans une matrice extracellulaire complexe contenant du collagène de type IV et de la laminine. La média est la structure principale de la paroi du vaisseau, qui lui donne la capacité de résister au stress hémodynamique. L'adventice, la couche la plus externe, est composé d'un réseau de tissu conjonctif, de terminaisons nerveuses, de quelques cellules immunes quiescentes et de fibroblastes et pour les larges vaisseaux d'une

vascularisation propre appelée *vasa vasorum* (Michel, Thaunat et al. 2007; Libby, Ridker et al. 2011; Demyanets, Huber et al. 2012).

Les VSMC sont des cellules hautement spécialisées qui sont responsables de la contraction vasculaire en réponse à de nombreux stimuli physiques, chimiques ou protéiques. Elles sont à l'état quiescent dans la paroi des vaisseaux sanguins dans un état dit "contractile", où elles expriment de grande quantité de αSMA, chaîne lourde de la myosine (MHC) et calponine. Ce sont des cellules extrêmement plastiques, qui peuvent prendre différents phénotypes afin de s'adapter à leur environnement et aux conditions pathologiques.

Par ailleurs, les cellules vasculaires lisses sont différentes en fonction du vaisseau dans lequel elles sont situées. Ainsi les VSMC situées dans la macrocirculation artérielle ou veineuse disposent de récepteurs du facteur de croissance isolé des plaquettes (PDGF) en quantités différentes, et ne sont pas sensibles aux mêmes dimères (αα, αβ, ββ) (Li, Blumenthal et al. 2011). Les VSMC ne sont pas sensibles de la même manière à la tension appliquée sur la paroi du vaisseau. En effet les cellules d'origine artérielle ne prolifèrent pas sous l'effet de la pression sanguine artérielle alors que des VSMC d'origine veineuse, transplantées dans un régime de pression artériel prolifèrent activement (Turner, Ho et al. 2007). Au niveau microvasculaire, la tension artérielle est amortie par les vaisseaux en amont et la pression n'est plus pulsatile mais lissée. Ainsi, il faut bien distinguer la source des VSMC étudiée, leur localisation anatomique car cela altère notablement leur capacité de réponse aux différents stimuli.

Au niveau de la microcirculation au sein d'un organe, il existe aussi des différences de phénotype. Les ulcères de jambe, et en particulier les ulcères veineux, sont toujours localisés entre la cheville et le genou et la physiopathologie de ces affections dépend de la microcirculation tissulaire (Dermatologie 2011). Il ne s'agit donc pas d'une pathologie d'extrémité, car le pied est très rarement atteint. La peau de la moitié inférieure de la jambe possède donc des vaisseaux dont le comportement est différent du dos du pied ou du genou (Cacoub, Frances et al. 1995). Ainsi les VSMC situées dans le derme au-dessus de la cheville n'ont pas le même comportement que celles situées dans d'autres localisations anatomiques.

Sous l'effet de stimuli tel que l'angiotensine 2 ou des cytokines inflammatoires, ces cellules vasculaires peuvent changer de phénotype pour un état "prolifératif", caractérisé par un changement de morphologie en fuseau (forme dite « spindle-shape »), une augmentation de la prolifération cellulaire et la diminution de l'expression de marqueurs de différenciation tel que αSMA, transgéline (SM22a) et MHC (Raines, Dower et al. 1989; Koyama, Raines et al. 1996; Raines, Koyama et al. 2000). L'interleukine-1, le « tumor necrosis factor » (TNF), le PDGF et l'oncostatine M (OSM) sont capables d'induire cette bascule phénotypique (« phenotypic switch ») (Tableau 1) (Grove, Eberhardt et al. 1993; Chen, Li et al. 2006).

Les cellules vasculaires lisses réagissent à l'état inflammatoire tissulaire en prenant un phénotype « inflammatoire » sous l'effet de nombreux signaux comme (1) un flux sanguin perturbé entrainant des tensions de cisaillement anormales, (2) la liaison des intégrines α5β1 αvβ3 avec la fibronectine ou le collagène de type I (3) de CD44 avec l'acide hyaluronique qui se trouvent anormalement dans la paroi vasculaire, (4) la présence de lipides oxydés, (5) le contact cellulaire direct avec les macrophages, (6) les cytokines TNF, IL-1, IFN-γ, IL-4 et les ligands des TLR (Orr, Hastings et al. 2010). Ce phénotype inflammatoire est marqué par l'activation des médiateurs intracellulaires tels que le facteur nucléaire kappa B (NF-κB), la protéine kinase activée par la mitose (MAPK) p38, le facteur de transcription « Signal Transducers and Activators of Transcription » STAT1 et le facteur nucléaire des lymphocytes T activés (NFAT). Les VSMC expriment alors la molécule d'adhésion vasculaire 1 (VCAM1), de l'IL-6 et la chimiokine de motif C-C ligand 2 (CCL2 aussi appelée "monocyte chemoattractant protein-1" MCP-1), ce qui contribue à amplifier l'inflammation locale tissulaire (Figure 4) (Orr, Hastings et al. 2010; Sikorski, Czerwoniec et al. 2011). Dans le cadre de la macrocirculation, ces mécanismes sont directement responsables des mécanismes de formation des plaques d'athérosclérose, en association avec les lymphocytes Th1 et des macrophages M1 (Gordon and Taylor 2005).

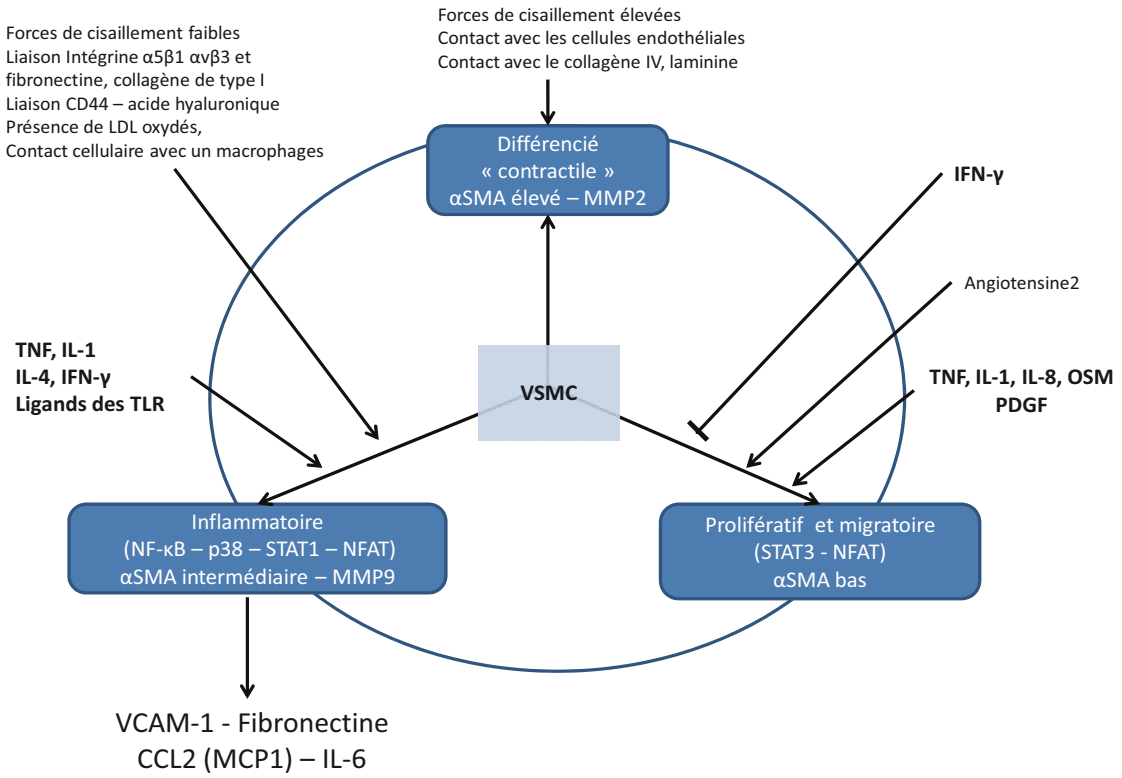

Figure 4 : Plasticité du phénotype des cellules vasculaires lisses

D'après *Grove, Eberhardt et al. 1993; Chen, Li et al. 2006; Orr, Hastings et al. 2010; Sikorski, Czerwoniec et al. 2011*

La prolifération des VSMC induite par deux molécules, le PDGF et l'angiotensine a été particulièrement étudiée (Tableau 2). Le PDGF entraine l'activation de plusieurs voies de signalisation, et celle impliquant STAT3 semble particulièrement importante pour la prolifération cellulaire (Figure 4). En effet les inhibiteurs de la voie JAK2/STAT3 inhibent la prolifération des VSMC induite par le PDGF (Wan, Lim et al. 2011). Un effecteur important des voies de signalisation induite par le PDGF est la phospholipase A2, qui provoque la libération d'acide arachidonique, précurseur des métabolites de la voie des prostaglandines.

L'angiotensine 2 interagit par le récepteur de l'angiotensine-II de type 1 (AT1), induisant un influx calcique qui provoque la contraction musculaire, augmentant directement la tension artérielle (Touyz, Tabet et al. 2003). D'autres voies sont activées et en particulier le recrutement et la phosphorylation du récepteur de l'EGF et une activation de la voie

de la phospholipase A2 qui induisent la prolifération des VSMC (Bohr 1974; Griffin, Brown et al. 1991; Freeman, Sheakley et al. 2010; Bunni, Kramarenko et al. 2011).

En conclusion, les cytokines IL-10, IL-11 et IFN-γ inhibent la prolifération des VSMC, alors que les cytokines TNF, IL-1α, IL-1β, IL-18, IL-3, IL-4, IL-13 et OSM augmente leur prolifération. Il est intéressant de noter que l'IFN-γ induit une augmentation de la prolifération des VSMC par les cytokines qui sont produites en cascade par les macrophages de types M1 qui accompagnent les lymphocytes Th1 dans l'athérogénèse (expression de l'IL-1 et de l'OSM). Ainsi, les cytokines dérivées des lymphocytes Th1 et Th2 induisent la prolifération des cellules vasculaires lisses (Tableau 3).

Tableau 1 : Tableau récapitulatif de l'effet des cytokines sur la prolifération des VSMC

Cytokine	Effet	Espèce	Référence
TNFα	Augmente la prolifération	Aorte Humain	(Selzman, Shames et al. 1998)
IL-1α	Augmente la prolifération		(Schultz, Murthy et al. 2007)
IL-1β	Augmente la prolifération		(Bourcier, Dockter et al. 1995; Levesque, Larrivee et al. 1995)
IL-18	Augmente la prolifération	Carotide souris	(Gerdes, Sukhova et al. 2002; Korshunov, Nikonenko et al. 2006)
IL-3	Augmente la prolifération	Aorte Humain	(Brizzi, Formato et al. 2001)
IL-4	Inhibition de prolifération	Ombilical humain	(Vadiveloo, Stanton et al. 1994)
IL-4	Induction de la prolifération	Aorte rat	(Wei, Yang et al. 2008)
IL-13	Induction de la prolifération	Aorte rat	Wei, Yang et al. 2008)
IL-6	Aucune prolifération		(Demyanets, Kaun et al. 2007)
OSM	Augmente la prolifération	Carotide humain	(Demyanets, Kaun et al. 2007; Albasanz-Puig, Murray et al. 2011)
OSM	Augmente la prolifération	Aorte lapin	(Grove, Eberhardt et al. 1993)
IL-31	Aucune donnée dans la littérature		Vérifié le 31 mars 2013
IL-10	Absence d'effet seule	Aorte humain	(Selzman, Shames et al. 1998)
IL-22	Aucune donnée dans la littérature		Vérifié le 31 mars 2013
IL-11	Inhibition de la prolifération induite par bFGF	Aorte humain	(Zimmerman, Selzman et al. 2002)
IFN	Absence d'effet seule	Aorte humain	(Selzman, Shames et al. 1998)
IFN-α	Pas de modification	Aorte humain	(Kipshidze, Moussa et al. 2002)
IFN-γ	Inhibition de la prolifération	Aorte humain	(Kipshidze, Moussa et al. 2002)
IFN-γ	Pas de modification	Coronaire humain	(Eid, Rao et al. 2009)
IL-17A	Aucune prolifération	Aorte humain	(Eid, Rao et al. 2009)

Tableau 2 : Effet des facteurs de croissance (FdC), ligands TLR4, combinaisons de FdC et cytokines sur la prolifération des VSMC

FdC	**Effet**	**Espèce**	**Référence**
FGF	Augmente la prolifération	Aorte Humain	(Selzman, Shames et al. 1998)
FGF-2	Augmente la prolifération	Aorte boeuf	Ueno,1997
BMP2	Augmente modeste de la prolifération	Aorte rat	(Chung, Jeon et al. 2012)
BMP4	Augmente modeste de la prolifération	Aorte rat	(Chung, Jeon et al. 2012)
PDGF-AA	Augmente la prolifération	Aorte humain	(Li, Blumenthal et al. 2011)
PDGF-AB	Augmente la prolifération	Aorte, carotide humaine	(Demyanets, Kaun et al. 2007; Li, Blumenthal et al. 2011)
PDGF-BB	Augmente la prolifération	Aorte veine Saphène humain	(Li, Blumenthal et al. 2011)
EGF	Augmente la prolifération	Artère Pulmonaire humain	(Schultz, Fanburg et al. 2006)
EGF	Augmente la prolifération	Aorte Lapin	(Levesque, Larrivee et al. 1995)
Epiréguline	Augmente la prolifération	Aorte Rat	(Taylor, Cheng et al. 1999)
HB-EGF	Augmente la prolifération	Artère Boeuf	(Crowley, Ray et al. 1995)
Angiotensine II	Augmente la prolifération, en partie *via* EGFR et MAPK		(Freeman, Sheakley et al. 2010)
Composé	**Effet**	**Espèce**	**Référence**
LPS	Augmente la prolifération *via* TLR4 – IL-1α	Carotide humain	(Schultz, Murthy et al. 2007)
CRP	Augmente la prolifération	Aorte Humain	(Kang, Park et al. 2005)
Combinaison	**Effet**	**Espèce**	**Référence**
TNFα + IFN	IFN inhibe la prolifération induite par le TNF	Aorte Humain	(Selzman, Shames et al. 1998)
FGF + IFN	IFN inhibe la prolifération induite par le FGF	Aorte Humain	(Selzman, Shames et al. 1998)
FGF + IFN-γ	Diminution de la prolifération mais non significative	Aorte Humain	(Kipshidze, Moussa et al. 2002)
TNFα + IL-10	IL-10 inhibe la prolifération induite par le TNF	Aorte Humain	(Selzman, Shames et al. 1998)
FGF + IL-10	IL-10 inhibe la prolifération induite par le FGF	Aorte Humain	(Selzman, Shames et al. 1998)
PDGF + OSM	Augmentation synergique de la prolifération	Aorte Humain	(Albasanz-Puig, Murray et al. 2011)

Inhibe	Sans effet	Augmente
IL-10	IL-6, LIF, CT1	TNF
IL-11	IFN-α	IL-1α, IL-1β
IFN-γ	IL-17A	IL-18
		IL-3
		IL-4
		IL-13
		OSM
		FGF
		BMP2, BMP4
		PDGF
		LPS, CRP *via* TLR-4
		Angiotensine 2

Tableau 3 : Tableau récapitulatif des inducteurs et inhibiteurs de la prolifération des VSMC

2.1.2.4. Cellules endothéliales

Il s'agit des cellules constituant l'endothélium vasculaire. Ces cellules sont polarisées et présentent un pole basal, au contact de la lame basale, et un pôle apical endovasculaire. La zone de contact entre deux cellules est très finement organisée par des protéines d'adhésion intercellulaires constituant des jonctions serrées et des jonctions adhérentes. En fonction des organes, l'expression de ces protéines permet une plus ou moins grande étanchéité. Par exemple dans le cerveau ou les grandes artères les jonctions serrées sont prédominantes et l'étanchéité maximale. Au contraire, dans le foie ou dans les veinules post-capillaires les jonctions intercellulaires sont fenestrées et facilitent les échanges de protéines plasmatiques et de leucocytes (Bazzoni and Dejana 2004; Stevens, Lowe et al. 2006). Leur rôle est de réguler l'interface entre le compartiment sanguin et le tissu. Elles ont un rôle fondamental dans l'homéostasie tissulaire en régulant les échanges en liquides, gaz dissouts et molécules de petites tailles. Les cellules endothéliales sont en interaction permanente avec les cellules vasculaires lisses et participent à la régulation de la tonicité vasculaire. Au niveau des gros vaisseaux, elles ont un rôle de régulation de la vasomotricité. Au niveau des capillaires, elles prennent une forme tubulaire et régulent les échanges avec les tissus.

Les cellules endothéliales ont un rôle fondamental dans le recrutement des leucocytes et l'inflammation. Sous l'influence de cytokines telles que l'IL-1α, le TNFα ou l'OSM, elles expriment des protéines de type sélectines, des molécules d'adhésion intercellulaires telles que l'« Inter-Cellular Adhesion Molecule 1 » (ICAM-1) et la VCAM-1 sur leurs membranes (Brown, Rowe et al. 1991; Yao, Pan et al. 1996). Ces molécules sont les ligands de protéines leucocytaires permettant leur recrutement (voir plus bas). Enfin elles peuvent présenter sur leur surface membranaire des chimiokines adsorbées sur leurs protéoglycanes. Cette localisation favorise la liaison avec les récepteurs de chimiokines leucocytaires.

Enfin, les cellules endothéliales participent à la réponse inflammatoire d'un tissu. Sous l'effet de l'OSM ou de l'IL-1β, la cellule endothéliale produit de nombreuses cytokines (par exemple IL-6) ou chimiokines (par exemple CXCL8), amplifiant ainsi le recrutement leucocytaire, mais également l'expression des protéines impliquées dans la vasomotricité telles que l' « endothelial nitric oxyde synthase » (eNOS) impliquée dans la synthèse d'oxyde nitrique (Brown, Rowe et al. 1991; Bhagat, Hingorani et al. 1999).

2.1.2.5. Mélanocytes

Les mélanocytes sont des cellules responsables de la pigmentation de la peau. Elles disposent de prolongements cellulaires, proche des dendrites des neurones, qui les relient aux kératinocytes à proximité (Figure 3C). Sous l'effet de radiations dans l'ultraviolet (UV) ces cellules augmentent la synthèse et le transfert de mélanosomes vers les kératinocytes. Les mélanosomes sont des organites qui contiennent les mélanines, protéines atténuant les effets des radiations, qui sont alors placés au-dessus du pole apical du noyau des kératinocytes, diminuant ainsi l'exposition des noyaux des cellules aux radiations UV (Démarchez 2011).

2.1.2.6. Cellules dendritiques et cellules de Langerhans

Les cellules dendritiques sont des cellules phagocytaires qui expriment le marqueur CD1a et qui sont localisées dans l'épiderme où elles prennent le nom de cellules de Langerhans ou dans le derme (figure 3D). Elles proviennent de la moelle osseuse puis migrent dans le tissu cutané. Elles restent quiescentes dans l'épaisseur du derme et en cas "d'insulte antigénique", telle qu'une agression par un pathogène, elles phagocytent

les antigènes, migrent dans les nœuds lymphatiques et les présentent aux lymphocytes et assurent ainsi la fonction de cellule présentatrice d'antigène (CPA) (Roitt, Brostoff et al. 2002). Il existe d'autres types de cellules dendritiques dans la peau dont je ne ferai pas la revue bien qu'elles existent.

2.1.2.7. Cellules de Merkel

Il s'agit de cellules localisées au niveau de la couche basale de l'épiderme et se caractérisent par une plus grande taille que les kératinocytes basaux (15µm de diamètre), un noyau plurilobé et un cytoplasme contenant des granules denses de neuromédiateurs. Elles forment une synapse avec les terminaisons nerveuses épidermiques, expliquant qu'elles sont aussi appelées cellules neuroendocrines cutanées. Elles pourraient avoir un rôle de mécanorécepteur, cependant leur fonction reste hypothétique et leur rôle n'a pas été élucidé (Démarchez 2011).

2.1.2.8. Les lymphocytes résidents de la peau

Les lymphocytes sont présents à l'état normal dans le tissu cutané et sont détectables grâce au marquage CD3 (figure 3B). Le compartiment lymphocytaire cutané a été évalué à 1 million de cellules T par cm^2, soit environ 20 milliards de cellules, ce qui représente le double du nombre de cellules T circulantes (Clark, Chong et al. 2006). Les lymphocytes T mémoires qui résident au niveau de la peau ont des caractéristiques phénotypiques particulières. Ils expriment majoritairement l'antigène cutané lymphocytaire « cutaneous lymphocyte antigen » (CLA), qui est une modification de la « P-selectin glycoprotein ligand-1 » (PSGL-1). Alors que PSGL-1 est exprimé sur l'ensemble des leucocytes et se lie uniquement à la sélectine P, CLA est exprimé par certains lymphocytes et est un ligand des sélectines P et E (Fuhlbrigge, Kieffer et al. 1997). Les cellules T exprimant le CLA expriment des marqueurs de lymphocytes mémoires dont le CD45RO et n'expriment que très peu le récepteur CCR7 permettant aux lymphocytes une migration au travers des veinules afférentes spécialisées des ganglions lymphatiques « high endothelial veinules ». Ils expriment en revanche les récepteurs de chimiokines CCR4, CCR6, CCR10 et pour certains CCR8 (Homey, Alenius et al. 2002; Clark 2010). Ces récepteurs sont associés aux sous-types lymphocytaires Th17 pour CCR6, et Th2 pour CCR4 et CCR8.

Le premier mécanisme qui permet la migration des lymphocytes CLA^+ dans la peau débute par la liaison de CLA à la sélectine E qui permet le roulement sur les cellules endothéliales. Ils interagissent alors avec la chimiokine CCL27 (« Cutaneous T-cell-attracting chemokine » CTAK), exprimée par les kératinocytes, qui se lie aux récepteur CCR10 qui permet d'initier la diapédèse (voir plus bas).

2.1.3. Infiltration leucocytaire pendant l'inflammation

En conditions inflammatoires, de nombreuses cellules infiltrent le tissu afin de répondre à la situation pathologique. La composition de l'infiltrat est variable dans le temps et en fonction de la pathologie.

Le recrutement des cellules leucocytaires dépend de mécanismes d'adhésion cellulaires et de signaux de migration spécifiques tels que les chimiokines et les molécules apparentées. C'est l'expression, variable en fonction du stress, du tissu et de l'environnement inflammatoire cytokinique qui va déterminer l'expression des différentes molécules impliquées dans la diapédèse, et donc *in fine* la composition de cet infiltrat.

Les cellules pouvant migrer circulent initialement dans le sang, et sont les lymphocytes T, les monocytes / macrophages, les polynucléaires, les cellules dendritiques, les mastocytes et les cellules lymphoïdes innées.

2.1.3.1. Les lymphocytes T et sous-populations

Les lymphocytes T sont des cellules issues de la moelle osseuse qui vont subir une maturation régulée au niveau du thymus. Leur fonction principale sera la reconnaissance du soi et du non soi, par le biais de récepteurs dits "complexes TCR", association des molécules du complexe CD3 et du récepteur des cellules T « T-cell receptor » (TCR). La protéine TCR est un hétérodimère dont les chaines ont subi le phénomène de recombinaison aléatoire des chaines VDJ au niveau du génome, ce qui permet de générer un répertoire de signaux reconnus extrêmement large. Le TCR lorsqu'il est lié à l'épitope correspondant induit une signalisation *via* les protéines CD3, phénomène qui est appelé activation.

Les lymphocytes T naïfs, appelés Th0, peuvent être orientés dans une fonction particulière appelé sous-type lymphocytaire par un ensemble de signaux, dont les cellules présentatrices d'antigène et le milieu cytokinique. Ainsi les sous-types lymphocytaires T-helpers (Th) mémoires, connus actuellement sont les Th1, Th2, Th9, Th17, Th22 et les T folliculaires, caractérisés par un profil particulier de production de cytokines (Figure 5) (Akdis, Palomares et al. 2012). Sous l'effet d'une activation, les lymphocytes Th (ou lymphocytes $CD4^+$) vont secréter des cytokines, alors que les lymphocytes $CD8^+$ vont activer leur fonction cytotoxique.

Les facteurs de transcription sont des molécules exprimées constitutivement par les cellules. Après la maturation des lymphocytes Th seuls certains facteurs seront actifs, qui dépendront du sous-type. Lors de l'activation, ils se fixeront à leur promoteur et induiront l'expression de gènes cibles.

La réponse immune des lymphocytes Th mémoires à un antigène est donc essentiellement une inflammation, facilitant la défense contre les pathogènes intracellulaires, les pathogènes extracellulaires, les tumeurs, la destruction tissulaire… La dérégulation de ce système complexe induit ou facilite l'expression de maladies associées à l'inflammation tissulaire, par exemple l'asthme, la dermatite atopique, le psoriasis, le rejet d'organes transplantés et peut également supprimer la réponse cytotoxique anti-tumorale ou favoriser certaines infections (Akdis, Palomares et al. 2012).

En 1986, Robert Coffman et Tim Mosmann présentèrent les travaux princeps proposant une distinction entre deux groupes de lymphocytes T selon leur profil d'expression de cytokines. Ils établissent une dichotomie entre la réponse « Th1 » orientée contre des cellules (cancer ou d'une infection intracellulaire), et une réponse « Th2 » orientée contre un agent soluble, qui augmentera la réponse des lymphocytes B producteurs d'anticorps spécifiques, comme dans le cas d'une bactérie extracellulaire ou d'une toxine (Mosmann, Cherwinski et al. 1986).

Pendant deux décennies de nombreux travaux ont porté sur la balance Th1/Th2 pour expliquer certaines maladies immunologiques. Cette description ne suffisait pas à expliquer la diversité des sous-types rencontrés dans les différentes pathologies, et notamment l'expression de l'interleukine 17 qui n'était spécifique ni des Th1 ni des Th2

dans certaines pathologies auto-immunes. Le sous type Th17 a été isolé et fait actuellement l'objet d'intenses recherches. D'autres sous-types ont été décrits, parmi lesquels il faut citer les lymphocytes Th22, qui expriment l'IL-22 sans l'IL-17, et un groupe de lymphocytes dits "régulateurs" exprimant principalement l'IL-10 et le TGFβ (Williams and Rudensky 2007).

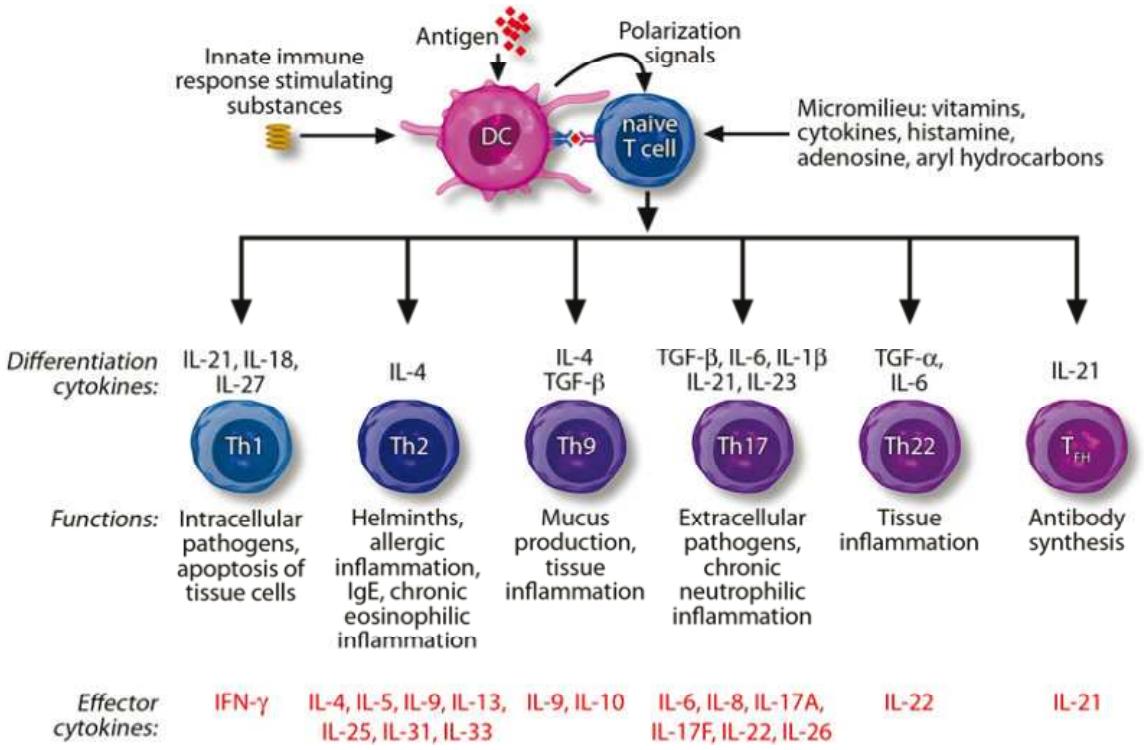

Figure 5 : Les sous-types lymphocytaires.

D'après Akdis, Palomares et al. 2012

2.1.3.1.1. Th1

Les lymphocytes Th1 expriment principalement l'interféron gamma (IFN-γ), le TNFβ, l'IL-2 et IL-12. Ces cytokines ont pour effet d'augmenter la défense contre les parasites et contre les tumeurs en augmentant l'efficacité de la réponse macrophagique (activation classique M1, voire plus bas) et cytotoxique CD8. La maturation des lymphocytes Th1 est favorisée par la présence d'IFN-γ et d'IL-12, et retardée par l'IL-4. La liaison de l'IL-12 à son récepteur sur le lymphocyte naïf induit l'expression du facteur de transcription « T-box transcription factor protein 21 » (Tbet) qui a son tour induit l'expression des cytokines Th1. Ainsi les lymphocytes Th1 favorisent la polarisation des

lymphocytes naïfs en lymphocytes Th1, polarisation qui est inhibée par la cytokine phare des lymphocytes Th2 (Figure 5).

2.1.3.1.2. Th2

Les lymphocytes Th2 expriment principalement IL-4, IL-5, IL-13 et IL-31. Ces cytokines stimulent activement "l'immunité humorale" : l'IL-4 stimule la prolifération des cellules B et leur production d'anticorps, la défense contre les parasites mais aussi les réactions allergiques rencontrées dans l'asthme et la dermatite atopique. Ces cytokines favorisent aussi l'expansion de leur propre compartiment en induisant la maturation des lymphocytes naïfs Th0 en Th2 et en inhibant la maturation Th1 (Figure 5) (Weaver, Hatton et al. 2007). Cette polarisation est inhibée par l'IFN-γ, ce qui montre bien la dichotomie de polarisation des lymphocytes naïfs et lymphocytes T mémoire, les conditions de polarisation Th1 et Th2 étant mutuellement exclusives. La liaison de l'IL-4 à son récepteur cellulaire active le facteur de transcription principal des Th2, GATA-3 (Figure 5).

2.1.3.1.3. Th9

Ce sous-type, assez peu étudié, a été détecté lors de pathologies proches du domaine de prédilection des Th2, par exemple la défense contre les parasites de type helminthes et dans l'asthme allergique. Ils sont polarisés *in vitro* en présence d'IL-4 et de TGFβ (Figure 5). Ils expriment les cytokines IL-9 et IL-10 sous la dépendance des protéines « facteur de transcription se liant à la boite riche en purine » (PU) encodée par le gène sp1 (PU.1) et de l' « interferon-regulatory factor 4 » (IRF4). Sous certaines conditions, ils peuvent se polariser en Th2. La fonction de l'IL-9 est synergique avec d'autres molécules de défense contre les parasites tels que les anticorps IgE (Tan and Gery 2012).

2.1.3.1.4. Th17

Décrite en 1995, la cytokine IL-17 a été identifiée en 2004 comme une cytokine exprimée par un sous-type lymphocytaire particulier, qui n'exprime pas l'IFN-γ ni l'IL-4, qui est associée à une inflammation tissulaire intense. Ce sous-type a permis de mieux appréhender l'inflammation tissulaire dans de nombreuses maladies. Les lymphocytes Th17 expriment principalement les cytokines IL-17A, IL-17F, IL-22 et en quantité variable l'IL-10. *In vitro*, ils sont induits dans un milieu composé de TGFβ et d'IL-1 ou d'IL-6, et leur phénotype est sous la dépendance des facteurs de transcription RORγT

chez la souris ou RORC chez l'homme (Figure 5) (Wilson, Boniface et al. 2007). L'acquisition de ce phénotype est bloqué par les interférons, indiquant que les phénotypes Th1 et Th17 sont mutuellement exclusifs (Lazarevic, Chen et al. 2011). Il est intéressant de noter que la différence entre la polarisation des Th17 et des T régulateurs est la présence de la cytokine inflammatoire IL-6 lors de la maturation lymphocytaire. Cette cytokine est produite par les CPA lors de la présentation de l'antigène aux lymphocytes (la synapse immunologique), et cette sécrétion dépend de la signalisation TLR. Ainsi, l'immunité innée médiée par les TLR induit, *via* les CPA, le phénotype inflammatoire Th17 plutôt que le phénotype régulateur Treg (Weaver, Hatton et al. 2007).

La cytokine IL-23 joue un rôle différent dans la pathogénie des maladies liées au Th17. La polarisation lymphocytaire Th17 est obtenue *in vitro* en présence des cytokines IL-1 ou IL-6 et TGFβ. L'IL-23, ajoutée à la culture cellulaire après la maturation lymphocytaire, induit l'expansion clonale et module la sécrétion cytokinique des Th-17 en inhibant la production d'IL-10 et en augmentant celle de l'IL-17. L'IL-23 supprime donc le principal mécanisme régulateur « endogène » des lymphocytes Th17 (O'Connor, Taams et al. 2010). L'IL-23 favorise par conséquent la fonction inflammatoire et pathogène des Th17 favorisant l'expansion clonale, et en modifiant la balance Il-17 / IL-10 (Chung and Dong 2009).

2.1.3.1.5. Th22

Après la découverte des lymphocytes Th17, un sous-groupe qui produit de l'IL-22 mais ne produit pas d'IL-17 a été identifié. Ils sont induits *in vitro* en présence de l'IL-23, de l'IL-6 associé ou non au TGFα (famille de l'EGF) (Figure 5). Les facteurs de transcription impliqués dans la signature cytokinique des Th22 sont T-bet et « Aryl hydrocarbon receptor » (AhR), et ils expriment lors de l'activation principalement la cytokine IL-22 (Basu, O'Quinn et al. 2012). Cette cytokine a un rôle dans la protection tissulaire et dans l'homéostasie des épithélium digestifs, où elle induit une sécrétion de peptides antimicrobiens et une prolifération cellulaire (Kumar, Rajasekaran et al. 2012). Au niveau cutané, l'IL-22 induit une augmentation de la synthèse de peptides antimicrobiens, la prolifération et une altération de la différenciation des kératinocytes qui se traduit par une hyperplasie de l'épiderme (Boniface, Bernard et al. 2005).

2.1.3.1.6. Lymphocytes T régulateurs

Ce sont des lymphocytes qui présentent des capacités régulatrices, capables de moduler l'expression de cytokines par les lymphocytes T helpers. L'élément clé de leur phénotype est le facteur de transcription « forkhead box P3 » (FoxP3), et leur polarisation *in vitro* dépend de la présence de la cytokine TGFβ. Ils secrètent lorsqu'ils sont activés les cytokines TGFβ et IL-10 en grande quantité (Figure 5). Ces cytokines diminuent l'expression de cytokines des autres types lymphocytaires (Sakaguchi, Wing et al. 2009).

2.1.3.2. Les lymphocytes B

Les lymphocytes B sont retrouvés exceptionnellement dans les pathologies inflammatoires cutanées. Il est possible de les identifier par leur marquage membranaire CD19 et CD20.

Les lymphocytes B circulants expriment le récepteur CCR6. Or, dans de nombreuses pathologies inflammatoires cutanées il existe une forte augmentation de l'expression de deux ligands de CCR6 : la chimiokine CCL20 et la défensine humaine β2 (« human beta defensin 2 » hBD2) (McDonald, McDonough et al. 2007; Ghannam, Dejou et al. 2011). Ces deux peptides sont fortement exprimés dans le psoriasis, alors que les lymphocytes B tissulaires sont presque inexistants (Glinski, Haftek et al. 1977).

On retrouve une augmentation des lymphocytes B dans les lésions chronique de la maladie de Verneuil et le mécanisme de migration cellulaire dans ce tissu inflammatoire n'est pas connu (van der Zee, de Ruiter et al. 2012).

2.1.4. La lignée monocytes - macrophages

2.1.4.1. Filiation monocytes - macrophages

Les monocytes sont les cellules à l'origine des macrophages. Elles sont libérées au niveau de la moelle osseuse, puis entrent dans la circulation sanguine. En quelques heures, elles se différencient en macrophages matures. Ce sont les plus grandes cellules circulant dans le sang, elles mesurent entre 15 et 40 µm de diamètre (Roitt, Brostoff et

al. 2002; Morice 2007). Elles entrent ensuite dans les tissus pour exercer une fonction spécifique (macrophages résidents). En fonction des tissus, ces cellules portent des noms différents : histiocytes dans les tissus cutanés et conjonctifs, ostéoclastes dans l'os, microgliocytes dans le système nerveux central ou cellules de Küppfer dans le foie. Maintenant que leur filiation est bien établie, les auteurs utilisent le terme de macrophage résident (revu dans Stevens, Lowe et al. 2006).

Les macrophages sont des cellules capables de phagocytose et de présentation d'antigène aux lymphocytes. Elles possèdent au niveau de la membrane plasmique des récepteurs spécifiques aux immunoglobulines et aux protéines du complément. En fonction de l'environnement local protéique et cellulaire, elles peuvent êtres "activées" et présenter un phénotype distinct. Ces phénotypes sont à l'instar des sous-types lymphocytaires caractérisés par l'expression de facteurs de transcription spécifiques, la modulation de l'expression de récepteurs membranaires et la synthèse d'une gamme de cytokines et chimiokines (Tableau 4).

	M1	M2a	M2b	M2c
Activés par	IFN-γ (Th1) IFN-γ (NK) IL-12 IL-18 IL-1 LPS	IL-4 (Th2) IL-13	complexes immuns	Glucocorticoïdes IL-10 (Treg)
Facteurs de transcription	STAT3, STAT1 IRF5	STAT6 Krüppel-like factor 4		
Expression de	TNFα^{élevé} IL-12^{élevé} IL-23^{élevé} IL-10^{bas} IL-6 OSM CXCL10	TNFα ^{bas} IL-12 ^{bas} IL-23 ^{bas} IL-10^{élevé} IL-1RA^{élevé} TGFβ PDGF CCL22 CCL17		
Autre	iNOS		HB-EGF	
Fonction associée	Pro-inflammatoire Antimicrobien	Anti-inflammatoire Fibrose tissulaire viscérale Réparation tissulaire		

Tableau 4 : principaux sous-types de macrophages

D'après Gordon 2003, Mantovani, Garlanda et al. 2009; Guihard, Danger et al. 2012

2.1.4.2. Macrophages M1 "activation classique"

Lorsque les macrophages sont activés en présence de l'interféron gamma (secrétée par les lymphocytes Th1 ou « Natural Killer » NK) ou par les cytokines IL-12, IL-18, IL-1, acquièrent le phénotype M1 (Gordon 2003). Au niveau membranaire, ils expriment CD14^{élevé} et CD62L et, principalement parmi les récepteurs de chimiokines, CCR7 (Gordon and Taylor 2005). En revanche ils n'expriment pas le CD16. L'expression de CCR6 est variable, ne concernant qu'une fraction de macrophages sans que le phénotype de cette sous-population ait été pour l'instant décrite (Wan, Lim et al. 2011; Nieto, Canto

et al. 2012). Il est raisonnable de penser que cette expression concerne la sous-population M1, car les souris transgéniques CCR6 -/- présentent des lésions d'athérosclérose beaucoup moins intenses que leurs homologues sauvages, pathologie très fortement liée au phénotype M1 (Wan, Lim et al. 2011).

Les macrophages M1 sont caractérisés par une signature cytokinique comprenant principalement les cytokines TNFα^{élevé}, IL12^{élevé}, IL-23^{élevé}, IL-10^{bas}, IL6 et l'OSM et parmi les différentes chimiokines CXCL9 et CXCL10, facilitant de recrutement des lymphocytes Th1 (Tableau 4) (Mantovani, Garlanda et al. 2009; Guihard, Danger et al. 2012).

L'expression de l'oxyde nitrique synthase inductible (iNOS) est associée au phénotype M1 présent dans les réactions inflammatoires qui leur permet de secréter de grandes quantités de radicaux libres « oxydative burst » (Gordon, 2003; Gordon S and Taylor PR, 2005; Martinez et al, 2008). Ce phénotype dépend des facteurs de transcription STAT3, STAT1 et du facteur de régulation de l'interféron 5 (IRF5) (Lawrence and Natoli 2011; Murray and Wynn 2011).

2.1.4.3. Macrophages M2 "activation alternative"

Dans d'autres conditions d'inflammation, les macrophages peuvent acquérir un phénotype dit alternatif. Le phénotype des macrophages M2 a été décrit initialement lors d'expériences visant à désactiver les mécanismes d'activation classique par les cytokines IL-10, IL-4 et IL-13. Puis il fut montré que l'IL-4 et l'IL-13 pouvaient induire un phénotype partiellement comparable à celui induit par l'interféron (l'activation alternative), et que l'IL-10 a un rôle distinct capable de bloquer l'activation macrophagique M1 (Fiorentino, Zlotnik et al. 1991; Moore, de Waal Malefyt et al. 2001).

L'activation des macrophages par les cytokines Th2 (dont IL-4 et IL-13) fut largement étudiée et décrite comme une activation alternative, nommée M2. De nouvelles études ont montré que d'autres conditions pouvait amener les monocytes à un phénotype semblable et trois nouveaux sous-types ont été décrits : M2a induit par l'IL-4 ou l'IL-13, M2b induit par les complexes immuns, et M2c par les glucocorticoïdes ou l'IL-10 (Martinez, Sica et al. 2008). Ces différentes activations de type M2 orientent les réactions tissulaires vers le remodelage tissulaire, l'angiogenèse, l'encapsulation des

parasites, la régulation des réponses immunes et la promotion tumorale (Tableau 4) (Mantovani, Garlanda et al. 2009).

Les macrophages M2 expriment spécifiquement des protéines qui permettent de les identifier comme par exemple : les « scavenger receptor A » (SR-A) et « scavenger receptor cysteine-rich type 1 » M160, le récepteur au mannose, l'arginase-1, la dectine-1, le récepteur-leurre de l'IL-1 (IL-1R2). Ils sont également caractérisés par l'expression faible de TNFα, IL12, IL-23, une forte expression d'IL-10, de l'antagoniste du récepteur de l'IL-1 (IL-1RA), du TGFβ, ainsi que l'expression des chimiokines CCL22, CCL17, CCL24 (Mantovani, Sozzani et al. 2002; Mantovani, Garlanda et al. 2009; Guihard, Danger et al. 2012). Ces différentes protéines ont un effet antagoniste sur la fonction inflammatoire des macrophages de type M1 avec diminution de l'expression des cytokines TNF, IL-1, IL-12, IL-23 (Mokoena and Gordon 1985; McInnes and Rennick 1988; Stein, Keshav et al. 1992). Le phénotype des macrophages M2 dépend du facteur de transcription STAT6 et du facteur « Krüppel-like » 4 (Lawrence and Natoli 2011; Murray and Wynn 2011). Ils favorisent la réparation tissulaire par l'expression de TGFβ et par la diminution de l'expression de métalloprotéinase matricielle (MMP) et l'augmentation de l'expression des inhibiteurs des métalloprotéinases (TIMP) (Lawrence and Natoli 2011).

Par ailleurs, les macrophages résidents des tissus maintiennent l'homéostasie tissulaire (1) en phagocytant des débris cellulaires et matriciels, (2) en induisant la prolifération fibroblastique *via* la sécrétion de TGFβ et PDGF et (3) en favorisant la réparation épithéliale *via* l'expression du facteur de croissance épidermique lié à l'héparine (HB-EGF). En synthétisant de l'IL‑10, ils maintiennent l'expression du facteur de transcription FOXP3 au niveau des lymphocytes T régulateurs (Edwards, Zhang et al. 2009; Murai, Turovskaya et al. 2009; Smith, Smythies et al. 2011).

Enfin, un autre type de macrophages, associés aux tumeurs (« tumor associated macrophages » TAM), a été caractérisé au niveau du front d'invasion d'un cancer. De nombreux cancers expriment CCL2, qui a pour récepteurs CCR2 et CCR4, ce qui favorise donc le recrutement de macrophages de phénotype proche de l'activation alternative M2 (Mantovani, Sozzani et al. 2002). Ils en modifient l'évolution en secrétant des cytokines dont IL-4 et IL-13 qui peuvent favoriser la prolifération des cellules tumorales (Sinha, Clements et al. 2005; Gocheva, Wang et al. 2010). D'autre part, par leur expression d'IL-

10, ils induisent un phénotype lymphocytaire immunosuppresseur T régulateur responsable en partie de l'inhibition de l'immunité anti-tumorale (Murray and Wynn 2011).

2.1.4.4. Activation par l'immunité innée

L'activation innée des lymphocytes par les TLR est provoquée le lipopolysaccharide (LPS) ou l'action directe des bactéries gram. Ils expriment un spectre de cytokines très proche du phénotype M1 : les cytokines IL-1α, IL-1β, IL-3, IL-6, IL-10, TNFα, lymphotoxine (TNFβ), les facteurs de croissance « granulocyte colony-stimulating factor » (G-CSF), « macrophage CSF » (M-CSF), « granulocyte–macrophage CSF » (GM-CSF) et les chimiokines CXCL8, CCL3, CCL4, CXCL2, CCL20.

Ce phénotype ainsi acquis, extrêmement inflammatoire, oriente facilite la phagocytose des bactéries et la réponse immune contre les bactéries extracellulaires (Boldrick, Alizadeh et al. 2002).

2.1.4.5. Macrophages M1 M2

Les macrophages sont des cellules particulièrement plastiques qui répondent au changement de leur environnement par des modifications de leur transcriptome (Lawrence and Natoli 2011). Certains macrophages présentent un phénotype intermédiaire entre l'état M1 et l'état M2 (Mantovani, Garlanda et al. 2009). Il s'agit d'une adaptation des macrophages à leur environnement en fonction de l'évolution de la maladie dans le temps. Le changement phénotypique s'opère lorsque les signaux nécessaires au phénotype M1 disparaissent, laissant la possibilité d'une régulation *via* le phénotype M2.

2.1.4.6. Macrophages et athérosclérose

Il est maintenant établi que l'athérosclérose est une pathologie à la frontière des maladies de surcharges lipidiques et de l'inflammation vasculaire. Les macrophages ont un rôle central dans ce processus, par une migration précoce dans le compartiment sous-intimal. Ils ont un rôle de phagocytose des lipides oxydés qui s'accumulent à ce niveau et contiennent alors des vésicules lipidiques intracytoplasmiques ce qui les a fait

appeler cellules spumeuses. Les lymphocytes Th1 et iNKT ont un rôle important dans le recrutement des macrophages et leur polarisation par la sécrétion d'IFN-γ (Gupta, Pablo et al. 1997). Au contraire, les cytokines Th2 IL-10 et IL-13 ont un rôle protecteur en favorisant le phénotype M2a (Pinderski, Fischbein et al. 2002; Cardilo-Reis, Gruber et al. 2012).

2.2. Inflammation cutanée

2.2.1. Introduction sur l'inflammation

L'inflammation est une description clinique qui associe rougeur, chaleur, œdème et douleur. Ces mécanismes physiopathologiques sont globalement assez stéréotypés : agression d'un tissu, phase inflammatoire, phase de résolution de l'inflammation. Cependant la caractérisation biologique est éminemment complexe. La diversité des molécules et cellules impliquées permet à un organisme de faire face à des menaces extrêmement variées.

2.2.1.1. Médiateurs de l'inflammation

L'inflammation tissulaire se présente sous de très nombreux aspects. Les éléments du tissu, cellules, protéines et matrice extracellulaire vont être impliqués à un degré différent en fonction de la pathologie. Les cellules résidentes ont la capacité de répondre au stimulus par une forme d'immunité innée, qui dispose de ses voies de signalisation propre et qui va permettre de faciliter la réponse de l'immunité spécifique. En particulier suite à une nécrose cellulaire et plus largement tissulaire, les mécanismes de l'immunité innée, les alarmines (molécules libérées par les cellules nécrotiques), la dégradation de la matrice extra-cellulaire vont participer à générer une inflammation.

2.2.1.1.1. Immunité innée

Sous l'effet de l'agression d'un tissu, par exemple un traumatisme ou une infection, une série de réactions va se mettre en place pour combattre les pathogènes, éliminer cellules mortes et matrice extracellulaire altérée et finalement réparer le tissu pour obtenir une restitution de l'état antérieur. L'ensemble de ces évènements fait appel à l'immunité innée tout d'abord, où les cellules réagissent avec des mécanismes primitifs et peu

spécifiques, puis avec l'immunité adaptative, plus spécifique d'antigènes inconnus de la plaie.

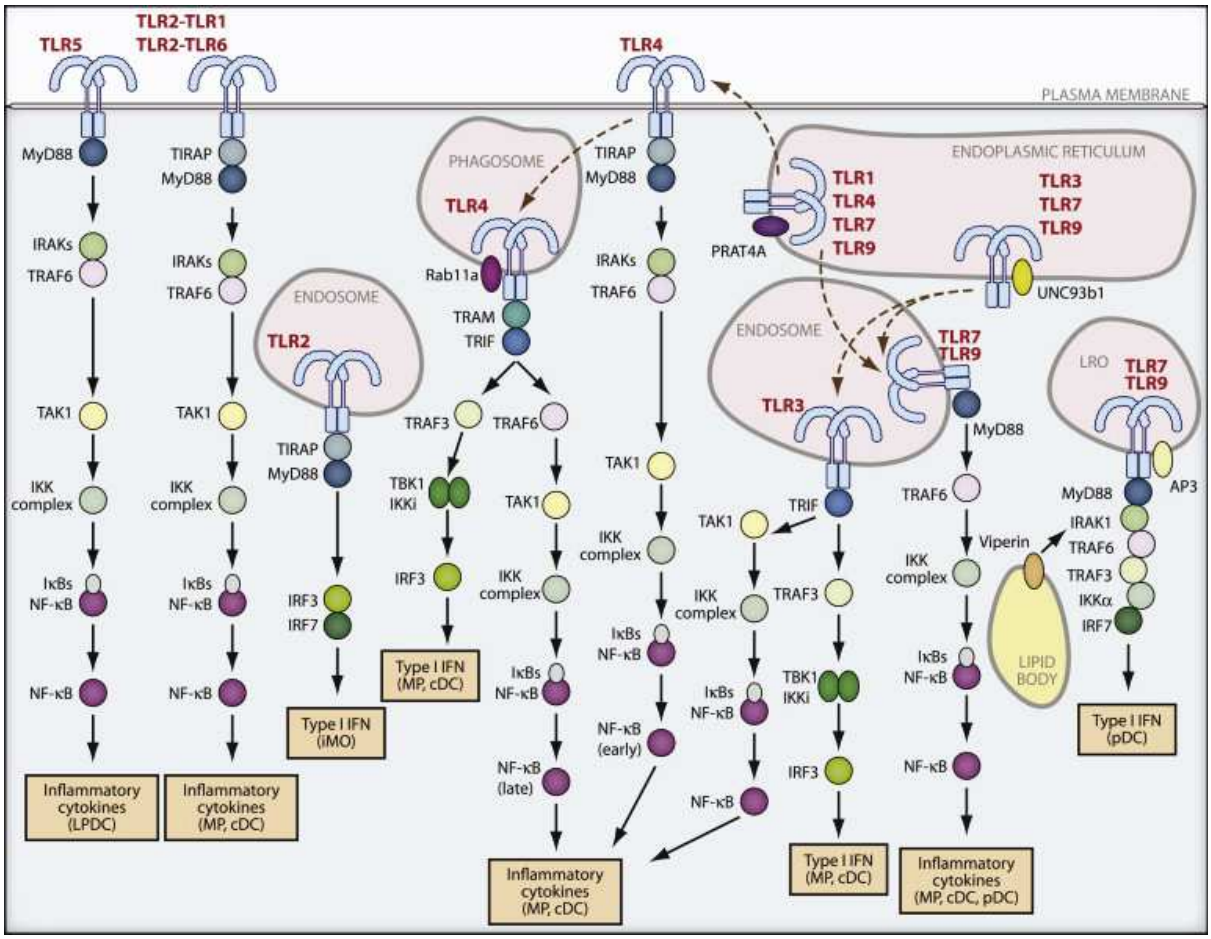

Figure 6 : Toll like receptors et leurs principales voies de signalisation

D'après Kawai and Akira 2011

Naturellement, les cellules disposent de voies de signalisation de l'immunité innée. La famille des récepteurs de type Toll (Toll-like receptors, TLR) reconnaissent des motifs moléculaires associé aux pathogènes (PAMPS) ou à d'autres signaux de danger (DAMPS). Les pathogènes tels que les bactéries, virus et champignons sont dégradés en petits composés qui sont reconnus directement par les TLR : les lipoprotéines sont reconnues par TLR1, TLR2, et TLR6, l'acide ribonucléique double brin par TLR3, le LPS par TLR4, la flagelline par TLR5, l'acide ribonucléique simple brin par TLR7 et TLR8, l'acide

desoxyribonucléique (TLR9) (Akira, Uematsu et al. 2006). Ces mécanismes sont très conservés dans la phylogénie et sont présents dans toute l'évolution animale depuis les insectes jusqu'au mammifères. Les TLR permettent de recruter des molécules adaptatrices tel que le produit du « gène de réponse primaire de la différenciation myéloïde 88 » (MyD88), « toll-interleukin 1 receptor (TIR) domain containing adaptor protein » (TIRAP), « TIR-domain-containing adapter-inducing interferon-β » (TRIF) et « TRIF-related adaptor molecule » (TRAM) qui vont à leur tour activer des protéines kinases telles que les kinases associée au récepteur de l'Interleukin-1 (IRAK) IRAK1, IRAK4 et la kinase inhibitrice de NF-κB (IKKi) et finalement le facteur de transcription NF-κB (O'Neill and Bowie 2007; Palsson-McDermott and O'Neill 2007; Kawai and Akira 2011). Cette signalisation intracellulaire va modifier l'expression de centaines de gènes différents, et en particulier déclencher l'expression de cytokines, molécules de signalisation permettant de transmettre le message intracellulaire à d'autres cellules environnantes (Figure 6).

2.2.1.1.2. Alarmines

2.2.1.1.2.1. Nécrose et apoptose

Les alarmines sont des molécules qui sont exprimées dans le tissu de manière constitutive et libérées lors de la mort cellulaire. On peut les associer aux molécules associées aux signaux de danger, qui traduit la souffrance d'un tissu (DAMPS) (Bianchi 2007).

Par exemple, les kératinocytes expriment les cytokines IL-1α, IL‑25 et L'IL‑33 ; l'IL-33 est libérée par les cellules lors de la nécrose (Moussion, Ortega et al. 2008; Cevikbas and Steinhoff 2012) ; l'IL-1α est libérée uniquement lors de la nécrose cellulaire mais pas lors de l'apoptose (Cohen, Rider et al. 2010). Le foie libère l'IL-33 et l' "high-mobility group box-1" (HMGB-1) lors de la nécrose des hépatocytes (Arshad, Piquet-Pellorce et al. 2012). Les VSMC qui évoluent vers un processus d'apoptose libèrent de l'IL-1 et de l'IL-6, ce qui contribue au développement de l'athérosclérose (Yu, Clarke et al. 2011).

Lors de la mort cellulaire, ces molécules sont libérées et peuvent induire une signalisation au niveau de cellules sensibles à ces alarmines. Les cellules vasculaires et endothéliales sont particulièrement sensibles à ces signaux et en particulier à l'IL-1 (Yu, Clarke et al. 2011).

2.2.1.1.2.2. Stress mécanique

Le stress mécanique ou le traumatisme n'est pas une situation de mort cellulaire, mais elle provoque au niveau des cellules qui y sont soumises un ensemble de modifications qui conduit à la libération de médiateurs de l'inflammation.

Les kératinocytes expriment de grandes quantités d'IL-1α qui reste intracytoplasmique, qui est libérée dans le milieu extracellulaire lors d'un stress mécanique. D'autres molécules sont aussi secrétées et vont agir en synergie avec l'IL-1α pour produire une inflammation (Lee, Briggs et al. 1997).

Au niveau vasculaire, les VSMC contiennent des facteurs de croissance, en particulier bFGF, EGF, HB-EGF, PDGF-A, qui sont libérés lors d'un stress mécanique en l'espace de 15 minutes. HB-EGF induit sur les VSMC de manière autocrine l'activation de NF-kB qui provoque la sécrétion de l'IL-6 (Lee, Park et al. 2007). Ce mécanisme est probablement en partie responsable de la libération rapide de l'IL-6 après une intervention chirurgicale cardiovasculaire (Corbi, Rahmati et al. 2000).

Globalement, sous l'effet d'un traumatisme ou d'un stress mécanique de nombreuses cytokines de famille différentes qui vont agir en synergie pour provoquer l'inflammation tissulaire post-traumatique.

2.2.1.1.2.3. Second médiateurs

Les kératinocytes soumis à une agression physique vont produire secondairement un ensemble de médiateurs qui vont entretenir l'inflammation (Falanga, Isaacs et al. 2002). Il est intéressant d'étudier les mécanismes mis en jeu lors d'une plaie kératinocytaire et non pas cutanée, afin de s'affranchir des signaux produits par les autres cellules de la peau (cellules résidentes et cellules infiltrantes) après le traumatisme.

Dans un modèle de plaie sur peau reconstruite (« reconstructed human skin » RHS), les kératinocytes vont présenter une réaction polyphasique. Dans les 24 premières heures après le traumatisme, les kératinocytes vont exprimer de manière transitoire un ensemble de cytokines inflammatoires telles que l'IL-1α, l'IL-6, le TNFα et CXCL8 (Falanga, Isaacs et al. 2002). Puis dans les six jours suivants, les kératinocytes vont exprimer le TGFβ1, le facteur de croissance des cellules endothéliales vasculaires (VEGF), le facteur de croissance similaire à l'insuline 2 (IGF2) ainsi que la cytokine

« thymic stromal lymphopoietin » (TSLP de la famille de l'IL-7) (Falanga, Isaacs et al. 2002; Allakhverdi, Comeau et al. 2007).

En parallèle, l'expression du facteur KI-67 diminue d'un facteur 2, et la motilité cellulaire augmente, ce qui permet une fermeture de la plaie produite *in vitro* en trois jours (Falanga, Isaacs et al. 2002). D'une part, ceci indique que les cytokines IL-1 et IL-6 ne provoquent pas d'augmentation de la prolifération cellulaire dans le cadre d'une expression endogène. D'autre part, l'absence de cellules du derme ou de leucocytes n'empêche pas la cicatrisation épidermique qui est un mécanisme inné des kératinocytes.

2.2.1.1.3. Matrikines

La matrice extracellulaire est fondamentale pour l'homéostasie d'un tissu. Elle assure la fonction mécanique, la cohérence anatomique du tissu. De nombreuses molécules ont une affinité pour les composants de la matrice extracellulaire et vont se retrouver adsorbées à leur surface. Lors de la lyse de la matrice extracellulaire par les enzymes libérées lors de l'inflammation (métallo-protéases), ces molécules se retrouvent libérées et participent alors à l'inflammation protéique.

De plus, les fragments libérés par le clivage des protéines de la matrice peuvent avoir un rôle propre : les fragments de collagène de type IV, laminine et élastine induisent le chimiotactisme des neutrophiles. La signalisation de ces fragments protéiques passe entre autres par l' « elastin binding protein » (EBP), récepteur qui est présent sur de très nombreux autres types cellulaires dont les cellules mésenchymateuses, les cellules vasculaires lisses et les fibroblastes dermiques (Duca, Floquet et al. 2004; Adair-Kirk and Senior 2008).

L'inflammation tissulaire induite par l'agression tissulaire passe donc par de nombreuses voies indépendantes, cellulaires et protéiques qui induisent des effets sur des cellules cibles notamment au niveau vasculaire, facilitant ainsi le recrutement de cellules inflammatoires.

2.2.1.2. Recrutement de cellules inflammatoires

Les mécanismes de recrutement de cellules inflammatoires dépendent de très nombreuses protéines. Ces dernières permettent en fonction de leur expression sur les

différents types cellulaires, un recrutement ciblé des leucocytes au niveau d'un tissu inflammé.

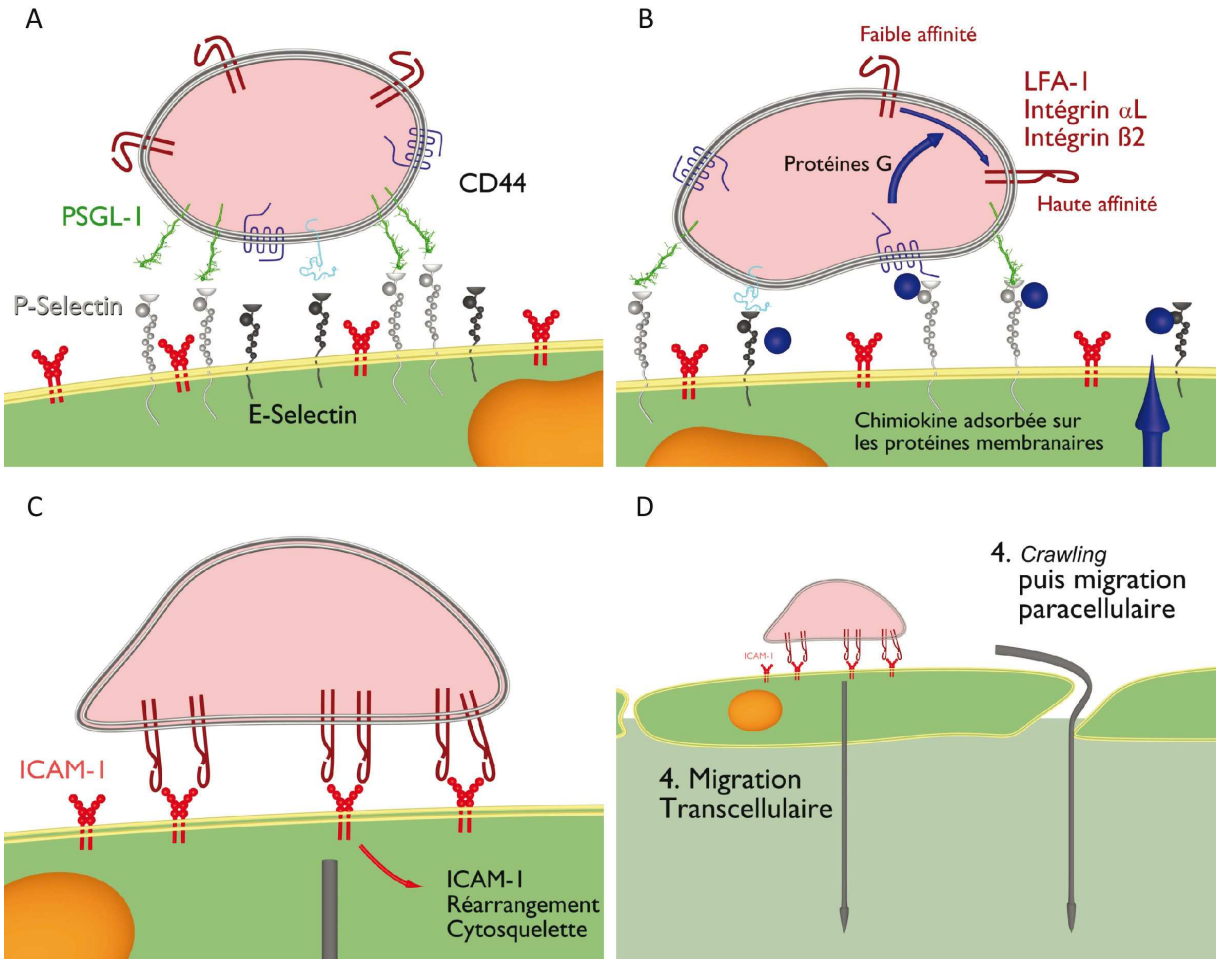

Figure 7 : Etapes du recrutement leucocytaire.

A : à l'état normal, les leucocytes roulent sur la paroi vasculaire via l'interaction de ligands des C-type lectines. B : Dans tissu inflammatoire, la liaison des chimiokines adsorbées sur les protéoglycanes de la cellule endothéliale avec leur récepteur leucocytaire va entrainer une signalisation intracellulaire. C : Cette signalisation entraine un changement de conformation des intégrines leucocytaires, augmentant leur affinité pour les protéines de type ICAM1 et VCAM1 exprimées sur les cellules endothéliales. D : Cette liaison va à son tour déclencher la diapédèse c'est-à-dire la traversée de la couche endothéliale par le leucocyte. D'après Simon and Green 2005

Sous l'effet d'une inflammation tissulaire, les cellules endothéliales vont répondre par l'expression de molécules d'adhésion leucocytaires telles que ICAM 1 (CD54), VCAM 1 (CD106), la sélectine E et présenter certaines chimiokines à leur surface membranaire apicale (Dustin, Rothlein et al. 1986). Ces éléments vont permettre le recrutement des leucocytes dans les tissus (Figure 7) (Simon and Green 2005).

Naturellement, les leucocytes interagissent peu avec les cellules endothéliales en absence de stimulation. La première étape de la diapédèse est l'étape de roulement des leucocytes sur la paroi vasculaire *via* l'interaction des sélectines exprimés par les cellules endothéliales (sélectine E CD62E et sélectine P CD-62P) et leucocytaires (sélectine L CD62L). Les sélectines ont plusieurs ligands parmi lesquels on peut citer la PSGL-1, le CLA, la glycoprotéine sialyl-Lewis^X, le CD44, le ligand 1 de la sélectine E (ESL-1) qui sont exprimés différemment selon le type cellulaire et l'état d'activation (Zarbock, Ley et al. 2011). Ces ligands interagissent avec les sélectines endothéliales en permettant le roulement lent des leucocytes.

Les chimiokines sont des molécules solubles où liées aux glycoprotéines membranaires des cellules endothéliales et sont en contact direct avec les leucocytes pendant cette étape de roulement. Les chimiokines vont être reconnues par les récepteurs spécifiques des chimiokines exprimés par les leucocytes. Un récepteur spécifique de chimiokine lie un nombre restreint de chimiokines, ce qui permet la migration spécifique dans un organe. Par exemple, le récepteur CCR6 est spécifique des lymphocytes B circulants, du sous-ensemble des lymphocytes T-Helper Th17 et d'un sous-ensemble des macrophages (Wan, Lim et al. 2011; Nieto, Canto et al. 2012). Le seul ligand de type chimiokine connu de CCR6 est CCL20, toutefois la défensine humaine beta 2 (HBD2) produite par un épithélium inflammé peut aussi lier le récepteur CCR6 et induire les premières phases de la diapédèse (Ghannam, Dejou et al. 2011).

La liaison d'une chimiokine avec son récepteur induit une signalisation calcique leucocytaire, puis une modification de la conformation des intégrines membranaires. Les intégrines sont des hétérodimères qui ont plusieurs modes de conformation dans l'espace, une forme repliée qui ne permet pas la liaison avec leur protéine cible et la forme ouverte qui permet une liaison forte (Luo, Carman et al. 2007). La signalisation des récepteurs de chimiokines permet en quelques secondes un changement de conformation des intégrines et leur liaison avec ICAM-1 et VCAM-1. Leur expression est

variable en fonction de la cellule leucocytaire. L'intégrine « Macrophage adhesion ligand 1 » (Mac-1 intégrine constituée des sous-unités $\alpha_M\beta_2$ CD11b - CD18) est exprimée principalement par les cellules myéloïdes (macrophages, polynucléaires) et les lymphocytes « natural killer » (NK), alors que l'antigène de fonction leucocytaire 1 (LFA-1 intégrine $\alpha_L\beta_2$ CD11a - CD18) et le « Very Late Antigen 4 » (VLA4 intégrine $\alpha_4\beta_1$ CD49d - CD29) sont exprimées principalement par les lymphocytes activés (Ghannam, Dejou et al. 2011). L'ensemble de ces interactions va induire un arrêt immédiat des leucocytes au contact des cellules endothéliales. La signalisation intracellulaire leucocytaire va déclencher le mécanisme de diapédèse, caractérisé par un changement de conformation des leucocytes qui s'insinuent entre les cellules endothéliales pour accéder au tissu.

L'expression des différentes protéines dans un tissu inflammatoire, variable en fonction des stimuli, va expliquer le recrutement préférentiel de certains types cellulaires. Les ligands sélectine P, sélectine E, ICAM-1 et VCAM-1 sont différemment exprimés par les cellules endothéliales en fonction de l'environnement cytokinique. L'environnement en chimiokines est variable, et les récepteurs aux chimiokines dépendent du type et du sous-type leucocytaire. L'expression des intégrines est variable en fonction du type leucocytaire, l'affinité des intégrines est variable en fonction du ligand présenté par la cellule endothéliale. La multitude des combinaisons possibles permet ainsi de recruter préférentiellement dans des sites anatomiques précis un type cellulaire en fonction de la pathologie. Par exemple, pour les patients atteints de maladie de Crohn, une pathologie inflammatoire intestinale, le mécanisme d'adhésion prédominant pour la migration des lymphocytes activés dépend d'ICAM-1 alors que PSGL-1 est la protéine nécessaire à l'adhésion des macrophages au niveau de la muqueuse intestinale. Ces patients peuvent présenter, en plus de leur atteinte digestive, une atteinte rhumatismale. La migration des leucocytes, lymphocytes et macrophages, au sein des membranes synoviales dépend alors de VCAM1 (Salmi, Rajala et al. 1997; Salmi and Jalkanen 2001).

Les lymphocytes doivent subir une activation (liaison du ligand avec le complexe CD3) pour pouvoir activer la signalisation intracellulaire liée aux chimiokines et exprimer différentes molécules d'adhésion, différentes entre les sous-types lymphocytaires. La balance entre les facteurs de transcriptions T-bet et Gata3 vont induire l'expression de Sialyl –Lewis^X par les lymphocytes Th1 alors que les lymphocytes Th2 en seront dépourvu, ce qui permettra leur recrutement dans les infections Th1 dépendantes

(Chen, Osada et al. 2006). D'autre part, la migration des lymphocytes Th2 dépend presque exclusivement de l'intégrine LFA-1 (Lee, Prince et al. 2008).

Ainsi les leucocytes circulants qui seront recrutés au niveau d'un site inflammatoire sont ceux qui auront été au préalable activés, qui exprimeront un ensemble de molécules spécifiques facilitant leur arrêt sur l'endothélium (sélectines, intégrines et leurs ligands) et qui seront sensibles à la signalisation des chimiokines (Simon and Green 2005).

2.2.2. Les cytokines impliquées dans l'inflammation cutanée

Les trois cytokines IL-1, IL-6 et TNF ont été identifiées depuis au moins trente ans comme les cytokines fondamentales de l'inflammation aigue. Elles sont responsables d'une grande partie du phénotype clinique de l'inflammation, au niveau local comme au niveau systémique. Ces cytokines sont synthétisées largement par les macrophages activés "classiquement" par le LPS ou les cytokines TNF et IL-1, les polynucléaires et les lymphocytes T activés (Akira, Hirano et al. 1990). Elles induisent sur de nombreuses cellules résidentes tissulaires et cellules vasculaires de nombreux médiateurs qui amplifient la réponse inflammatoire dont la sécrétion d'IL-6. A côté de leurs effets autocrine et paracrine, parfois ces médiateurs vont être détectés au niveau de la circulation générale et vont agir à distance. L'IL-6 circulante induit une forte augmentation de la synthèse des protéines aigues de l'inflammation par le foie, comme la CRP et le fibrinogène. Les cytokines sont directement responsables de l'inflammation systémique aigue, parfois létale (syndrome de choc) par leurs effets sur la vasomotricité (Salomao, Brunialti et al. 2012).

Depuis une vingtaine d'années, de nombreuses autres cytokines ont été découvertes comme l'IL-17 ; l'IL-33, l'IL-36 et l'IL-38 (famille de l'IL-1) ; l'IL-19, l'IL-22 et l'IL-24 (famille de l'IL-10), qui font l'objet de très nombreux travaux pour préciser leur rôle dans l'inflammation.

2.2.2.1. Cytokines de la famille de l'interleukine 1

L'interleukine 1 a été découverte lors de l'étude des relations entre la fièvre et l'infection / inflammation par Menkin et Beeson en 1943-1948 (revue dans Dinarello, Arend et al. 2010). Ils étudièrent les protéines des exsudats péritonéaux de lapins en réponse aux pyrogènes endogènes. Plus tard, le principal facteur libéré par les macrophages fut nommé interleukine 1 et sa séquence clonée en 1984 (Auron, Webb et al. 1984). En 1985, deux protéines dont les séquences en acides aminés sont proches et qui partagent l'activité de l'IL-1 ont été décrite, l'IL-1α et l' IL-1β (March, Mosley et al. 1985). Maintenant onze membres de la famille IL-1 ont été décrit bien que les membres les plus étudiés soient IL-1α, IL-1β, IL-1RA et IL-18 (Tableau 5) (Dinarello, Arend et al. 2010).

L'IL-1α est une protéine intracellulaire, présente à l'état de pro-protéine. Elle n'est pas sensible à la caspase 1 contrairement à l'IL-1β ; elle doit être maturée par la calpaïne pour être active (Schaub, Liles et al. 2003). La calpaïne est une protéase intracellulaire qui est associée à la calpastatine qui bloque son activité, cette dernière état sensible à la caspase 1 (Soong, Chun et al. 2012). Le clivage de l'IL-1α par la calpaïne libère deux fragments qui ont une activité intracellulaire. L'IL-1α mature peut ainsi être transloquée dans le noyau où elle joue le rôle de facteur de transcription (Soong, Chun et al. 2012). Elle peut aussi être libérée dans le milieu extracellulaire et dans ce cas signalise *via* le récepteur IL-1R1 qu'elle a en commun avec l'IL-1β (Figure 8). Par exemple, les kératinocytes expriment constitutivement de grandes quantités d'IL-1α qui peut être secrétée sous l'effet d'un stress mécanique (Lee, Briggs et al. 1997) .

L'IL-1β ainsi que l'IL-18 sont des protéines qui sont produites à l'état de pro-protéines inactives. Elles sont clivées par l'action de la caspase 1 pour libérer l'IL-1β ou l'IL-18 active (Dinarello 1994; Dunne and O'Neill 2003).

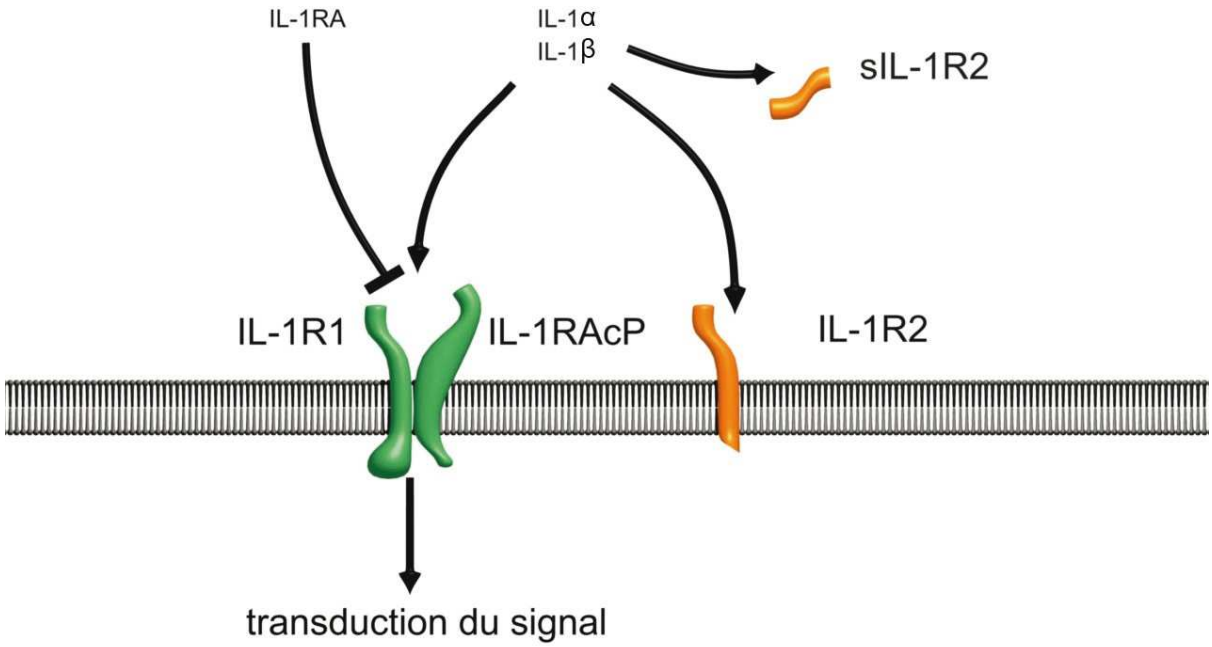

Figure 8 : Signalisation des agonistes majeurs de l'IL-1R1

La signalisation de l'IL-1α et IL-1β débute par la liaison avec l'IL-1R1 (Figure 8 et Tableau 6). La partie extracellulaire du récepteur présente trois domaines principaux, les formes d'IL-1 se lient à ces deux domaines puis induisent un changement de conformation du troisième domaine qui vient recouvrir le ligand. Cette modification conformationnelle permet le recrutement de l'IL-1RAcp (Wesche, Korherr et al. 1997; Dunne and O'Neill 2003). Cet ensemble va activer la protéine adaptatrice MyD88, puis les molécules de la voie de signalisation IRAK et TRAF. Ces protéines sont aussi impliquées dans les voies de signalisation des TLR, autrement dit les cytokines de la famille de l'IL-1 utilisent en partie les mêmes voies de signalisation que les récepteurs de l'immunité innée. L'ensemble de ces récepteurs, récepteurs de l'IL-1, de l'IL-18 et de l'IL-36 ainsi que les récepteurs de la famille des TLR partagent un domaine commun appelé « Toll-interleukine 1 Receptor » (TIR) (Tableau 6) (Dunne and O'Neill 2003).

Plusieurs mécanismes modulant la signalisation de l'IL-1α et de l'IL-1β ont été mis en évidence. IL-1RA est un antagoniste majeur du récepteur IL-1R1, il se lie aux domaines extracellulaires 1 et 2 sans induire de changement de conformation du domaine 3, et donc ne permet pas d'induire la transduction du signal ; de plus son affinité est plus forte que celle de l'IL-1β ce qui en fait l'antagoniste principal (Dunne and O'Neill 2003).

L'IL-1β peut aussi se lier à l'IL-1R2, avec une affinité plus forte que pour l'IL-1R1. Le récepteur existe sous deux formes, une forme membranaire où il occupe une fonction de récepteur leurre et sous forme soluble (sIL-R2) où il capte l'IL-1β libre (Figure 8). L'ensemble de ces mécanismes sont très finement régulés car des quantités femto-molaires d'IL-1, un ou deux récepteurs par cellule sont suffisants pour déclencher la signalisation cellulaire (Figure 8) (Dinarello 1994).

L'IL-18 est une cytokine qui a une structure proche de l'IL-1 et qui est pro-inflammatoire (Boraschi and Dinarello 2006). Elle signalise par le récepteur de l'IL-18 (IL-18R), structurellement très proche du récepteur de l'IL-1 (Tableau 6) (Dunne and O'Neill 2003). L'IL-18 « binding protein » (IL-18BP) et l'IL-37 sont deux antagonistes de l'action de l'IL-18 qui s'associent pour la séquestrer et réduire la forme libre active (Dunne and O'Neill 2003; Boraschi, Lucchesi et al. 2011).

Peptide		Fonction	Récepteur
IL-1α	IL-1F1	Agoniste majeur de l'IL-1R1	IL-1R1
IL-1β	IL-1F2	Agoniste majeur de l'IL-1R1	IL-1R1
IL-1Ra	IL-1F3	Antagoniste majeur de l'IL-1R1	IL-1R1
IL-18	IL-1F4	Agoniste majeur de l'IL-18R	IL-18R
IL-37	IL-1F7	Se lie à IL-18BP puis séquestration de l'IL-18 avec l'IL-18Rap	
IL-33	IL-1F11	Agoniste de l'IL-1RL1	IL-1RL1
IL-36α	IL-1F6	Agoniste de l'IL-1RL2	IL-1RL2
IL-36β	IL-1F8	Agoniste de l'IL-1RL2	IL-1RL2
IL-36γ	IL-1F9	Agoniste de l'IL-1RL2	IL-1RL2
IL-36Ra	IL-1F5	Antagoniste majeur de l'IL-1RL2	IL-1RL2
IL-38	IL-1F10	Antagoniste mineur de l'IL-1RL2	IL-1RL2

Tableau 5 : Ligands principaux de la superfamille de l'IL-1.

D'après Dinarello, 2010 ; Blumberg, Dinh et al. 2010 ; Towne and Sims 2012; van de Veerdonk, Stoeckman et al. 2012

L'IL-33 est une protéine qui a été isolée dans les thyroïdites auto-immunes en 1987 (Hirayu, Seto et al. 1987). Ce n'est qu'en 2005 que l'équipe de Dinarello a montré qu'il s'agit d'un membre de la famille de l'IL-1, qui nécessite le traitement par la caspase 1 pour être active et qui lie un récepteur nommé ST2 et la protéine IL-1RAcP (Dinarello 2005). Le récepteur ST2 est fortement exprimé par les lymphocytes Th2 et la signalisation induite par l'IL-33 provoque l'expression des cytokines IL-4 et IL-13 ; une hyperexpression d'IL-33 peut provoquer des pathologies Th2 dépendantes (asthme, dermatite atopique, anaphylaxie). En favorisant la balance du côté Th2 *versus* Th1, l'IL-33 a un rôle protecteur dans les pathologies Th-1 dépendantes telles que l'athérosclérose, l'obésité, le diabète de type 2 et le remodelage cardiaque (Miller 2011).

Peptide	Description
IL-1R1	Récepteur de l'IL-1α et de l'IL-1β en association avec IL-1RAcP
IL-1R2	Récepteur n'induisant pas de signalisation intracellulaire
IL-18R	Récepteur de l'IL-18 en association avec IL-1RAcP
IL-1RL1 *(ST2)*	Récepteur de l'IL-33 en association avec IL-1RAcP
IL-1RL2	Récepteur des IL-36

Tableau 6 : principaux récepteurs de la superfamille de l'IL-1

D'après Wesche, Korherr et al. 1997; Blumberg, Dinh et al. 2010 ; Towne and Sims 2012

L'IL-36 désigne un ensemble de 3 protéines analogues, IL-36α, IL-36β et IL-36γ (Tableau 5). Ces cytokines signalisent *via* le récepteur IL-1RL2 (Tableau 6). La surexpression de l'IL-36 au niveau de la peau de souris provoque un phénotype psoriasiforme (Blumberg, Dinh et al. 2010). L'IL-36Ra et l'IL-38 sont deux antagonistes du récepteur IL-1RL2 ; la suppression de l'IL-36Ra par technique de génie génétique induit un phénotype particulier du psoriasis dit pustuleux (Towne and Sims 2012; van de Veerdonk, Stoeckman et al. 2012).

2.2.2.2. IL-1 et inflammation cutanée

L'IL-1 est une cytokine cardinale de l'inflammation, présente dans de très nombreuses pathologies inflammatoires cutanées. Par conséquent elle est presque toujours en association avec d'autres cytokines inflammatoires telles que le TNFα ou l'IL-6. Il faut dissocier l'IL-1α, qui peut être produite par les cellules résidentes (kératinocyte et VSMC en particulier), ainsi que les cellules myéloïdes infiltrantes (polynucléaires et macrophages) de l'IL-1β qui est principalement exprimée par les macrophages infiltrant la peau.

Plusieurs cellules expriment l'IL-1α au niveau de la peau, et en particulier les kératinocytes qui en sont la source principale. Au niveau épithélial, l'expression est constitutive et la localisation de la protéine cytoplasmique. L'IL-1α joue alors le rôle d'alarmine, et se trouve relarguée par les cellules nécrotiques ayant subi une agression ou un stress particulier (Bianchi 2007). Notons que les kératinocytes ne disposent pas à

l'état basal de la calpaïne active, protéase nécessaire au clivage de la pro-IL-1α en forme active.

La souche USA300 du staphylocoque aureus, qui peut provoquer une infection cutanée, détourne le fonctionnement du kératinocyte par une toxine de type hémolysine alpha. Cette toxine induit en cascade l'expression de caspase 1 qui clive la calpastatine, libérant ainsi la calpaïne qui clive l'IL-1α. La toxine permet de libérer l'IL-1α active en intracellulaire, qui transloque au niveau du noyau où elle joue un rôle de facteur de transcription. Pour les kératinocytes, cette activation provoque la nécrose cellulaire, qui permet *in fine* au staphylocoque doré de pénétrer la barrière physique de la peau (Soong, Chun et al. 2012).

Les VSMC sont des cellules qui ont la capacité d'une immunité innée *via* l'expression de récepteurs de la famille des TLR et en particulier TLR2, TLR3 et TLR4. Lors de l'exposition de VSMC au LPS, un ligand de TLR4, les cellules produisent de l'IL-1α qui va agir de manière autocrine et augmenter la prolifération cellulaire (Schaub, Liles et al. 2003). Le blocage de la signalisation de l'IL-1α par un anticorps spécifique bloque la prolifération cellulaire, mais aussi l'expression de médiateurs de l'inflammation tel que CCL2 (Schultz, Murthy et al. 2007).

Par ailleurs, la CRP est aussi un ligand de TLR4. La signalisation par la CRP sur les VSMC induit un phénotype inflammatoire, ainsi que la prolifération cellulaire (Kang, Park et al. 2005; Liu, Liu et al. 2010). Ces données corroborent les observations cliniques qui montrent que le niveau de CRP basal des patients est un facteur de risque cardiovasculaire majeur, plus important que le niveau de cholestérol lui-même (Jialal and Devaraj 2001; Ridker, Rifai et al. 2002). Il est établi que la CRP est produite principalement au niveau du foie, mais aussi par les tissus et les vaisseaux où elle exerce un rôle pathogène direct (Diehl, Haines et al. 2000; Yasojima, Schwab et al. 2001). Ainsi la pathologie vasculaire athéromateuse dépend en partie de l'immunité innée à ses tous premiers stages, ce qui a fait proposer à certains auteurs qu'il s'agirait d'une pathologie virale ou bactérienne qui en serait à l'origine (Chatzidimitriou, Kirmizis et al. 2012; Magnoni, Malnati et al. 2012; Renko, Koskela et al. 2013). Il est intéressant de noter que le sérum, le PDGF, le FGF-2 et l'EGF augmentent aussi l'expression de l'IL-1α par les VSMC, pouvant participer au phénotype prolifératif (Schultz, Murthy et al. 2007).

L'IL-1β est principalement exprimée par les macrophages infiltrant la peau inflammatoire (Yazdi, Drexler et al. 2010). L'IL-1β est induite par de très nombreux signaux dont l'activation des TLR, les cytokines TNF, IL-1α… Ainsi, l'expression de l'IL-1β elle-même peut être secondaire à la signalisation de l'IL-1α, produite par les cellules résidentes, et joue donc un rôle d'amplification de la réponse inflammatoire innée du tissu (Dinarello 1994).

Sous certaines conditions, les kératinocytes peuvent exprimer l'IL-1β dans sa forme mature après activation de l'inflammasome. Cet ensemble complexe multiprotéique est activé par les ligands des TLR. Les kératinocytes exposés à l'irradiation UVB activent la voie de la caspase 1 qui va cliver la pro-IL-1β et libérer la forme mature. Ce mécanisme est responsable de l'inflammation observée dans les brûlures superficielles de la peau après exposition solaire (Feldmeyer, Keller et al. 2007; Yazdi, Drexler et al. 2010).

2.2.2.3. Cytokines de la famille de l'IL-6

Il existe dix membres de la famille de l'IL-6, dont la signalisation nécessite un hétérodimère comprenant la protéine gp130. On distingue l'IL-6, la forme virale de l'IL-6, l'Oncostatin M, le « Leukemia inhibiting factor » (LIF), l'IL-11, l'IL-27, la Neuropoietine, le « Ciliary neurotrophic factor » (CNTF), la « cardiotrophin-like cytokine » (CLC), la cardiotrophine 1 (CT1). Une onzième cytokine est fréquemment associée à cette famille. Il s'agit de l'IL-31, dont la signalisation utilise un dimère d'OSMR et de Gp130 "like" (GPL) (Tableau 7).

Ces cytokines exercent des activités redondantes, en partie dues à la partie commune de leur signalisation cellulaire *via* gp130. L'IL-6 est la cytokine chef de file de cette famille, qui a été identifiée il y a une trentaine d'année avec les autres pyrogènes (TNFα et IL-1). Ses deux activités alors identifiées étaient l'augmentation de la synthèse d'anticorps par les lymphocytes B et l'induction de la fièvre lors de son injection à l'animal (Kishimoto 2006). Il s'agit d'une cytokine ubiquitaire, produite par de très nombreuses cellules. Sa signalisation utilise gp130 et IL-6Ra. Les cellules ne disposant pas de la chaine IL-6Ra sont tout de même sensible à l'IL-6 si dans leur environnement il existe la forme soluble de l'IL-6Ra, qui permet la liaison à gp130 et la signalisation cellulaire. Dans ce cas, le récepteur soluble d'une cytokine est agoniste, situation contraire aux autres familles de cytokines telles que l'IL-1 (Heinrich, Behrmann et al. 2003).

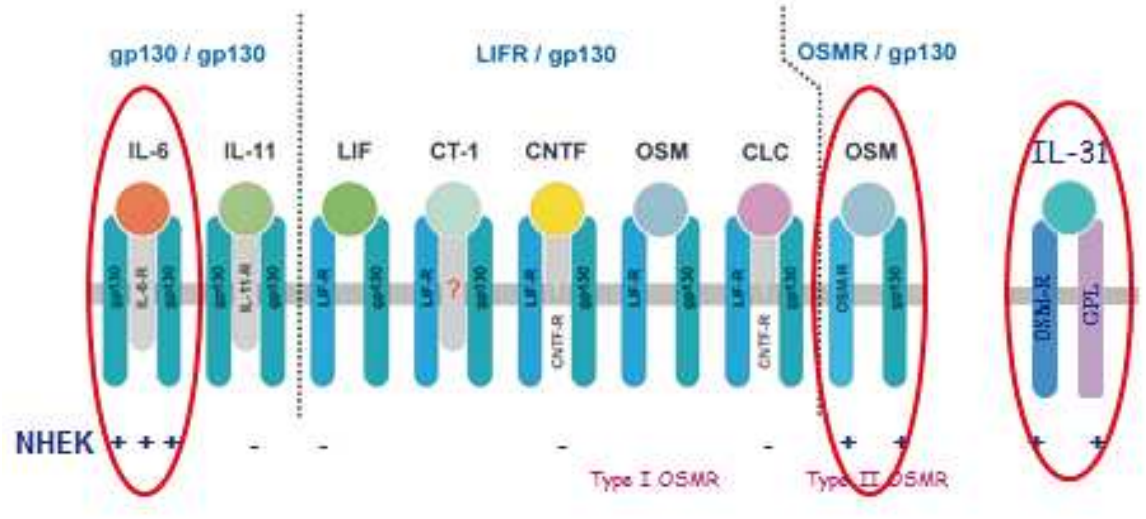

Figure 9 : Les récepteurs de la famille de l'Il-6

D'après Heinrich, Behrmann et al. 2003

La signalisation intracellulaire des cytokines de la famille de l'IL-6 est liée à trois protéines : gp130, LIFR, et OSMR ; les chaines α du récepteur n'entrainent pas de signalisation lors de la liaison avec la cytokine (IL-6Rα, IL-11Rα, and CNTFRα). La protéine gp130 est presque ubiquitaire, l'expression des chaines α, LIF-R et OSM-R est restreint en fonction du type cellulaire ce qui explique en partie la sensibilité cellulaire aux différentes cytokines de la famille de l'IL-6. (Heinrich JBC 2003)

Après liaison de la cytokine avec le récepteur, gp130 recrute les protéines JAK1, JAK2 et TYK2. JAK1 est particulièrement impliquée dans la signalisation de l'IL-6 (Heinrich, Behrmann et al. 2003). Ces protéines vont à leur tour recruter les protéines STATs et préférentiellement STAT3 puis STAT1 et STAT5. OSM est le plus important activateur de STAT5 (Lai, Ripperger et al. 1995). Les facteurs STAT sont phosphorylés sur un résidu tyrosine ce qui permet leur dimérisation et leur transport actif dans le noyau (Tyrosine^{701} pour STAT1 et Tyrosine^{705} in STAT3) (Shuai, Stark et al. 1993; Kaptein, Paillard et al. 1996).

Les cytokines de la famille de l'IL-6 peuvent activer d'autres voies de signalisation et en particulier celle des MAPK. Par exemple, la chaine OSM-R peut recruter la molécule adaptatrice Shc puis activer activer la voie des petites protéines G Rac/Rho puis p38-MAPK et JNK. L'activation de la voie de Ras–Raf-MAPK, va ensuite activer Erk1/2. Les

cytokines de la famille de l'IL-6 peuvent aussi activer la cascade de la PI3Kinase, qui induit un ensemble de signaux anti-apoptotiques dans les cellules de carcinomes baso-cellulaires (dérivées des kératinocytes) (revu dans (Heinrich, Behrmann et al. 2003).
Parmi les membres de la famille de l'IL-6, la cytokine OSM a la particularité de pouvoir lier deux types de récepteurs. L'hétérodimère gp130 et LIF-R est appelé récepteur de type 1, il peut lier LIF ou OSM ; en revanche le récepteur de type 2 : gp130 et OSMR ne lie que l'OSM. Ceci explique que la plupart des effets de LIF sont partagés avec l'OSM, mais aussi que l'OSM dispose de propriétés spécifiques.

Peptide	Récepteur
IL-6 et IL-6 virale	IL-6Rα, gp130 et gp130 (récepteur trimérique)
Oncostatin M	Type 1 : gp130 et LIF-R, Type 2 : gp130 et OSM-R
LIF	gp130 et LIF-R
IL-11	gp130 et IL-11Rα gp130 et gp130 (homodimère)
IL-27	gp130 et IL-27R
Neuropoetine	gp130 et CNTFRα gp130 et LIF-R
CNTF	gp130 et CNTFRα et LIF-R
« cardiotrophin-like cytokine »	gp130 et CNTFRα gp130 et LIF-R
cardiotrophine 1	gp130 et LIF-R
IL-31	GPL (IL-31R) et OSM-R

Tableau 7 : Principaux membres de la famille de l'IL-6 et récepteurs associés

Références : Brown, Rowe et al. 1991; Derouet, Rousseau et al. 2004 ; Diveu, Lak-Hal et al. 2004

2.2.2.3.1. IL-6 et inflammation cutanée

La cytokine IL-6 est produite par de très nombreuses cellules des tissus et des leucocytes en réponse à une stimulation (Kishimoto 2006). Elle induit au niveau des kératinocytes une modification d'expression des gènes comparable aux cytokines inflammatoires TNFα et IL-1. Elle est retrouvée dans de très nombreuses pathologies inflammatoires cutanées telles que le psoriasis, la dermatite atopique, la maladie de verneuil. Elle induit l'expression de peptides antimicrobiens et altère la différenciation des kératinocytes (Guilloteau, Paris et al. 2010).

2.2.2.3.2. OSM et inflammation des kératinocytes

Les kératinocytes sont une cible importante de l'OSM. Ils disposent du récepteur de type 2, qui induit entre autre une phosphorylation de STAT3, mais ne disposent pas de la chaine LIF-Ra permettant de constituer le récepteur de type 1 (Boniface, Diveu et al. 2007). OSM, IL-6 et IL-31 sont les principaux inducteurs de modification du transcriptome des kératinocytes ; les autres membres de la famille IL-6 ne semblent pas avoir d'effet majeur sur l'expression des principaux gènes liés à la physiologie cutanée (Guilloteau, Paris et al. 2010).

L'OSM et l'IL-6 exercent des activités redondantes sur le phénotype des kératinocytes ; l'étude du transcriptome des kératinocytes soumis aux différents membres de la famille de l'IL-6 montre que l'OSM a l'action la plus puissante (Guilloteau, Paris et al. 2010). Elle induit une augmentation de la prolifération et de la motilité cellulaire, une altération de la différenciation des kératinocytes, concourant à une augmentation de l'épaisseur des épidermes reconstruits *in vitro* (Boniface, Diveu et al. 2007). L'OSM est capable d'induire l'expression de peptides antimicrobiens par les kératinocytes telles que les protéines de la famille S100 (psoriasine S100A7), les défensines (hBD2) (Boniface, Diveu et al. 2007). Cet effet est fortement potentialisé par l'association avec les cytokines TNFα, IL-1, IL-17 et IL-22 (Guilloteau, Paris et al. 2010).

L'expression de l'OSM est impliquée dans plusieurs maladies inflammatoires cutanées, où elle semble jouer un rôle important en association avec d'autres cytokines. Dans le psoriasis elle est associé avec les cytokines TNFα, IL-1, IL-17 et IL-22 et dans la dermatite atopique avec les cytokines IL-4, IL-13, IL-22, TNFα (Boniface, Diveu et al. 2007; Bernard, Morel et al. 2012). Il est intéressant de noter que les cytokines IL-22,

TNFα, et OSM sont communes à ces deux pathologies. L'ajout à ce cocktail de cytokines lymphocytaires Th2 (IL-4 et IL-13) ou Th17 (IL-17) permet de reproduire sur épidermes reconstruits *in vitro* le phénotype kératinocytaire de la dermatite atopique ou du psoriasis respectivement (Bernard, Morel et al. 2012).

2.2.2.3.3. Autres effets de l'OSM sur l'inflammation cutanée

L'OSM induit un phénotype inflammatoire des cellules endothéliales. Elle induit une modification de la forme de la cellule qui acquière une morphologie fusiforme « spindle-shape » *in vitro*. L'OSM augmente l'expression de plusieurs protéines liées à l'inflammation telles que l'IL-6 et la cyclooxygénase 2 (COX2), qui sont des marqueurs de l'inflammation endothéliale, qui vont permettre d'amplifier la réponse inflammatoire (Brown, Rowe et al. 1991; Jackson, Goldstein et al. 1993). L'OSM induit spécifiquement l'expression de la sélectine P par les cellules endothéliales ce qui facilite le recrutement des neutrophiles plutôt que des lymphocytes ou des éosinophiles. En revanche isolément la stimulation de cellules endothéliales n'augmente pas l'expression de la sélectine E ni de VCAM1 (Yao, Pan et al. 1996; Kerfoot, Raharjo et al. 2001).

L'OSM semble également être impliquée dans la physiopathologie les plaques d'athérome. L'immunomarquage de la cytokine sur coupes de vaisseaux la localise dans les macrophages qui infiltrent les plaques, et dans une moindre mesure dans les VSMC (Grove, Eberhardt et al. 1993; Albasanz-Puig, Murray et al. 2011; Demyanets, Kaun et al. 2011). Parmi la famille de l'IL-6, seule l'OSM peut induire une prolifération des VSMC, qui peut être bloquée par l'inhibition des protéines STAT1 et STAT3. (Grove, Eberhardt et al. 1993; Albasanz-Puig, Murray et al. 2011). Pour finir, l'OSM induit l'expression du VEGF par les VSMC (Demyanets, Kaun et al. 2011).

D'autre part, l'OSM induit un phénotype inflammatoire des VSMC avec augmentation de l'expression de facteur tissulaire, de l'IL-6, de COX2, des MMP, des chimiokines (CCL2 / MCP1, CXCL8 / IL-8) (Bernard, Merval et al. 1999)

2.2.2.3.4. IL-31 et inflammation cutanée

L'IL-31 a été associée à la dermatite atopique et est secrétée par les lymphocytes Th2 (Dillon, Sprecher et al. 2004; Sonkoly, Muller et al. 2006). Sur les kératinocytes humains, l'IL-31 induit un phénotype inflammatoire avec l'expression de chimiokines (CCL4,

CCL17, CCL19, CCL22), et les souris surexprimant l'IL-31 ont un phénotype cutané proche de celui retrouvé dans la dermatite atopique (Dillon, Sprecher et al. 2004). Le récepteur de l'IL-31 est composé des sous-unités l' « IL-31 receptor A » (IL31RA) et l'OSMR. Les souris IL-31RA « knockout » présentent une exacerbation des signes liées aux pathologies Th2. Il semble qu'en l'absence de l'IL-31RA, l'OSMR se lie ainsi exclusivement à gp130 pour former le récepteur de type 2 de l'OSM, augmentant ainsi la signalisation de l'OSM dans les pathologies Th2 induites chez ces souris par augmentation du nombre de récepteurs disponible sur la surface cellulaire. Ainsi, la chaine IL-31RA entre en compétition avec la chaine gp130 en regard de la quantité de protéines OSM-R disponible sur une cellule pour former un récepteur complet (Bilsborough, Mudri et al. 2010).

L'effet sur les VSMC de l'IL-31 ne semble pas avoir été étudié. Au niveau endothélial, l'IFN-γ augmente l'expression du récepteur IL-31RA. Cette modulation de récepteur de cytokine Th2 par la cytokine phare des Th1 montre un niveau de régulation de la sensibilité des cellules endothéliales aux cytokines, favorisant ainsi la balance entre les différents sous-types lymphocytaires (Feld, Shpacovitch et al. 2010).

2.2.2.4. Cytokines de la famille du tumor necrosis factor

Le TNFα est une molécule fondamentale de l'inflammation aigue, en association avec l'IL-1 et l'IL-6. Elle est libérée par les leucocytes infiltrant un tissu, et certaines cellules résidentes, sous l'effet d'une stimulation par les cytokines inflammatoires, ou des ligands des TLR. Le TNFα induit, *via* ses récepteurs TNFR1 et TNFR2, sur les cellules cibles un phénotype inflammatoire par trois voies différentes : l'activation de NF-kB (effet inflammatoire et anti-apoptotique), l'activation des MAPK (effet pro-apoptotique principalement *via* JNK) et activation de la voie de la mort cellulaire programmée (apoptose, *via* les death-domains) (Gardnerova, Blanque et al. 2000; Karin and Lin 2002). La famille du TNF est un large groupe de protéines qui comprend le Facteur de nécrose tumorale (TNF), les lymphotoxines alpha et bêta, CD40L, Fas, CD27L, CD30L, TRAIL, RANKL, BAFF.

Le TNF joue un rôle important dans l'entretien de certaines pathologies inflammatoires, comme la polyarthrite rhumatoïde. Les traitements bloquants l'activité du TNF sont particulièrement efficaces dans cette pathologie, réduisant très fortement les signes de la maladie, ainsi que les destructions articulaires (Thalayasingam and Isaacs 2011). L'expression du TNF est fortement liée aux lymphocytes et en particulier aux lymphocytes Th17, ainsi qu'aux macrophages de type M1. Les cellules résidentes d'un tissu peuvent aussi produire du TNF, parmi lesquelles les cellules adipocytaires, les fibroblastes et les cellules endothéliales.

2.2.3. Cytokines Th17, T régulateur et inflammation

2.2.3.1. Cytokines de la famille de l'interleukine 10

La famille de l'IL-10 comprend plusieurs membres aux fonctions très différentes : l'IL-10, l'IL-19, l'IL-20, l'IL-22, l'IL-24 (Mda-7) et l'IL-26. Alors que la cytokine IL-10 a des fonctions régulatrices, les autres cytokines ont des effets liés à l'homéostasie des tissus épithéliaux (IL-22) ou inflammatoires (IL-19, IL-20, IL-24) (Pestka, Krause et al. 2004). Les cytokines de la famille de l'IL-10 signalisent par plusieurs voies mais en particulier par la voie des JAK/STAT1 et STAT3.

2.2.3.1.1. IL-10 et inflammation cutanée

L'IL-10 est une cytokine régulatrice. Elle inhibe l'expression de cytokines inflammatoires au niveau des leucocytes effecteurs Th1, Th17 et les macrophages M1. Elle est produite par presque tous les leucocytes, à des niveaux très variables. Les lymphocytes Treg et les macrophages M2 sont les cellules qui secrètent le plus d'IL-10, alors que les lymphocytes Th2 en expriment peu (Weiss, Mamelak et al. 2004). Elle peut inhiber la prolifération des cellules, mais aussi favoriser la prolifération des cellules B, la synthèse d'anticorps et l'action des lymphocytes NK. Les souris transgéniques IL-10 « knockout » présentent une entérocolite et une exacerbation des réponses lymphocytaires Th1 et Th2. Sa fonction principale est de limiter l'amplitude d'une réaction inflammatoire (Pestka, Krause et al. 2004).

Les kératinocytes n'expriment pas de récepteur de l'IL-10 fonctionnel. Ainsi l'expression de l'IL-10 dans les pathologies inflammatoires cutanées permet une régulation de la réponse immunitaire au niveau des leucocytes infiltrant (Boniface, Bernard et al. 2005).

2.2.3.1.2. IL-22 et inflammation cutanée

L'IL-22 est une cytokine particulièrement étudiée actuellement, car elle est exprimée par deux sous-types lymphocytaires sous les feux de la rampe : les Th17 et les Th22. L'IL-22 est particulièrement impliquée dans l'homéostasie des épithélia digestifs ainsi que dans la défense contre certains pathogènes (Zheng, Valdez et al. 2008).

L'IL-22 signalise par un récepteur composé de deux sous-unités, les protéines IL-22RA1 et IL-10RB. Cette dernière sous-unité est partagée avec l'IL-10. Le récepteur recrute JAK2 puis STAT3. Au niveau cutané, les kératinocytes expriment un récepteur fonctionnel de l'IL-22. Les kératinocytes soumis à l'action de l'Il-22 *in vitro* acquièrent un phénotype « psoriasiforme » (Boniface, Bernard et al. 2005).

L'analyse transcriptomique montre que l'IL-22 augmente expression de protéines de la famille S100 (peptides antimicrobiens), de facteurs de croissance (PDGF-A) et chimiokines (CXCL5), et diminue de l'expression de protéines liées à la différenciation des kératinocytes. L'IL-22 augmente aussi la mobilité des kératinocytes, et *in vitro* induit une hyperplasie des épidermes reconstruits. Ces effets sont fortement associé à l'inflammation cutanée et relativement proche de ceux de l'OSM. Les voies de signalisations activées par ces deux cytokines au niveau des kératinocytes sont presque équivalentes et comprennent STAT1, STAT3 et les MAPS kinases (Boniface, Bernard et al. 2005; Boniface, Diveu et al. 2007).

L'IL-22 est fortement exprimée dans les lésions cutanées psoriasiques, en association avec les cytokines TNF, IL-1, OSM et IL-17 où elle est secrétée par les lymphocytes Th-17. Elle participe à la synergie entre ces cytokines pour produire un phénotype de type psoriasis, tant *in vitro* que chez la souris (Guilloteau, Paris et al. 2010).

L'IL-22 est aussi associée à la dermatite atopique, une autre pathologie inflammatoire cutanée, où elle est sécrétée par les lymphocytes Th22 qui s'associent avec les cytokines synthétisées par les lymphocytes Th2 (revu dans Bernard, Morel et al. 2012). *A contrario*, le déficit en IL-22 serait en partie responsable de la physiopathologie de la maladie de Verneuil (« Acne Inversa » AI) (Wolk, Warszawska et al. 2011).

2.2.3.2. Cytokines de la famille de l'IL-17

Les cytokines de la famille de l'IL-17 ont été mises en exergue car le chef de file, l'IL-17A, est exprimée par les lymphocytes Th17. Il existe six membres dans la famille de l'IL-17 : IL-17A, IL-17B, IL-17C, IL-17D, IL-17E (autrement appelée IL-25) et IL-17F (Tableau 8).

Peptide	**Récepteur associé**
IL-17A	IL-17RA/RC
IL-17F	IL-17RA/RC
IL-17B	
IL-17C	IL-17RE
IL-17D	inconnu
IL-17E (IL-25)	IL-17RA/RB

Tableau 8 : Membres de la famille de l'IL-17 et récepteurs associés

D'après Gaffen, 2011

Le récepteur de l'IL-17A, de l'IL-17F et de l'hétérodimère d'IL-17A/F est un complexe composé des chaines IL-17RA et IL-17RC (Tableau 8). La signalisation qui suit la liaison de l'IL-17 avec son récepteur n'est pas encore bien définie. Le récepteur lie et induit la phosphorylation de Act1, de TRAF6 et de probablement d'autres kinases pour activer la voie classique de NF-κB. De plus l'IL-17 active les voies de « CCAAT/enhancer-binding protein » (C/EBP) et MAPK (revue dans Gaffen 2011). La chaine IL-17RA est très largement exprimée par les cellules épithéliales, endothéliales, fibroblastes, ostéoblastes et les monocyte/macrophages ; l'inflammation médiée par l'IL-17 cible de nombreux organes. Le rôle pathogène de l'IL-17A a été associé à de très nombreuses pathologies liées au système immunitaire telles que la polyarthrite rhumatoïde, le psoriasis chez l'homme, l' « experimental autoimmune encephalomyelitis » (EAE), modèle murin de la sclérose en plaques et la « collagen-induced arthritis » (CIA), modèle murin de la polyarthrite rhumatoïde (Weaver, Hatton et al. 2007; Gaffen 2011).

En particulier au niveau cutané l'IL-17A induit une activation des kératinocytes et participe au phénotype du psoriasis. Au niveau des VSMC, l'IL-17A induit un phénotype inflammatoire avec expression de molécules d'adhérence intercellulaire, de cytokines inflammatoires (IL-6), mais n'induit pas de prolifération cellulaire (von Vietinghoff and Ley 2010).

L'IL-17B et IL-17C sont secrétées par de nombreux types cellulaires, mais non par les lymphocytes activés. L'IL-25 (IL-17E) est produite par les lymphocytes Th2 et les mastocytes, se lie à IL17RB et induit un phénotype inflammatoire par l'activation de NF-κB (Tableau8) (Fort, Cheung et al. 2001; Owyang, Zaph et al. 2006).

2.2.4. Le platlet derived growth factor

Le PDGF a été isolé au sein des granules des plaquettes et a très rapidement été identifié comme un mitogène important des cellules vasculaires lisses (Demyanets, Kaun et al. 2007). Le PDGF présente deux isoformes qui se combinent en hétérodimères PDGF-AA, PDGF-AB et PDGF-BB, signalisant par deux types de récepteurs PDGF, combinaison de deux chaines α et β (Tableau 9). La signalisation du PDGF dépend donc des combinaisons des protéines et du récepteur.

Dimère de PDGF	Récepteur(s)	Prolifération des VSMC
PDGF-AA	PDGF-Rα / PDGF-Rα	Artérielles
PDGF-AB	PDGF-Rα / PDGF-Rα PDGF-Rα / PDGF-Rβ	Artérielles et Veineuses
PDGF-BB	PDGF-Rα / PDGF-Rα PDGF-Rα / PDGF-Rβ PDGF-Rβ / PDGF-Rβ	Artérielles et Veineuses

Tableau 9 : Isoformes du PDGF et récepteurs associés

D'après Li, Blumenthal et al. 2011

L'expression des récepteurs du PDGF est variable en fonction de l'origine des VSMC. Ainsi, les VSMC d'origine artérielle expriment très fortement la chaîne α, et les VSMC veineuses expriment en très grande quantité la chaine β. Il en résulte une absence de

sensibilité des VSMC d'origine veineuse au PDGF-AA, et donc une absence de prolifération sous l'effet de ce ligand (Li, Blumenthal et al. 2011)

Le PDGF induit une signalisation au sein des VSMC par les voies p38 MAPK, ERK1/2, Akt, JNK et la voie Jak2/STAT3. Cette dernière est fondamentale pour l'acquisition du phénotype prolifératif/migratoire des VSMC. La motilité cellulaire et la prolifération cellulaire sont complètement inhibée par les inhibiteurs de Jak/STAT *via* l'inhibition de la phospholipase A2 (Neeli, Liu et al. 2004; Schwaiberger, Heiss et al. 2010). Il est intéressant de noter que la prolifération des VSMC est similaire lorsqu'elles sont exposées au PDGF-AB ou à l'OSM, probablement parce qu'elles partagent la voie STAT3. Le PDGF est actuellement la molécule phare de l'étude de la prolifération et de l'induction du phénotype prolifératif et inflammatoire des VSMC.

2.3. Signature cytokinique de pathologies inflammatoires cutanées

Si les états inflammatoires présentent des caractéristiques communes, leur expression peut être très variable, liée aux différentes combinaisons de cytokines inflammatoires et de cellules infiltrant les tissus. Il est possible aujourd'hui d'analyser les transcrits tissulaires pour de nombreuses cytokines en une seule expérience, ce qui permet d'identifier une « signature » inflammatoire cytokinique pour chaque maladie. L'expression des cytokines et leurs effets connus sur les tissus, ainsi que la comparaison entre ces différentes maladies nous aident à comprendre la physiopathologie de ces pathologies.

2.3.1. Le psoriasis

Le psoriasis est une pathologie inflammatoire cutanée extrêmement répandue. Elle touche 2,5% de la population mondiale, et sa pathogénie reste encore mal connue. Le développement de cette maladie dépend de très nombreux facteurs, génétiques, environnementaux, psychiques, infectieux…

Il existe plusieurs formes cliniques du psoriasis : en plaque (le plus répandu), en gouttes, pustuleux, inversé (ou psoriasis des plis) et érythrodermique (Dermatologie 2011) . Il se présente comme une lésion cutanée érythémateuse, indurée, et squameuse.

Histologiquement, on observe un épaississement de l'épiderme (acanthose), une invagination des crêtes épidermiques (hyperpapillomatose), une anomalie de la différenciation des kératinocytes (conservation par les cornéocytes des noyaux, appelé parakératose), associé à un infiltrat cellulaire dans le derme composé de polynucléaires, lymphocytes, macrophages et de cellules dendritiques (Lebwohl 2003). La physiopathologie du psoriasis actuellement proposée repose sur la libération de cytokines et de chimiokines par ces cellules infiltrantes qui vont induire un changement phénotypique parmi les cellules résidentes du tissu, kératinocytes en premier lieu mais aussi fibroblastes et cellules vasculaires.

En réalisant une étude sur l'activation des kératinocytes par les cytokines, nous avons montré que les cinq familles de cytokines les plus efficaces sont celles du TNF (en particulier TNFα), de l'IL-1 (IL-1α), de l'IL-6 (OSM), de l'IL-17 (IL-17A) et de la famille des cytokines associées à l'IL-10 (l'IL-22). Ces cytokines ont un effet synergique important sur les principales fonctions des kératinocytes comme l'augmentation de l'expression de peptides antimicrobiens, de cytokines et de chimiokines et la diminution de la différenciation épidermique. Ces différents éléments ont été observés sur des cellules en culture isolément et sur les épidermes reconstruits ; l'injection de ces cytokines aux souris reproduit un phénotype psoriasiforme (Boniface, Diveu et al. 2007; Guilloteau, Paris et al. 2010). Pour terminer, les modifications du transcriptome des kératinocytes soumis *in vitro* à l'action de ces cinq cytokines présentent une forte corrélation avec les modifications de l'expression génique dans la peau psoriasique. Ce mélange de cytokines permet donc *in vitro* une modélisation fidèle du phénotype du kératinocyte (Guilloteau, Paris et al. 2010).

2.3.2. La dermatite atopique

La dermatite atopique est une pathologie inflammatoire cutanée fréquente, qui atteint deux populations, les enfants de bas âge et les adultes. Elle débute le plus souvent dans l'enfance entre 3 et 6 mois. Elle se présente sous la forme de plaque "eczématiformes" plus ou moins suintantes, le reste de la peau étant atteinte de sécheresse (xérose). Il existe un important prurit qui aggrave les lésions cutanées. Les lésions cutanées évoluent ensuite vers la chronicisation. On retrouve dans 80% des cas une augmentation des immunoglobulines E (IgE), qui parfois sont orientées vers un allergène spécifique.

Il s'agit d'une pathologie qui survient sur un terrain dit « atopique », et qui comprend d'autres pathologies de type allergique telles que l'asthme, la rhinite, la conjonctivite… Ces pathologies sont liées à une hyperactivation des lymphocytes Th2.

La peau des patients atteints de DA présente des anomalies de perméabilité cutanée excessive, liée entre autres à la filaggrine. Celle-ci peut-être altérée par mutation génétique, plus ou moins associé à une diminution de son expression par l'IL-22 (Boniface, Bernard et al. 2005). Ce mécanisme facilite le passage d'allergènes qui interagissent avec les cellules dendritiques arborant sur leur membrane des IgE grâce à des récepteurs spécifique. L'activation des cellules dendritiques déclencherait une cascade d'événements conduisant à une dégranulation des mastocytes, libérant histamine et IL-4, et une activation des lymphocytes Th2 et Th22 (Revu dans De Prost and Dubertret 2008; Brandt and Sivaprasad 2011).

L'étude transcriptomique de la peau atopique inflammatoire montre principalement la surexpression de cytokines : IL-4, IL-13, le TNFα et l'IL-22. Les kératinocytes exposés à ces quatre cytokines *in vitro* reproduisent un phénotype proche des caractéristiques de l'épiderme des lésions de DA (Bernard, Morel et al. 2012). Les kératinocytes en retour expriment de grandes quantités de « Thymic stromal lymphopoietin » (TSLP) qui est active sur les cellules dendritiques cutanées qui en cascade activent les lymphocytes (Ebner, Nguyen et al. 2007). Il semblerai que la DA soit le résultat de l'hyperactivation de lymphocytes Th2 et Th22 (Bernard, Morel et al. 2012). L'IL-22 est exprimée par les lymphocytes Th22 qui produisent peu d'IL-17 comparé aux lymphocytes Th-17.

Dans la dermatite atopique l'OSM est secrétée par les lymphocytes activés, bien qu'aucune étude à ce jour n'a identifié le sous-type producteur de cette cytokine (Boniface, Diveu et al. 2007).

L'IL-31 est aussi retrouvée en grandes quantités dans les lésions de DA, exprimée par les lymphocytes activés CLA^+. La surexpression de l'IL-31 chez la souris induit un phénotype proche de celui de la DA. Les cellules exprimant l'IL-31RA au niveau de la peau qui sont sensible à cette protéine sont les kératinocytes et les monocytes (Bilsborough, Mudri et al. 2010). Kabashima propose une nouvelle explication physiopathologique possible qui reposerait sur le lien entre TSLP et IL-31 réalisant une boucle auto-inflammatoire entre les kératinocytes, les cellules dendritiques et les

lymphocytes Th2, entretenant une inflammation secondaire, maintenance de l'état de perméabilité cutanée et auto-entretien de la pathologie.

2.3.3. La maladie de Verneuil

La maladie de Verneuil est une pathologie cutanée qui se présente au niveau des zones de répartition de glandes apocrines dans les régions du périnée, axillaire et dans une moindre mesure au niveau des plis interfessier, sous-mammaire et abdominal. Les lésions cutanées se présentent sous la forme d'abcès sous-cutanés qui forment un réseau, rejoignant plusieurs lésions les unes aux autres. Le traitement peut être chirurgical, par l'exérèse de la peau atteinte et reconstruction, mais de nouvelles stratégies thérapeutiques sont développées (Revuz 2011).

Les lésions cutanées peuvent présenter un état actif, dominé par l'influx de neutrophiles, monocytes et cellules dendritiques puis un état chronique marqué par un afflux de cellules de type plasmocytes et cellules dendritiques (van der Zee, de Ruiter et al. 2012). Les lésions actives de la maladie présente une expression de cytokines spécifique dont les principales sont TNFα, IL-10, IL-1β, IL-6, IL-17A et IFNγ. En revanche il existe un déficit relatif en IL-22 et IL-20 comparé au niveau d'expression des cytokines IL-17 et IL-22 dans le psoriasis. Parallèlement il existe un déficit en peptides antimicrobiens, en particulier hBD2, qui expliquerai une moins bonne défense contre les pathogènes (Wolk, Warszawska et al. 2011). L'anticorps anti-TNFα Adalimumab est efficace dans le traitement au long cours de la maladie de Verneuil. Il permet de diminuer l'expression de l'IL-1β, de l'IL-17A et de réduire le recrutement de cellules dendritiques $CD11c^+$ (van der Zee, Laman et al. 2012).

2.3.4. Le pyoderma gangrenosum

Le pyoderma gangrenosum (PG) est une pathologie cutanée méconnue qui présente quelques similarités avec l'angiodermite nécrotique que nous développerons par la suite. Il s'agit d'une ulcération cutanée qui débute presque toujours par un traumatisme tissulaire accompagnée d'une douleur importante de la zone nécrotique. Une inflammation locale avec surélévation des bords s'étend progressivement et conduit à une nécrose tissulaire. Cliniquement l'aspect est similaire à l'angiodermite nécrotique,

hormis la surélévation des bords et la localisation (le PG n'est pas limité à la jambe contrairement à l'angiodermite). Histologiquement, le tissu cutané est infiltré par de très nombreux polynucléaires, ce qui fait classer cette maladie dans le groupe des dermatoses neutrophiliques. Ces maladies, qui constituent un groupe hétérogène d'auto-inflammation est particulièrement sensible au traitement par anti-IL1 (Lipsker and Lenormand 2012).

Les cytokines exprimées dans les lésions de PG sont TNFα, IL-17, IL-23, VEGF, G-CSF et CXCL8. Globalement, le PG semble lié aux cytokines TNF, IL-1 et probablement aux cytokines Th-17 (IL-17, IL-23) (Guenova, Teske et al. 2011; Ikeda, Hamada et al. 2011; Marzano, Cugno et al. 2011). Il est intéressant de noter que les patients peuvent présenter de larges ulcères inflammatoires et douloureux avec une expression de la CRP faible, ce qui suggère une implication faible de l'IL-6 dans cette pathologie (Ikeda, Hamada et al. 2011). Le traitement, le plus courant est la corticothérapie, et plusieurs rapports montrent que les anti-TNF sont efficaces en seconde ligne (Charles, Leon et al. 2007; Rogge, Pacifico et al. 2008).

D'autres études ciblant de nombreuses autres cytokines seraient intéressantes à réaliser, cependant la sensibilité de la maladie à la pathergie (activation suite à un traumatisme, même minime) contre-indique les prélèvements tissulaires.

Le parallèle entre le PG et l'angiodermite nécrotique est donc très intéressants, car la présentation clinique est assez proche. Cependant nous allons voir que l'histologie et la signature cytokinique sont au contraire radicalement différentes.

2.3.5. Comparaison de profils cytokiniques de pathologies inflammatoires cutanées

La comparaison des différents profils inflammatoires permet de proposer des mécanismes communs et d'identifier un éventuel défaut d'expression d'une cytokine, à mettre en perspective avec les autres cytokines exprimées.

L'étude comparée des profils inflammatoires entre le psoriasis, l'AD et l'AI montre un déficit relatif en IL-22 et en IL-20 de l'AI. De plus, les patients atteints d'AI montrent un déficit relatif en peptides antimicrobiens, ce qui peut en partie expliquer la susceptibilité aux infections de ces tissus atteints par la maladie. Isolément, il n'aurait pas été possible de tirer une conclusion de ces différents niveaux d'expression.

Il peut être surprenant de comparer des pathologies qui de prime abord n'ont que peut d'éléments en commun. Le psoriasis est une pathologie cutanée qui présente très peu de risque d'infection. L'AI au contraire est une pathologie dont la surinfection est systématique ; les patients sont parfois traités au long cours par des antibiotiques pour éviter les poussées inflammatoires et les abcédations (Revuz 2011). L'analyse histologique montre pour les lésions chroniques une infiltration en lymphocytes B et lymphocytes T ainsi qu'une hyperplasie « psoriasiforme » de l'épiderme.

La comparaison entre le psoriasis et la dermatite atopique est plus intuitive, les lésions se présentent comme des inflammations cutanées avec acanthose. Leur modélisation *in vitro* passe par un socle inflammatoire commun avec surexpression du TNFα, de l'IL-1 et de l'IL-22. C'est l'ajout à ce cocktail des cytokines Th-17 (IL-17) ou Th2 (IL-4 et IL-13) qui oriente le phénotype des kératinocytes vers respectivement le psoriasis et l'AD (Bernard, Morel et al. 2012).

En conclusion, l'approche synthétique et comparative de l'inflammation entre plusieurs pathologies différentes permet d'élaborer de nouvelles hypothèses physiopathologiques pertinentes (Tableau 10).

Tableau 10 : Tableau comparatif de l'expression des cytokines dans les maladies inflammatoires cutanées Psoriasis, dermatite atopique (AD), maladie de Verneuil (« Acne Inversa » AI)

			Famille de IL-1			Th1	Th2			Th17		Famille de l'IL-6		Famille de l'IL-10			
		TNFα	IL-1α	IL-1β	IL-18	IFN-γ	IL-4	IL-5	IL-13	IL-17A	IL-22	IL-6	OSM	IL-10	IL-20	IL-24	IL-26
PSORIASIS	Grossman 1989											+					
	Gearing 1990 immunoassays	+/-	+	+/-		+/-	-					-					
	Guilloteau 2010	+		+		-	-			+	+		+				
	Wolk 2011	+		+		+				+	+				+	+	+
AD	Bernard 2012 enfant	-	-			-	-		+	-	+		-				
	Bernard 2012 adulte	-	-			-	-		+	-	++		+				
	Wolk 2011			+						-	+				+	+	+
AI	Van der Zee 2012	+		++		-	-	-	-	+	faible			++			
	Wolk 2011	+		++						+	faible			+	faible	++	+

D'après (Grossman, Krueger et al. 1989; Gearing, Fincham et al. 1990; Guilloteau, Paris et al. 2010; Wolk, Warszawska et al. 2011; Bernard, Morel et al. 2012; van der Zee, Laman et al. 2012)

2.4. L'inflammation et la douleur

L'inflammation se définit cliniquement par quatre signes cardinaux, *dolor, rubor, calor, tumor*. La douleur est un signe fondamental de l'inflammation, qui altère significativement la qualité de vie des patients.

Plusieurs mécanismes sont impliqués dans la douleur aigue. Au niveau du site algique, la douleur est qualifiée d'hyperalgésie, c'est à dire d'une sensibilité excessive qui provoque une douleur. Lors de ces mécanismes, les médiateurs périphériques de la douleur sont fondamentaux parmi lesquels on peut citer le stress oxydatif, l'acidité tissulaire, les kinines, les prostanoïdes, la sérotonine, les neuropeptides (substance P, facteur de croissance nerveux (NGF), « calcitonin gene-related peptide » CGRP) et les cytokines inflammatoires (Dray 1995).

Les cytokines ont un rôle important dans la douleur en tant que médiateur périphérique. Elles induisent directement une douleur aigue lorsqu'elles sont injectées au niveau sous-cutané à un sujet sain. Leur potentialité à déclencher une douleur aigue est variable en fonction de la molécule et l'IL-1 est particulièrement impliquée dans ce mécanisme. Coutaux a ainsi classé les cytokines en fonction de l'induction de la douleur qu'elles provoquent (Coutaux, Adam et al. 2005) :

IL- 1b > TNFα >> IL-8 >> IL-6

Les cytokines inflammatoires induisent une action directe sur les neurones sensitifs, mais aussi une réaction en cascade avec libération de médiateurs secondaires de la douleur tels que la substance P, les radicaux libres et les prostanoïdes (Sommer and Kress 2004; Zhang and An 2007). L'OSM est aussi une cytokine liée à la douleur aigue. Injectée au niveau de la patte du rat, elle provoque un important abaissement du seuil nociceptif responsable d'une hyperalgésie. Certains neurones sensitifs de la voie de la douleur au niveau de la moelle épinière expriment le récepteur de l'OSM et sont donc directement sensibles à cette cytokine (Morikawa, Tamura et al. 2004). D'autre part, certaines inflammations tissulaires chroniques, telles que le psoriasis, présentent une expression de cytokines inflammatoires importantes et ces patients ne présentent pas

de douleur particulière. La cinétique de libération des cytokines semble être un facteur important dans l'induction de la douleur aigüe.

Les chimiokines sont fortement impliquées dans la douleur aigue. Les plus étudiées sont CX3CL1 (fractalkine) et CCL2. Le récepteur de fractalkine est CX3CR1 est exprimé sur les neurones sensitifs de la moelle épinière.

L'injection de CCL2 dans la patte du rat provoque un abaissement du seuil douloureux et une hyperalgésie (Gao and Ji 2010). Elle est responsable du recrutement de macrophage *via* leur récepteur CCR2. Injecté dans une articulation, elle provoque un infiltrat macrophagique périarticulaire. Les macrophages ont un phénotype activés et libèrent de grande quantité de radicaux libres (ROS) et sont liés à la douleur chronique qui s'installe progressivement. Les rats « Dark Agouti » qui ne disposent pas de p47phox, composant du complexe NADPH Oxidase présente une douleur aigue moins élevée et une absence de chronicisation à long terme. La douleur aigue induite par CCL2 est donc indirecte *via* les radicaux libres libérés par macrophages $CCR2^+$ (Hackel, Pflucke et al. 2013).

D'autres chimiokines sont impliquées dans les mécanismes de la douleur. CXCL12, CCL5, CCL3 provoquent une hyperalgésie par stimulation directe du neurone sensitive. CXCL12 a été impliquée dans la douleur chronique après lésion nerveuse par le VIH et CCL21 a été impliqué dans la douleur chronique au niveau thalamique (revue dans Gao et Ji 2010)

Certaines chimiokines ne provoquent pas de douleur après injection. CXCL1 ou CXCL2/3 provoquent un important recrutement de neutrophiles, mais ne modifie pas le seuil de la douleur (Rittner, Mousa et al. 2006).

Les prokinéticines sont une classe de molécules proches des chimiokines et des cytokines (Monnier and Samson 2008). Parmi leurs très nombreux rôles, les prokinéticine 1 et prokinéticine 2 peuvent induire une douleur aigue en interagissant directement avec leurs récepteur de prokinéticine 1 et récepteur de prokinéticine 2. La liaison à leur récepteur induit une hyperalgésie intense chez le rat. Les prokinéticines sont exprimées par les leucocytes dans les tissus de granulation (Negri and Lattanzi

2011). La prokinéticine 2 a été associée avec la douleur de type inflammatoire chez le rat, et avec la douleur viscérale chez l’homme (Giannini, Lattanzi et al. 2009; Watson, Lilley et al. 2012).

2.5. L'angiodermite nécrotique, un ulcère cutané inflammatoire

Les ulcères de jambes sont fréquents parmi les sujets âgés au-delà de 60-65 ans. Les étiologies principales sont une insuffisance circulatoire veineuse (70% des cas), artérielle (20%) ou une origine mixte (10%), artérielle et veineuse. De nombreuses autres causes d'ulcères existent et incluent principalement la vascularite cutanée nécrosante, les infections, les lésions tumorales, la calciphylaxie, les dermatoses neutrophiliques telles que le pyoderma gangrenosum, les causes iatrogènes dont l'ulcère secondaire à l'hydroxyurée, de rares maladies génétiques... (Phillips and Dover 1991).

L'angiodermite est une étiologie d'ulcère de jambe peu fréquente dont la particularité est d'être extrêmement douloureuse, ce qui justifie une prise en charge hospitalière. Ces ulcères peuvent représenter jusqu'à 10% des patients hospitalisés dans une unité de dermatologie (Zukervar and Colomb 1990).

La nomenclature anglo-saxonne utilise le terme de "hypertensive leg ulcer" (HLU), nom donné aux ulcères de jambe survenant dans un contexte de grande hypertension artérielle par le Dr Martorell au milieu du siècle dernier (Martorell 1945). Le terme utilisé a été progressivement modifié pour "Arteriolosclerotic ulcer of Martorell", reflétant ainsi que l'hypertension artérielle n'est pas le seul mécanisme physiopathologique de ces ulcères (Vuerstaek, Reeder et al. 2011). Nous retiendrons le terme « hypertensive leg ulcer » dans ce manuscrit.

2.5.1. Forme clinique



Figure 10 : Présentation clinique typique de l'angiodermite nécrotique. Face antérieure de la jambe

La description classique de l'angiodermite nécrotique est assez stéréotypée. Il s'agit d'une pathologie de la peau, survenant au niveau de la jambe et le plus souvent en regard du tiers inférieur face antérolatérale. Dans 50% des cas, un traumatisme est retrouvé. Dans les jours qui suivent, une macule érythémateuse extrêmement douloureuse apparaît. Celle-ci devient violacée et prend un aspect pupurique, la lésion devient bordée d'un halo erythémato-purpurique livédoïde ; les bords de la lésion ne sont pas surélevés. La zone centrale nécrose, puis s'ulcère pour laisser apparaître le tissu sous-cutané sans exposer les structures plus profondes, au moins au début (Figure 10) (Martorell 1945; Farber, Hines et al. 1947; Zanca 1964).

La douleur est très intense, ce qui nécessite une prise en charge par dérivés morphiniques, elle est volontiers insomniante (El Khatib, Danino et al. 2009). Elle n'est pas soulagée par le repos ni par la surélévation du membre. Cette douleur provoque la consultation avec le médecin généraliste qui rapidement l'adresse en centre spécialisé pour prise en charge intensive. L'équipe de Colomb a observé que 10% des lits d'une

unité spécialisée de dermatologie peuvent être occupés par ces ulcères hyperalgiques, ce qui montre que cette pathologie est relativement fréquente, mais aussi particulièrement débilitante (Zukervar and Colomb 1990). La surface de l'ulcération est variable. L'extension est progressive, de proche en proche et peut ainsi affecter l'ensemble de la peau de la jambe circulairement.

La maladie évolue en une phase de stabilisation, la nécrose ne s'étend plus et l'ulcère « stagne ». Une fois que l'inflammation diminue, la guérison peut être obtenue. Elle peut survenir spontanément, au bout de plusieurs mois ou plusieurs années d'évolution.

L'angiodermite peut récidiver ensuite soit sur la même jambe soit sur une jambe controlatérale, ce qui montre qu'un processus systémique est en place. Une composante de ce processus systémique est certainement l'hypertension artérielle qui a été fortement associée à cette maladie, ce qui l'a fait appeler par les espagnols puis la communauté anglophone « ulcère des grands hypertensifs ». Cependant, plusieurs auteurs montrent que certains patients présentent une forme typique de la maladie en absence d'hypertension artérielle sévère (Lorette 2012).

2.5.2. Examens complémentaires

Les examens complémentaires sont utiles pour éliminer des pathologies de présentation clinique approchante, autrement dit l'angiodermite nécrotique est un diagnostic d'élimination. D'autres ulcères de jambe, aux étiologies très variées peuvent être confondus avec l'angiodermite nécrotique (Vuerstaek, Reeder et al. 2011). En premier lieu, un bilan vasculaire par échographie doppler est nécessaire pour éliminer les ulcères d'origine artérielle ou veineuse. En absence de lésion vasculaire significative, un bilan sanguin sera réalisé afin de rechercher d'autres causes d'ulcères de jambe. Le bilan que nous avons indiqué est inspiré de la littérature (Tableau 11) (Chen and Carlson 2008). Celui-ci doit montrer une inflammation modérée, et une absence d'auto-immunité (Priollet, Juillet et al. 1984).

L'histologie permet de confirmer le diagnostic en cas de doute, en particulier avec le pyoderma gangrenosum. Cette forme clinique est très proche, la principale différence étant la surélévation des bords de la lésion. Des biopsies couplées à l'immuno-histochimie permettent de rechercher ces autres diagnostics.

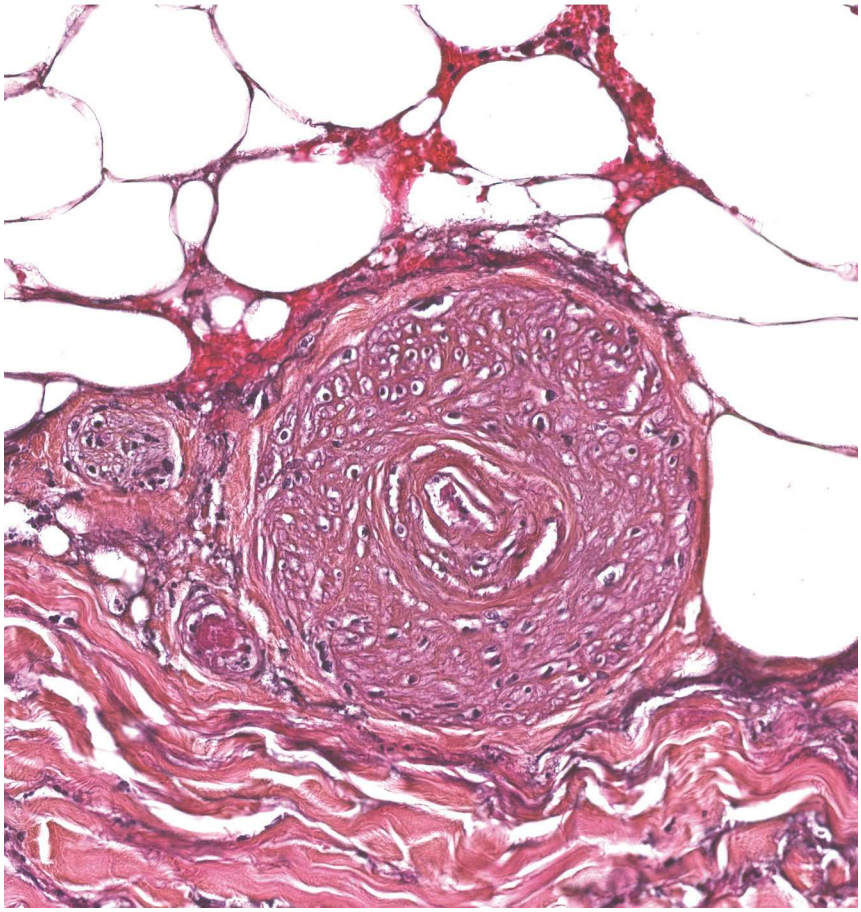

Figure 11 : Occlusion des artérioles dermiques de large diamètre (150µm) dans les lésions d'angiodermite nécrotique

Noter l'absence de thrombus artériel, la lumière vasculaire presque virtuelle, l'épaississement concentrique de la paroi, l'infiltrat de cellules inflammatoires du derme et l'extravasation de globules rouges.

Dosages courants

- NFS
- CRP
- Calcémie, Phosphorémie

Immunologie

- Complément CH50, C3 C4
- Profil de l'immunité humorale
- Electrophorèse des protéines sériques
- Cryoglobuline
- Anticorps anti-
  - FAN
  - Centromère
  - ADN Natif en ELISA
  - Antigènes nucléaires solubles
  - Facteurs Rhumatoïdes
  - Muscles Lisses
  - Membrane basale cutanée
  - Cytoplasme des polynucléaires (ANCA)
  - Cardiolipine
  - Beta2GP1

Tableau 11 : Bilan biologique de l'angiodermite nécrotique

2.5.3. Traitement médical de l'angiodermite nécrotique

Lors de la phase de stabilisation, la cicatrisation est extrêmement lente. L'évolution spontanée des lésions tend vers la fermeture par épidermisation périphérique en 4 à 11 mois (Courivaud, Segard et al. 2005). Face à ces patients hyperalgiques, différents traitements ont été proposés, allant des thérapeutiques alternatives à l'utilisation de molécules recombinantes de dernière génération.

Le traitement par corticothérapie locale permet dans certains cas une amélioration. Il s'agit cependant du traitement de référence que nous qualifierons d' « empirique ». Les effets sont une diminution de la douleur avec un effet assez rapide dans les 3 premiers jours pour certains patients. Un autre effet particulièrement intéressant des corticoïdes locaux est une très nette amélioration du halo inflammatoire et purpurique s'est amélioré dans 80% des cas, ce qui montre un effet potentiel sur l'extension de la nécrose (Carre, Dompmartin et al. 2003). Ces éléments sont en faveur d'une modification de l'expression de protéines, induite par les corticoïdes devant un effet progressif mais rapide.

Le principe du traitement par hémothérapie locale est une préparation à partir du sang du patient qui est prélevé, appliqué sur la plaie et maintenu par un pansement occlusif changé 3 fois par semaine. Le traitement consiste à induire une inflammation sous forme topique. Un hématome au niveau d'un tissu entraine un afflux de leucocytes et phagocytes pour en éliminer les globules rouges. Les plaquettes vont être activées et libérer leurs différents médiateurs solubles. Cette inflammation induite permet potentiellement de moduler l'inflammation pathogène de l'angiodermite nécrotique. Il s'agissait traitement mis au point au début du siècle dernier pour d'autres pathologies et en pratique cette méthode est presque abandonnée (Courivaud, Segard et al. 2005).

L'utilisation de molécules recombinantes de facteurs de croissance a été aussi proposée. Le rationnel est la difficulté à obtenir du lit de l'ulcère un bourgeonnement de qualité, favorable à la cicatrisation spontanée ou à une greffe de peau. Le gel de Becaplermin, molécule recombinante du PDGF, dans une étude prospective randomisée n'a pas montré d'efficacité en termes de réduction de la taille de la plaie, vitesse de cicatrisation. Il s'agissait de la forme PDGF-BB, qui est active sur les cellules vasculaires lisses

artérielles et veineuses. Le gel de Becaplermin n'a pas modifié la vitesse de cicatrisation à 8 semaines et à 12 semaines, la taille de l'ulcération à 8 semaines ou la douleur et la qualité de vie associée à l'ulcère pendant la durée de l'étude. Les auteurs concluent que la chirurgie reste le « gold standard » du traitement de l'angiodermite nécrotique (Senet, Vicaut et al. 2011).

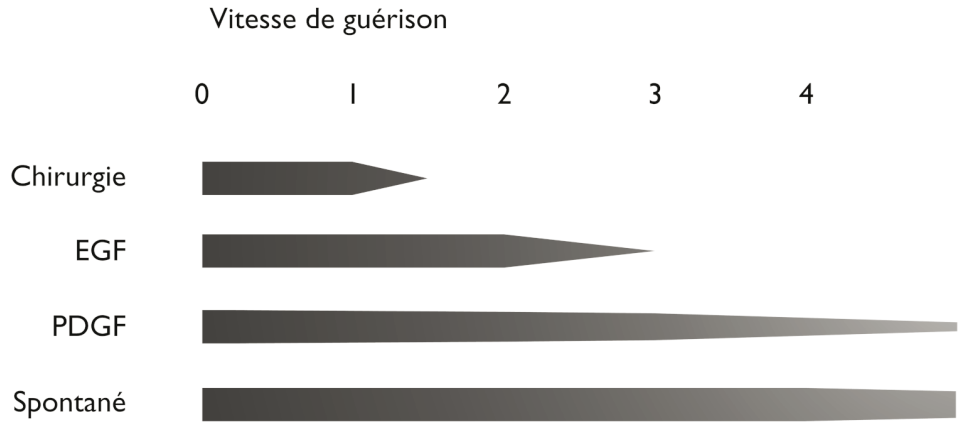

Figure 12 : Schéma récapitulatif de la vitesse de guérison obtenue par les différents moyens thérapeutiques

Une seconde étude a proposé le traitement des ulcères par EGF recombinante. Les auteurs ont observé un tissu de granulation complet à 49 jours et une fermeture complète à 79 jours. Ces résultats ne sont pas meilleurs que le traitement par le gel de beclapermin. Les auteurs concluent que le traitement par EGF n'a pas apporté d'amélioration dans cette pathologie (Hernandez-Canete and Betancourt 2008).

Aucun des traitements médicaux aujourd'hui ne permettent une accélération de la cicatrisation cutanée (Figure 12). Seuls les corticoïdes ont montré une efficacité dans l'évolution de la douleur.

2.5.4. Traitement chirurgical de l'angiodermite nécrotique

La chirurgie est actuellement indiquée pour deux principes : l'exérèse des tissus et la couverture de la perte de substance par greffe de peau. La décision de la zone d'exérèse est importante, car elle peut permettre de diminuer l'inflammation péri-ulcéreuse par une exérèse élargie à la zone macroscopiquement inflammatoire (attitude du service, non publié).

2.5.4.1. Exérèse chirurgicale

L'exérèse de l'ulcère, de ses bords inflammatoires permet une nette diminution de la douleur et la couverture par une greffe de peau. Il n'existe pas de consensus sur les marges d'exérèse à appliquer pour ces lésions. L'évolution naturelle de la maladie pour quelques patients est capricieuse et la récidive en bordure d'une exérèse chirurgicale est fréquente. Nous réalisons une exérèse de la zone inflammatoire péri-ulcéreuse afin de mieux contrôler l'évolution de la maladie (Figure 13A).



Figure 13 : Exérèse et greffe de peau mince d'une lésion d'angiodermite nécrotique.

A : préopératoire et B : postopératoire

2.5.4.2. Couverture par une greffe de peau

La couverture de la perte de substance après exérèse chirurgicale est un moyen très efficace de diminuer la douleur liée à cette maladie. Les dermatologues réalisent au lit du patient des greffes de peau en pastille sous anesthésie locale, ce qui permet une diminution de la douleur dans les ulcères de petite taille (Lazareth and Priollet 1995).

Pour les ulcères de grande taille la chirurgie est extrêmement efficace pour réduire la douleur, la consommation de morphiniques est arrêtée au bout de huit jours et les patients guérissent en l'espace de un mois (Dagregorio and Guillet 2006; El Khatib, Danino et al. 2009). Nous réalisons une greffe de peau mince, d'épaisseur 0,3mm,

prélevée au dermatome et mise en place sur le lit receveur après expansion au « meshgraft » au ratio 1 :3 (Figure 13B).

2.5.4.3. Autres traitements chirurgicaux

Un autre traitement chirurgical a été proposé, il s'agissait de la sympathectomie lombaire. Le principe de ce traitement est qu'il peut exister une part de spasme artériel responsable de l'hypoperfusion cutanée, qui serait levé par la section des branches sympathiques lombaires. Aucune étude comparative n'existe pour ce traitement, et en pratique cette intervention n'est plus réalisée.

3. Objectifs

L'angiodermite est une pathologie rare, qui n'a fait l'objet que de quelques articles uniquement sur l'aspect clinique, la gestion de la douleur et sa relation avec l'hypertension artérielle. Il n'existe pas, avant notre étude, d'étude biologique de l'inflammation tissulaire. Les constatations histologiques étaient focalisées sur les artérioles du derme, sans étudier les plus petits vaisseaux de la taille des artérioles précapillaires.

Notre premier objectif était de décrire l'état inflammatoire de ces patients. Nous avons réalisé une étude prospective pour recruter des patients atteints d'HLU. Nous avons montré que tous les patients présentaient une inflammation systémique variable, mais qui reste modérée. L'étude histologique par coloration Hématoxyline et Eosine de biopsies de peau inflammatoire a révélé des altérations de l'épithélium et des microvaisseaux. Ces constatations suggérant une modification de la prolifération et de la différenciation des kératinocytes et des VSMC nous avons étayé nos résultats par une étude en immunohistochimie des marqueurs Ki-67, CK10 et αSMA.

Suite aux travaux réalisés sur l'inflammation cutanée au laboratoire, nous avons alors étudié l'infiltration leucocytaire de la peau inflammatoire et l'expression de cytokines inflammatoires liées aux lymphocytes Th et aux macrophages. Nous avons identifié les cytokines IL-1, IL-6 et OSM, ce qui nous a conduit à étudier le phénotype des kératinocytes exposés à ces cytokines *in vitro* sur épidermes reconstruits et *in vivo* chez la souris. Nous avons proposé un schéma physiopathologique comprenant une boucle vicieuse entre inflammation, prolifération cellulaire et nécrose épidermique.

Dans un second temps, nous nous sommes intéressés à la douleur ressentie par les patients. Nous avons observé que la peau autour de l'inflammation péri-ulcéreuse est douloureuse à la palpation mais cliniquement saine, réalisant un aspect en cocarde. Aucune étude ne présente cet aspect clinique de la maladie. Nous avons caractérisé l'inflammation présente dans cette peau douloureuse par qPCR et par immunohistochimie en ciblant les marqueurs précédemment identifiés.

4. Résultats

Nous avons pris en charge des patients atteints d'angiodermite nécrotique hyperalgiques, résistant au traitement médical. Cette pathologie est d'origine inconnue et de physiopathologie mal comprise. Nous avons cherché à identifier chez ces patients des facteurs de risque ou d'aggravation de la pathologie au niveau de leurs antécédents et de leurs traitements. Nous n'avons pas observé de différence avec les autres études sur ce sujet.

Nous nous sommes intéressés à l'inflammation systémique, qui n'a jamais été étudiée auparavant. Nous montrons une corrélation entre la douleur et l'inflammation systémique autour de l'intervention et en post-opératoire.

Il n'existait pas non plus de description de l'inflammation cellulaire et cytokinique des lésions cutanées d'angiodermite. La seconde partie de nos travaux à consisté en une analyse des populations de leucocytes infiltrant la peau, et des cytokines qu'ils expriment. Cette partie a été publiée dans l' « American Journal of Pathology » en 2013.

La troisième partie concerne la douleur péri-lésionnelle et l'extension de la nécrose cutanée. Ces observations ont débuté par une étude clinique sur la zone douloureuse de la peau en périphérie d'un ulcère d'angiodermite. L'extension de la nécrose étant centrifuge et suivant l'inflammation, nous avons décrit les altérations de la peau ainsi que l'expression de cytokines inflammatoires sur la peau des patients en fonction de différentes zones d'inflammation et de douleur. Ces derniers résultats renforcent l'hypothèse physiopathologique de l'implication de l'OSM et de l'IL-1 dans la progression de la maladie.

4.1. Cohorte de patients et analyse clinique

Nous avons inclus 15 patients pour notre étude sur l'angiodermite nécrotique. Ces patients sont atteints d'hypertension artérielle chronique, traités par 2 à 3 classes de médicaments antihypertenseurs. Plusieurs de ces classes de médicaments altèrent directement la contraction des VSMC qui peuvent être un facteur important de modification des résultats de l'étude scientifique. De plus nous avons montré que l'inflammation est un élément important de la physiopathologie de la maladie. L'analyse du contexte clinique, antécédents, prise de médicaments et de l'inflammation systémique peut nous apporter des enseignements intéressants sur l'évolution et le retentissement général de l'angiodermite.

4.1.1. Antécédents, médicaments

Quatorze patients sur quinze étaient traités en moyenne par 2,3 classes de médicaments antihypertenseurs parmi les inhibiteurs de la voie rénine – angiotensine (inhibiteurs de l'enzyme de conversion IEC, antagonistes du récepteur de l'angiotensine Sartans), les diurétiques, les inhibiteurs calciques et les béta bloquants. Aucun médicament n'a modifié l'évolution de la maladie sur le plan de la surface de l'ulcère, ni sur la durée totale de la période douloureuse, ni sur le niveau maximal de la douleur EVA atteint, ni sur la consommation de morphine. Ces constatations cliniques confirment que les voies classiques liées à l'hypertension ne sont pas les seules impliquées dans cette maladie (données non représentées).

D'autre part, la moitié des patients présentent un diabète sucré. Le diabète provoque une augmentation de l'expression de Bcl2 par les VSMC, ce qui augmente la résistance à l'apoptose (Ruiz, Gordillo-Moscoso et al. 2006). Le diabète est donc un facteur aggravant de l'angiodermite nécrotique en diminuant la sensibilité à l'apoptose des VSMC et en favorisant leur accumulation dans la paroi vasculaire.

4.1.2. Etat inflammatoire systémique

Les patients atteints d'HLU ont une pathologie locale, or nous avons constaté dans chaque cas une inflammation systémique. Les protéines de réponse à l'inflammation aigüe étaient augmentées, la CRP était élevée à 92 mg/L en moyenne (Giot, Paris et al.

2013). L'élévation de la CRP ne semble pas liée à un état septique, car les différentes biopsies de tissu péri-ulcéreux montrent une absence d'infection patente en culture standard bactériologique et mycologique. Les neutrophiles sont rarement augmentés au-dessus de la normale indiquée par le laboratoire.

Nous avons observé que certains patients présentant une inflammation locale et systémique importante ont présenté une récidive de l'angiodermite après une première opération bien conduite. Nous avons étudié le rapport entre inflammation et risque de récidive de l'angiodermite.

4.1.3. Récidive de l'angiodermite et inflammation systémique

Les patients les plus algiques ont présenté parfois une récidive de la nécrose cutanée en périphérie de la première greffe de peau. Il est intéressant de noter que la greffe de peau a été posée sur un sous-sol bien vascularisé, c'est-à-dire le tissu adipeux sous-dermique. Aucune récidive de la nécrose n'a eu lieu sur ces greffes cutanées, ce qui montre que le terrain vasculaire dermique de la jambe présente un phénotype particulier, qui n'est pas le même que celui du tissu sous-cutané.

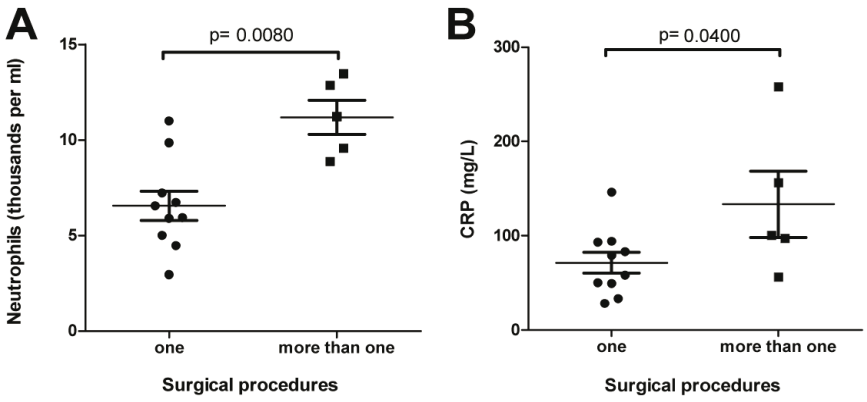

Figure 14 : Nombre de neutrophiles circulants et CRP sérique en fonction du nombre d'interventions chirurgicales, un point par patient pris à l'acmé de la poussée inflammatoire

Les patients qui ont été opérés deux fois ou plus, donc qui ont présenté une récidive de la nécrose sur la peau restante avaient des neutrophiles significativement augmentés (tous supérieurs à 7.000 /mm^3 ; Figure 14A ; Mann-Whitney $p<0,01$) et une CRP

significativement plus élevée (Figure 14B ; Mann-Whitney p<0,05) que le groupe de patients qui n'a été opéré qu'une seule fois.

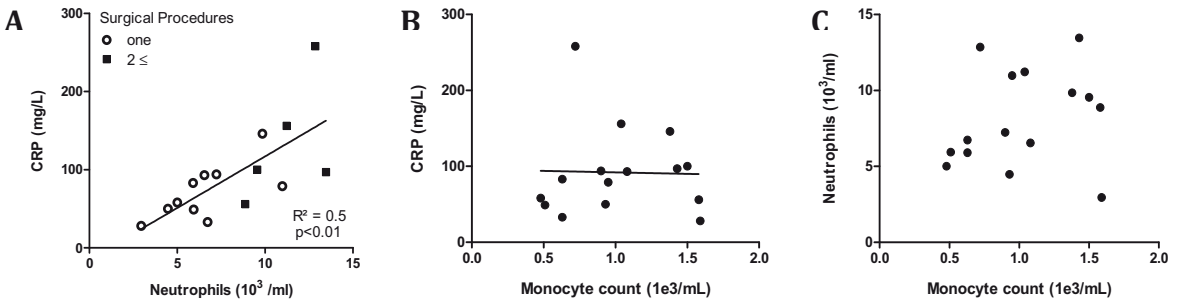

Figure 15 : Corrélations entre le taux sérique de CRP, les neutrophiles et les monocytes circulants à l'acmé inflammatoire de la maladie

On observe une corrélation entre le nombre de neutrophiles circulants et la CRP (Figure 15A ; R^2 0,5 ; p<0.01). En revanche les monocytes sanguins ne sont pas liés au niveau de CRP (Figure 15B ; R^2 0,001 ; p >0.05), ni au nombre de neutrophiles et de monocytes circulants (Figure 15C). Le nombre de neutrophiles sanguins circulants et le dosage sanguin de la CRP sont un bon reflet de l'état inflammatoire local et général et sont significativement liés au risque de récidive de la pathologie en périphérie de la greffe de peau (Figure 14 et Figure 15). La variation du nombre de monocytes dépend probablement du mécanisme de recrutement tissulaire, puisque ces cellules sont retrouvées au niveau de l'infiltrat des tissus de l'angiodermite nécrotique, alors que les variations du nombre neutrophiles semblent accompagner l'inflammation systémique.

Au total, les patients les plus atteints par l'angiodermite nécrotique sont ceux qui présentent l'inflammation systémique la plus élevée, reflétée par le taux de neutrophiles circulants et de CRP. Ces taux restent modérés quand ils sont comparés à une inflammation d'infection cutanée par exemple (consensus professionnel de dermatologues et plasticiens).

4.2. Cytokines et angiodermite nécrotique

4.2.1. Introduction

L'angiodermite nécrotique est une pathologie inflammatoire comprenant une altération de la circulation sanguine au niveau de la peau de la jambe. Nous avons détaillé la description histologique précise de l'angiodermite au niveau de plusieurs aspects : l'acanthose épidermique, la sténose microvasculaire (des vaisseaux de moins de 70 µm de diamètre) et l'infiltrat leucocytaire. L'épaississement épidermique est important, et le phénotype est proche de celui d'un épiderme psoriasique avec présence de parakératose. Afin d'étudier les altérations vasculaires nous avons réalisé une importante étude sur la morphologie des microvaisseaux. La lumière des vaisseaux de 70 µm de diamètre est particulièrement réduite, expliquant l'hypoperfusion tissulaire.

Dans la continuité de l'étude des vaisseaux et des kératinocytes, nous avons observé la prolifération des cellules vasculaires lisses ainsi que des kératinocytes. Pour étudier la prolifération des VSMC, les outils existants dans la bibliographie n'étaient pas adaptés. Nous avons mis au point une normalisation des données de surface des vaisseaux et du nombre de cellules marquées afin de montrer que les VSMC prolifèrent activement et principalement au niveau des artérioles d'un diamètre de 40µm. Alors que l'on pouvait s'attendre à une faible prolifération des kératinocytes en bordure de l'ulcère, c'est-à-dire au niveau de la zone de peau vouée à la nécrose dans les jours suivants, nous avons observé une très forte prolifération, plus importante que dans le psoriasis.

Nous avons analysé la différenciation des kératinocytes par l'étude du marqueur cytokératine 10 (CK10) et des VMSC par le marqueur αSMA. Les deux populations cellulaires montrent une diminution de la différenciation, et l'association avec la prolifération cellulaire est en faveur d'une implication de l'inflammation tissulaire.

Ces constatations nous ont amené à décrire l'expression des cytokines de la peau inflammatoire ; nous montrons qu'OSM, IL-1β et IL-6 sont surexprimées par la technique de qPCR. Les cytokines inflammatoires associées aux lymphocytes Th1, Th2, Th-17 activés n'ont pas été retrouvées. Nous avons confirmé l'augmentation de

l'expression de l'IL-1β et de l'OSM par des dosages de surnageants de culture de biopsies de peau en ELISA.

L'infiltrat leucocytaire est principalement constitué de macrophages $CD68^+$, de polynucléaires et de lymphocytes $CD3^+$. Nous avons réalisé un marquage en immuno-histochimie de l'IL-1β et de l'OSM qui a identifié les macrophages en tant que principale population exprimant ces deux cytokines. Il s'agit donc d'une inflammation différente de celle observée dans d'autres pathologies inflammatoires cutanées telles que le psoriasis, la dermatite atopique et la maladie de Verneuil.

Nous avons modélisé l'HLU par l'association ces trois cytokines. Afin de confirmer notre hypothèse, nous avons étudié le phénotype kératinocytaire des épidermes reconstruits *in vitro* (RHE) pour chaque cytokine isolément et en association. L'effet synergique de l'IL-1β et de l'OSM permet de reproduire le phénotype des kératinocytes observé sur les biopsies d'HLU. Nous avons confirmé ces constatations en injectant *in vivo* chez la souris les différentes cytokines, seules ou en association. Isolément les cytokines ne produisent pas d'effet clinique important mais en association l'effet synergique est de nouveau observé.

4.2.2. Involvement of IL-1 and Oncostatin M in acanthosis associated to Hypertensive Leg Ulcer

ASIP 2013 AJP CME Program

The American Journal of Pathology, Vol. 182, No. 3, March 2013

ELSEVIER

The American Journal of PATHOLOGY

ajp.amjpathol.org

GROWTH FACTORS, CYTOKINES, AND CELL CYCLE MOLECULES

Involvement of IL-1 and Oncostatin M in Acanthosis Associated With Hypertensive Leg Ulcer

Jean-Philippe Giot,*† Isabelle Paris,* Pierre Levillain,‡ Vincent Huguier,*† Sandrine Charreau,* Adrianna Delwail,* Martine Garcia,* Julien Garnier,§ François-Xavier Bernard,*§ Guy Dagregorio,*† Gérard Guillet,*¶ Franck Morel,* Jean-Claude Lecron,*‖ and Laure Favot*

From LITEC, Pôle Biologie Santé, Poitiers University, Poitiers; the Plastic Surgery,† Pathology,‡ and Dermatology Units,¶ and the Immunology and Inflammation Laboratory,‖ CHU de Poitiers, Poitiers; and BIOalternatives,§ Gençay, France*

CME Accreditation Statement: This activity ("ASIP 2013 AJP CME Program in Pathogenesis") has been planned and implemented in accordance with the Essential Areas and policies of the Accreditation Council for Continuing Medical Education (ACCME) through the joint sponsorship of the American Society for Clinical Pathology (ASCP) and the American Society for Investigative Pathology (ASIP). ASCP is accredited by the ACCME to provide continuing medical education for physicians.

The ASCP designates this journal-based CME activity ("ASIP 2013 AJP CME Program in Pathogenesis") for a maximum of 48 AMA PRA Category 1 Credit(s)™. Physicians should only claim credit commensurate with the extent of their participation in the activity.

CME Disclosures: The authors of this article and the planning committee members and staff have no relevant financial relationships with commercial interests to disclose.

Accepted for publication November 20, 2012.

Address correspondence to Jean-Claude Lecron, Ph.D., Pôle Biologie Santé, Université de Poitiers, B36, 1 rue G. Bonnet, 86022 POITIERS Cedex, France. E-mail: jean-claude.lecron@univ-poitiers.fr.

Hypertensive leg ulcer (HLU) is an inflammatory disease characterized by intense pain, alteration of vascularization, and skin necrosis. The optimal treatment relies on surgical removal of necrotic tissues covered by a split-skin graft. We studied the histomorphology of the lesions and investigated the involvement of inflammatory cells and cytokines to further define the physiopathology of HLU. We report epidermis acanthosis and a preferential occlusion of the precapillary arterioles with infiltration of neutrophils, macrophages, and T lymphocytes in the dermis. OSM, IL-1β, and IL-6 were overexpressed in the ulcer, whereas the Th17-derived cytokines were not. *In vitro*, the addition of IL-1β and OSM promoted acanthosis and destructuring of reconstructed epidermis. Exogenous IL-1β and OSM synergistically induced epidermal acanthosis in mice. These data show that OSM and IL-1β are not only a biological characteristic signature of HLU, but these cytokines reflect a specific inflammatory state, directly involved in the pathogenesis. We suggest that anti-cytokine biotherapies could be an alternative strategy to surgery to treat HLU. *(Am J Pathol 2013, 182: 806–818; http://dx.doi.org/10.1016/j.ajpath.2012.11.030)*

Hypertensive leg ulcer (HLU), necrotizing angiodermatitis, and Martorell's ischemic leg ulcer are the different denominations for a leg ulcer characterized by intense pain, skin necrosis, and inflammation. This disease arises predominantly in subjects older than 50 years with long-lasting high blood pressure (HBP), in the absence of significant alteration of arterial or venous macrovascularization, and is frequently associated with diabetes.[1–3] Usually triggered by a slight injury, a severe pain appears, followed by a purpuric skin plate that finally ulcerates. The extension of cutaneous inflammation is centrifugal and precedes the skin necrosis. HLU may extend to the entire leg and, in some cases, to the contralateral leg. Pain, disproportionate to the apparent lesions, requires the use of powerful painkillers such as morphine. Opioids are, however, insufficient in most cases, requiring the use of adjuvant drugs (drugs targeting neuropathic pain, non-opioid analgesics, and sedating drugs), and finally, hospitalization in a wound-care specialized unit.

Because HBP is strongly linked with HLU, the use of nifedipine, a dihydropyridine calcium channel blocker, has been tested. The absence of a clear-cut improvement of the disease[4] leads one to question HBP as a cause of HLU.[5,6] To date, the optimal treatment relies on surgical removal of necrotic tissues covered by a split-skin graft.[7,8]

Although large vessels are unaffected in HLU, the lumen/wall ratio in large skin arteries is reduced, leading to an increase

Supported by the Programme Hospitalier de Recherche Clinique of the CHU of Poitiers and the Region Poitou-Charentes.

Disclosure: J.G. and F.-X.B. are employed by BIOalternatives. All the authors certified that there is no conflict of interest regarding employment at BIOalternatives.

Copyright © 2013 American Society for Investigative Pathology.
Published by Elsevier Inc. All rights reserved.
http://dx.doi.org/10.1016/j.ajpath.2012.11.030

of the local vascular resistance.[9,10] Histological studies of HLU biopsies reveal a moderate inflammatory infiltrate without detectable tissue infection, a severe thickening of the dermis media arterioles, and a marked acanthosis and parakeratosis.[5]

Proinflammatory cytokines are key factors in inducing an inflammatory phenotype in tissues such as vessels and skin. We previously showed that the proinflammatory Th17 cytokines IL-17 and IL-22, in association with IL-1, tumor necrosis factor-α (TNF-α), and oncostatin M (OSM) directly target keratinocytes for the induction of acanthosis, the synthesis of CXCL8, the secretion of antibacterial peptides (S100A7, human β-defensin 2), and the inhibition of epidermis differentiation.[11–13] Together, these cytokines have a powerful synergistic activity both *in vitro* on normal human epidermal keratinocytes and reconstructed human epidermis (RHE), and *in vivo* to induce a psoriasiform phenotype in mice. The *in vitro* transcriptomic profile of keratinocytes treated by these cytokines correlated with that of lesional psoriatic skin.[14] Among these cytokines, the STAT3 signaling cytokines, OSM and IL-22, induced epidermis hyperplasia.[12,13]

Regarding vascular smooth muscle cells (VSMC), inflammatory cytokines and growth factors induce a switch from the contractile to invasive phenotype that is characterized by increased cell proliferation, synthesis of matrix metalloproteinases, expression of cytokines and chemokines (IL-6, CXCL8), and diminution of differentiation. This phenotype is associated with a decrease of contractile markers such as α-smooth muscle actin (α-SMA), myosin heavy chain, and calponin.[15–17] IL-1β and platelet-derived growth factor (PDGF) have been reported as potent inducers of VSMC proliferation, with a synergistic effect.[18–21] Under inflammatory stress, VSMC express IL-1α, contributing to the autocrine inflammatory loop.[22] OSM is the only member of the IL-6 cytokine family able to induce VSMC proliferation, and matrix metalloproteinases and cytokine secretion *in vitro*.[23,24] Moreover, OSM is expressed in atherosclerotic lesions and is suspected to contribute to atherosclerosis by promoting VSMC proliferation in humans and mice.[25]

In addition to epidermis acanthosis, we report herein a preferential occlusion of the precapillary arterioles with infiltration of neutrophils, macrophages, and T lymphocytes in the dermis. Among proinflammatory cytokines, OSM, IL-1β, and IL-6 are overexpressed in the ulcer, reflecting a specific inflammatory signature of HLU. *In vitro*, IL-1β and OSM induced acanthosis and a detachment between the spinous and granular layer, contributing to a destructuration of the reconstructed epidermis. Exogenous IL-1β and OSM synergistically induced epidermal acanthosis in mice. These data suggest that OSM and IL-1β are directly involved in the pathogenesis of HLU.

Materials and Methods

Prospective Clinical Study

The study included 15 adult patients with a compatible diagnosis of HLU after clinical, biological, and Doppler ultrasound examinations as previously described.[8] All of our studies involving human tissues were approved by the institutional ethics committee on human experimentation "Comité de Protection des Personnes Ouest III" of Region Poitou-Charentes. The study was conducted according to the Declaration of Helsinki principles, and written informed consent was received from participants before being included. Skin biopsies were taken during the surgical treatment of these ulcers, at the border of necrotic skin. Healthy skin of HLU patients was taken from the thigh of the same leg. Skin biopsies of control subjects were obtained from surgical samples of healthy abdominal skin. Biopsies were immediately frozen in liquid nitrogen for RNA quantification and immunofluorescence, stored in formalin for immunohistochemistry (IHC), or cultured for 48 hours in maintenance medium to analyze cytokine release in supernatants.

Histology and Histomorphometry

Skin biopsy slices (3 μm thick) were stained with H&E and used for routine diagnosis of HLU. They were screened to measure the epidermal thickness and all blood vessel characteristics (diameters and surfaces), using an Eclipse Nikon 80 I microscope (Nikon, Tokyo, Japan), an AVT Pike F-421 C camera (Allied Vision Technologies, Stadtroda, Germany), an HP Workstation XW4600 (Hewlett-Packard, Palo Alto, CA), and TRIBVN ICS WF software version 2.8.14 (TRIBVN, Chatillon, France). For each vessel, total surface/lumen ratio was expressed as a percentage of the vessels of the control subjects.

Quantitative Real-Time PCR Analysis

Skin total RNA were isolated and reverse transcribed as previously described.[13] Quantitative real-time PCR (qPCR) was performed using the LightCycler-FastStart DNA MasterPlus SYBR Green I kit on a LightCycler 480 (Roche Diagnostics, Meylan, France). The reaction components were 1× DNA Master Mix and 0.5 μmol/L high-performance liquid chromatography purified sense and antisense oligonucleotides purchased from Eurogentec (Eurogentec France, Angers, France), designed using Primer3 software version 3.0.0 (*http://frodo.wi.mit.edu*, last accessed July 29, 2010). Samples were normalized to the independent control housekeeping gene *G3PDH* and reported according to the ΔΔCT method as RNA fold increase: $2^{\Delta\Delta CT} = 2^{\Delta CT\ \text{sample} - \Delta CT\ \text{reference}}$.

Cytokine Measurement by ELISA

Skin biopsies from the HLU ulcer border (three skin punches of 4 mm diameter) were placed together in 3 mL of medium containing RPMI, 10% fetal calf serum, 100 U/mL penicillin, 100 μg/mL streptomycin, and 50 μg/mL gentamicin. Supernatant was collected at 48 hours and centrifuged. The detection of IL-1β and OSM was conducted using enzyme-linked immunosorbent assay (ELISA) Duo-Sets from R&D

Systems (Minneapolis, MN) and IL-6 by a Standard ELISA Development Kit from PeproTech (Rocky Hill, NJ).

IHC on Human Skin Biopsies

IHC was performed on tissue sections from archived formalin-fixed paraffin-embedded tissue blocks from patients. Block serial sections of 3 μm were cut, deparaffinized in xylene, and hydrated in a graded series of alcohol. After antigen retrieval in citrate buffer, staining was performed using the BenchMark automated staining system (Ventana Medical System, Tucson, AZ) for Ki-67 (IgG1, MIB-1; Dako Cytomation, Glostrup, Denmark), α-SMA (IgG2a, clone 1A4; Dako Cytomation), cytokeratin 10 (IgG1, SC-23877; Santa Cruz Biotechnology, Santa Cruz, CA), IL-1β (rabbit polyclonal, sc-7884; Santa Cruz Biotechnology), and OSM (IgG2a, MAB295; R&D Systems). Appropriated irrelevant polyclonal or monoclonal antibodies were used as negative controls (Supplemental Figure S1). Basal keratinocyte KI-67 expression was measured at three representative areas for each specimen (HLU lesions or healthy skin). Expression of KI-67 in VSMC was recorded with histomorphological parameters and standardized to the smallest diameter (Supplemental Figure S2).

Histomorphometry, Blood Vessel Surface Normalization, and KI-67 Labeling

Blood vessel anatomy in histology could vary depending of the angle of the section between the axis of the vessel and the section plane from a perfect circle to an elliptical shape (assuming that the blood vessel is straight). For each blood vessel with an elliptical outer border, we measured total surface, lumen surface, smallest diameter, and number of KI-67^+ cells inside the vessel wall. Data were transformed to convert the results from an ellipse to a circle: α is the cut angle between the axis of the blood vessel and the slice. The observed section is an ellipse, with two radii, the smallest a, and the biggest b (Supplemental Figure S2). There is a direct relation between these parameters: $a = b \cdot cos(\alpha)$. Theoretical total surface of the same blood vessel cut with a $\pi/2$ angle can be obtained by the formula for the surface of a circle. The number of KI-67^+ cells must be normalized by an index depending on α, which is the total surface measured divided by the total surface calculated from the smallest diameter. Results were expressed as number of KI-67^+ cells $\times 10^{-3}$ per μm^2 of dermal vessels, standardized as the circular cross section (Supplemental Figure S2). The percentage of KI-67^+ cells is determined by analyzing the cells of the basal/first layer of the epidermis. For each sample, three fields were analyzed (magnification $\times$20) corresponding to 60 ± 15 cells/field.

IHC on TMA

For eight patients, we focused on representative areas of inflammatory skin in the HLU border. Eight control subjects were selected for the healthy control skin. A tissue microarray (TMA) of dermis had been made with four samples per subject. Briefly, tissues were chosen from H&E-stained slices. Biopsies were performed to retrieve paraffin-embedded tissues and then aggregated on blocks in arrays. From each TMA paraffin-embedded block, serial sections of 3 μm were cut, deparaffinized in xylene, and then hydrated in a graded series of alcohol. After antigen retrieval in citrate buffer, immunofixation was performed by antibodies against CD1a (IgG1, clone O10; Dako Cytomation), CD3 (rabbit anti-human; Dako Cytomation), CD8 (IgG1, clone C8/144B; Dako Cytomation), CD20 (IgG2a, clone L26; Dako Cytomation), and CD68 (IgG1, clone KP1; Dako Cytomation) antigen or by appropriate isotype controls, and staining was revealed by peroxidase with diaminobenzidine substrate. The surface stained on every spot was acquired by a tissue arrayer with GoodSpeed version 1.0 and Spot Browser software version 3.0 (ALPHELYS, Plaisir, France), which was divided by the tissue area on the spot measured using ImageJ software version 1.46 (NIH, Bethesda, MD).

Reconstructed Human Epidermis

Tissues were obtained from the Department of Plastic Surgery (University-Hospital of Poitiers) with approval of the ethics committee. Normal human epidermal keratinocytes were isolated from surgical samples of adult healthy breast skin.

Table 1 Clinical data summary of HLU patients

Clinical features		
Sex Ratio (M:F)	2:1	
Age	74 ± 7.8	
Skin necrosis (cm^2)	139 ± 169	
Both legs affected	46%	
High blood pressure	87%	
Diabetes mellitus type 2	40%	
Diabetes mellitus type 1	13%	
Cell type	**Blood count ($10^3/mm^3$)**	**Reference**
Leukocytes	11.0 ± 3.5	4.0–10.0
Neutrophils	8.1 ± 3.2	1.5–7.0
Eosinophils	0.38 ± 0.13	<0.8
Basophils	0.12 ± 0.15	<0.2
Lymphocytes	2.0 ± 0.61	1.0–4.0
Monocytes	1.02 ± 0.39	<1.0
Immature neutrophils	0.46 ± 0.5	0
Inflammation	**Patients**	
CRP (mg/L)	92 ± 58.9 (28–258)	<1
Fibrinogen (g/L)	6.9 ± 1.4 (5.1–8.7)	2.0–4.0
Treatments		
Major morphin agonist	53%	
Antihypertensive drugs	2.3 ± 1.1	
Statin	46%	
Oral anticoagulant	40%	
Antiaggregant	40%	
Corticotherapy	26%	

Data are expressed as $\times 10^3/mm^3$.

Briefly, the skin was rinsed in phosphate-buffered saline (PBS; Invitrogen, Cergy Pontoise, France), and subcutaneous fat was removed with scissors; the remaining tissue was cut and then exposed to dispase in Keratinocyte-SFM medium (K-SFM; Invitrogen). The epidermis was lifted off the dermis with pliers and transferred into trypsin for 15 minutes. After centrifugation, living cells were counted using a standard trypan blue (Sigma-Aldrich, St. Louis, MO) exclusion assay. Cells were seeded in K-SFM/gentamicin supplemented with 25 μg/mL pituitary extract and 0.25 ng/mL epithelial growth factor (Invitrogen). Once keratinocytes reach 80% confluency, cells were detached using trypsin and used for

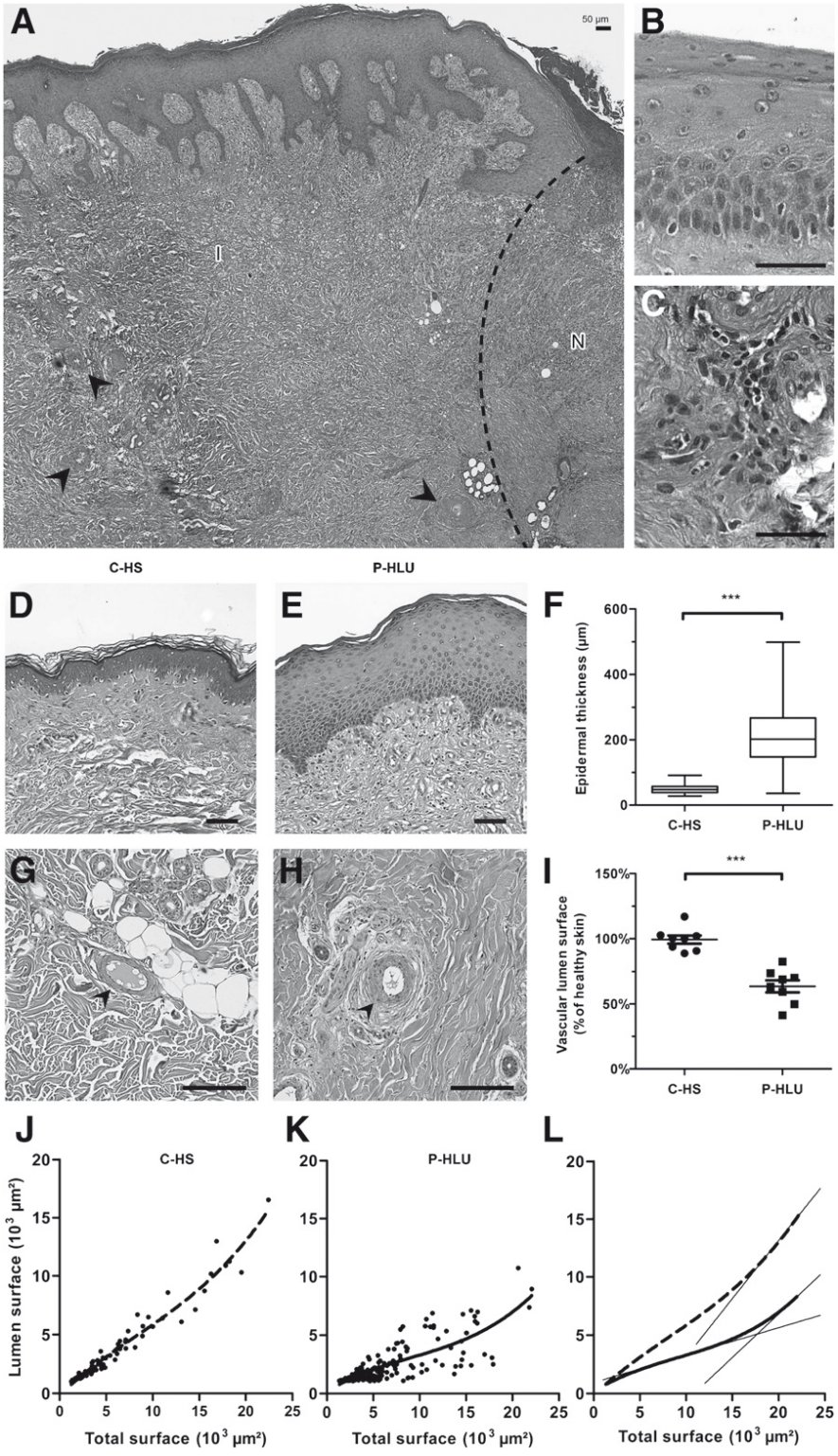

Figure 1 Histological analysis of HLU lesions. Skin biopsy from the wound edge of patient HLU lesions (P-HLU) (**A**, **E**, and **H**) and control healthy skin (C-HS) (**D** and **G**) were stained by H&E (representative of eight subjects). **A:** The focus is on the edge of the necrosis. **Dotted line** indicates the limits of necrosis; **arrowheads** indicate blood vessels. I, inflamed skin; N, necrosis. **B:** The focus is on parakeratosis. **C:** The focus is on dermal inflammatory infiltrate. **D** and **E:** The focus is on the epidermis and (**G** and **H**) on dermis blood vessels. **F:** The epidermal thickness is expressed as the mean of three measures per subject ($n = 6$). **I:** Dermal vascular lumen and wall surfaces of P-HLU were normalized and expressed as the percentage of C-HS ($n = 8$ in each group, five measures per subject). The relation of the lumen to the total surface of dermal skin arterioles, and their nonlinear regression, in C-HS (**J**, $n = 83$) or P-HLU (**K**, $n = 167$) are shown. **L:** Graphic analysis of the tangent to the nonlinear regression of the P-HLU curve at 9000 μm^2, and the tangents of the P-HLU curve and the C-HS curve at 22,000 μm^2 is shown. **Thin solid lines** indicate tangents; **thick line** indicates P-HLU; **dashed line** indicates C-HS. Scale bar = 50 μm.

RHE, prepared as previously described.[26] Suspensions of cultured keratinocytes were further cultivated on polycarbonate culture inserts (Millipore, Billerica, MA) in Epilife medium supplemented with 1.5 mmol/L calcium chloride and 50 μg/mL ascorbic acid, and then transferred at the air−liquid interface for 5 or 12 days (D5 and D12, respectively).

The reconstructed epidermis was fixed in 10% formalin in PBS, dehydrated, and embedded in paraffin. Sections (5 μm) were cut, deparaffinized in xylene, and hydrated in a graded series of alcohol. Sections were stained with H&E and with an anti-cytokeratin 10 antibody (SC-23877; Santa Cruz Biotechnology).

In Vivo Murine Skin Inflammation

Outbred C57B6 mice were purchased from Charles River Laboratories (Chatillon, France). Ear intradermal injections were performed under brief isoflurane (Forene; Abbott France, Rungis, France) gas anesthesia. The 250-ng carrier-free OSM (R&D Systems Europe), IL-1β (PeproTech), IL-6 (PeproTech), or PBS were injected in a total volume of 20 μL. After either 3 or 7 days, ears were collected and frozen immediately in liquid nitrogen for H&E staining or IHC analysis.

Immunofluorescence of Mouse Skin

The 6-μm sections of mouse ear were taken from frozen tissues and fixed in 10% formalin in PBS. Ear thickness was evaluated after H&E coloration. Sections were stained for proliferating cell nuclear antigen (PCNA) by using monoclonal rabbit anti-mouse PCNA (EPR3821; Epitomics, Burlingame, CA) and for granulocytes by using rat IgG2b anti-mouse Ly-6G monoclonal antibody (mAb) (Gr-1; BD Biosciences, San Jose, CA) or with isotype control (IgG2b, Caltag; Invitrogen Life Technologies, Carlsbad, CA) associated with a donkey anti-rat IgG Alexa Fluor 488−conjugated secondary antibody (Invitrogen Life Technologies). Confocal microscopy was carried out on an Olympus FV1000 confocal microscope (Olympus, Tokyo, Japan). Pictures are representative of three experiments.

Statistical Analysis

Contingency tests were performed using Fisher's exact test. Statistical analysis of significance was calculated using either the *U*-test for comparison of two groups or Kruskal-Wallis one-way analysis of variance with a Dunn's post hoc test, when applicable, for three groups. *P* values lower than 0.05

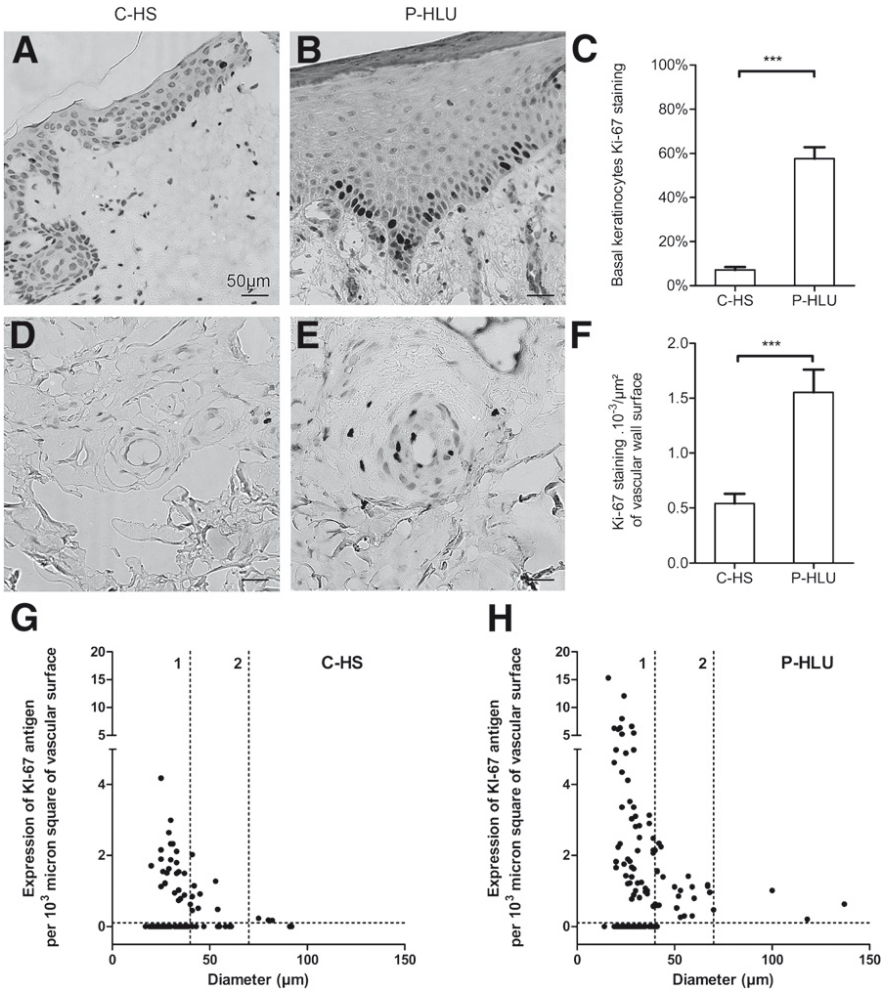

Figure 2 KI-67 staining in HLU and healthy skin. Control healthy skin (C-HS, **A** and **D**) and patient HLU (P-HLU, **B** and **E**) skin slices were stained for KI-67 antigen. **C**: Percentage of basal keratinocytes expressing KI-67 antigen (C-HS $n = 3$, P-HLU $n = 5$). **F**: Normalized number of KI-67 expressing cells inside the wall surface of skin blood vessels per square micrometer of blood vessel wall surface (12 to 15 vessels per subject, $n = 8$ per group). Blood vessels normalized expression of KI-67 in C-HS (**G**, $n = 96$) and P-HLU (**H**, $n = 127$), gate 1: KI-67$^+$ blood vessels that have a diameter between 40 and 70 μm; gate 2: KI-67$^+$ blood vessels having a diameter below 40 μm. Scale bar = 50 μm. $***P < 0.0001$.

were considered as significant. Data are either represented as box plots or mean and SEM. Nonlinear regression was calculated using third-degree polynomial formulas.

Results

Characteristics of HLU Patients

Fifteen patients presenting typical lesions of HLU, as reported previously, were included in the study (Table 1).[8,27] All patients but two presented long-standing HBP, 53% associated with diabetes. HLU ulcers were shallow lower-limb ulcers, painful, with a central necrosis surrounded by an inflammatory and purpuric border. HLU diagnosis was retained after exclusion of arterial and vein occlusion by ultrasound Doppler and by common differential diagnosis.[5,28] The sex ratio did not differ significantly from our previous study (Fischer's exact test $P = 0.09$).[8] HBP was treated by a mean of 2.3 ± 1.1 classes of antihypertensive drugs (60% angiotensin-converting enzyme inhibitors or sartans, 73% diuretic agents, 40% calcium channel blockers, or 60% beta-blockers). Forty-six percent of patients were treated by statins, 40% by oral anticoagulants, and 40% by antiaggregants. One patient took oral corticotherapy, and 20% of patients were treated by topical corticotherapy before surgery. Ulcers were extremely painful, requiring partial (20%) or pure (60%) morphine agonists. Non-opioid drugs, such as antidepressants (40%), anxiolytic agents (60%), pregabalin (13%), or gapapentin (37%), were also associated with insufficient benefit. Surgical excisions were performed by removing the ulcer including the inflammatory border, and loss of skin tissue was reconstructed by meshed split skin graft.[8] Preoperative blood tests showed systemic inflammation. C-reactive protein serum levels were elevated in all patients, and white blood cell counts showed hyperleucocytosis (mean: 11,000/mm^3) with elevated neutrophils, immature neutrophils, and monocytes, whereas circulating lymphocytes, basophils, and eosinophils remained unchanged. Standard laboratory tests showed normal electrolyte concentrations (Table 1). Five of 15 patients underwent several surgical procedures due to recurrence of skin necrosis at the border of previously excised skin, reflecting an active and inflammatory state of the disease.

Hypertensive Leg Ulcer Lesions Display Acanthosis and Microvascular Stenosis

H&E staining of skin biopsies performed in the margins of ulcers showed typical HLU lesions as reported.[29] The dermis was infiltrated by inflammatory cells (Figure 1, A, C, E, and H). When compared to normal skin, HLU epidermis showed acanthosis and parakeratosis surrounding the necrotic area (Figure 1, A, B, E, and F) ($P < 0.001$). Skin

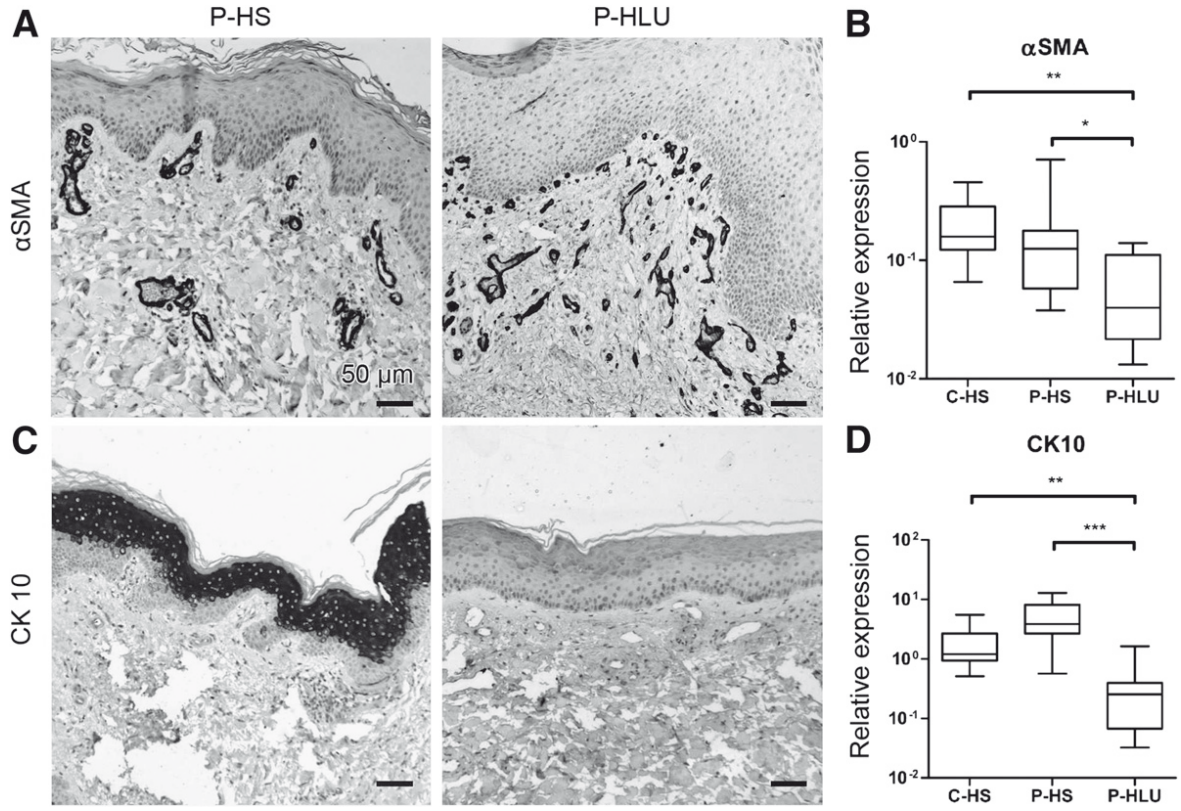

Figure 3 Expression of α-SMA and cytokeratin 10 (CK10) in HLU. IHC of patient healthy skin (P-HS) and patient HLU (P-HLU) biopsies stained for α-SMA (**A** and **B**) or CK10 (**C** and **D**) antibodies, images are representative of four different patients. **B**: qPCR analysis of skin biopsies from control healthy skin (C-HS), P-HS, and P-HLU was carried out for α-SMA and CK10, normalized using a housekeeping gene ($n = 8$ per group). Scale bar = 50 µm. *$P < 0.05$, **$P < 0.01$, and ***$P < 0.001$.

arteriole wall thickness was increased when compared to controls, leading to substantial obstruction of some vessels (Figure 1, A, H, and I) ($P < 0.001$). Extracellular deposits in the arterial wall were not detected (Figure 1H). The reduction of the lumen in HLU was quantified by measuring whole-vessel and lumen sectional surfaces in control and HLU sections. A correlation between total and lumen surfaces was observed for healthy skin vessels (Figure 1J) ($R^2 = 0.95$). In HLU lesions, vessels with a total surface between 2 and 15 $\times 10^3$ μm^2 had reduced lumen surface when compared to controls (Figure 1K) ($R^2 = 0.62$). The vascular lumen was decreased in HLU patients compared to controls (Figure 1, H and I) ($P < 0.001$). We further analyzed the derivatives of the regression curves of the lumen surface compared to the total vessel surface. The HLU vessel primary derivative showed a second polynomial shape with an inflection point at 9700 μm^2. At this inflection point, we observed a weaker tangential slope to the curve for the smallest vessels (Figure 1L), whereas the slope for the largest vessels paralleled that of healthy skin.

KI-67 Expression Indicates Proliferation of Keratinocytes and VSMCs in HLU

Epidermal acanthosis and the increase of the vascular wall thickness led us to investigate the proliferative state of keratinocytes and VSMCs using KI-67 immunostaining. Fifty-six percent of basal keratinocytes from HLU lesions expressed KI-67 antigen compared to 7% in normal skin ($P < 0.001$) (Figure 2, A, B, and C). The expression level of KI-67 in HLU dermal vessels was enhanced when compared to normal dermal vessels (respectively, $0.5 \times 10^{-3}/\mu m^2$ versus $1.5 \times 10^{-3}/\mu m^2$, $P < 0.0001$) (Figure 2, D, E, and F). The percentage of arteriolar VSMC expressing KI-67 is enhanced in HLU when compared to control (60% versus 37% positive staining, respectively) (Figure 2, G and H). The expression of KI-67 antigen was particularly higher than in healthy skin, mostly in the smallest dermal blood vessels (Figure 2, G and H). To a lesser extent, this phenomenon was observed for dermal blood vessels with a diameter ranging from 40 to 70 μm (Figure 2, G and H).

Hypertensive Leg Ulcers Display a Modified Differentiation State of Keratinocytes and VSMCs

IHC staining of α-SMA revealed an increase in the number of capillaries in HLU, reflecting angiogenesis (Figure 3A), whereas the decreased α-SMA mRNA in HLU (Figure 3B) reflected the dedifferentiated and proliferative state of VSMC. Cytokeratin 10 (CK10) immunostaining and transcriptomic analysis showed a decreased expression in HLU

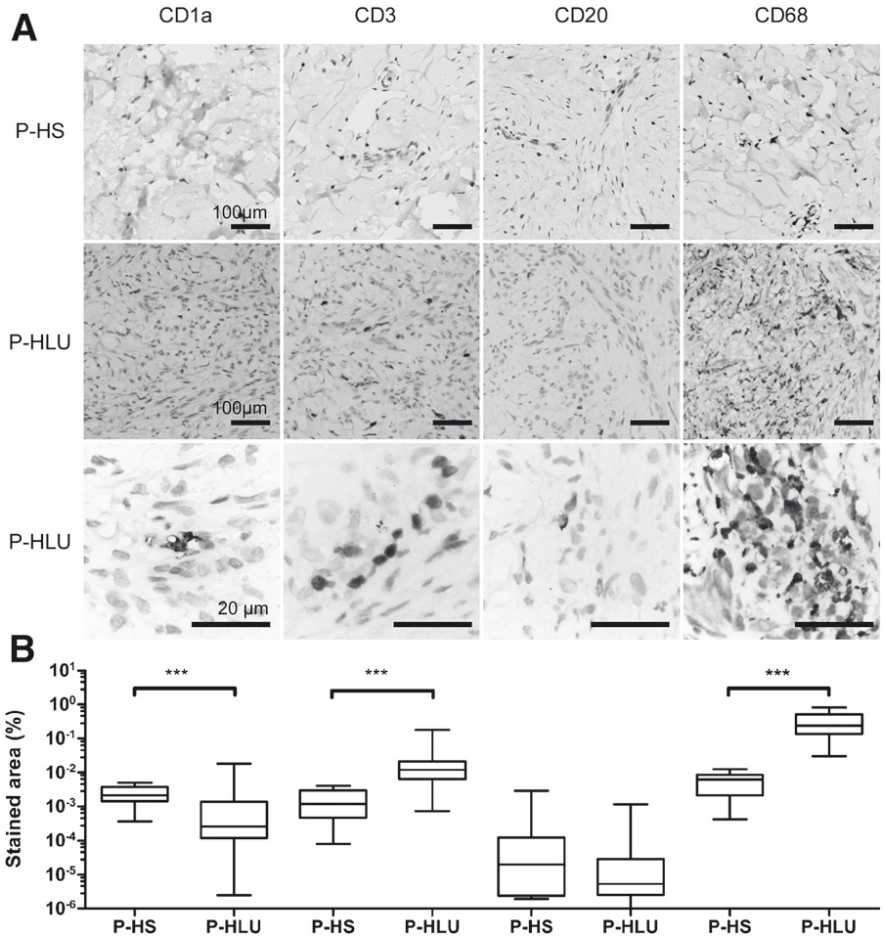

Figure 4 Leukocyte immunolabeling of paraffin-embedded tissues from P-HS and P-HLU that constitute the TMA ($n = 8$, 4 samples per tissue). **A**: Representative slide staining for anti-CD1a, anti-CD3, anti-CD20, or anti-CD68 antibodies. **B**: Quantification of the stained surface. ***$P < 0.001$.

lesion compared to normal skin, indicating a less differentiated state of epidermis (Figure 3, C and D).

Hypertensive Leg Ulcers Are Infiltrated by Monocytes/Macrophages, Neutrophils, and T Cells

Hypertensive leg ulcers displayed a mixed leukocyte infiltrate. Surface staining of CD1a, expressed by dendritic cells, was lower in patient HLU (P-HLU) lesions versus patient healthy skin (P-HS) (0.6-fold decrease, 0.0024 versus 0.0014, $P < 0.001$). Surface staining of the CD3 T-cell antigen was significantly increased in P-HLU (0.0016 versus 0.025, $P < 0.001$), whereas the CD20 B-cell antigen was not significantly different. Surface staining of CD68, characteristic of the monocyte/macrophage lineage, was increased by 52-fold (0.0059 versus 0.315, $P < 0.001$). The most represented infiltrating cells were $CD68^+$ cells (Figure 4, A and B, and Supplemental Table S1).

IL-1β, IL-6, and OSM Are Overexpressed in HLU

To identify the cytokine pattern expressed during the inflammatory phase of HLU, we quantified the expression of Th1, Th2, Th17, and proinflammatory cytokine mRNA in lesions and control skin, as previously described for other skin inflammatory diseases.[14,30] Healthy skin from HLU patients and controls displayed a similar pattern of cytokine mRNA expression, except for transforming growth factor-α (TGF-α), which was decreased in P-HS when compared to control healthy skin (C-HS). As indicated in Figure 5, the expression of IL-1β, IL-6, and OSM was significantly increased in HLU lesions compared to P-HS and C-HS. By contrast, we did not observe modifications of the expression of T-cell cytokines, ie, Th1 [interferon-γ (IFN-γ)], Th2 (IL-4, IL-5, IL-13), or Th17 (IL-17A, IL-22). In addition, the expression of the chemokine CXCL8 was strongly upregulated in HLU lesions. The expression of growth factors involved in hVSMC proliferation, ie, PDGF-A, PDGF-B, epidermal growth factor (EGF), TGF-α, and TGF-β1, did not differ significantly between P-HS and P-HLU (Figure 5A).

We further examined the production of IL-1β, IL-6, and OSM proteins by ELISA in culture supernatants of skin biopsies. As shown in Figure 5B, IL-1β and OSM were significantly increased (respectively, 45 versus 1747 pg/mL, $P < 0.05$, and 10.5 versus 175 pg/mL, $P < 0.05$) in HLU

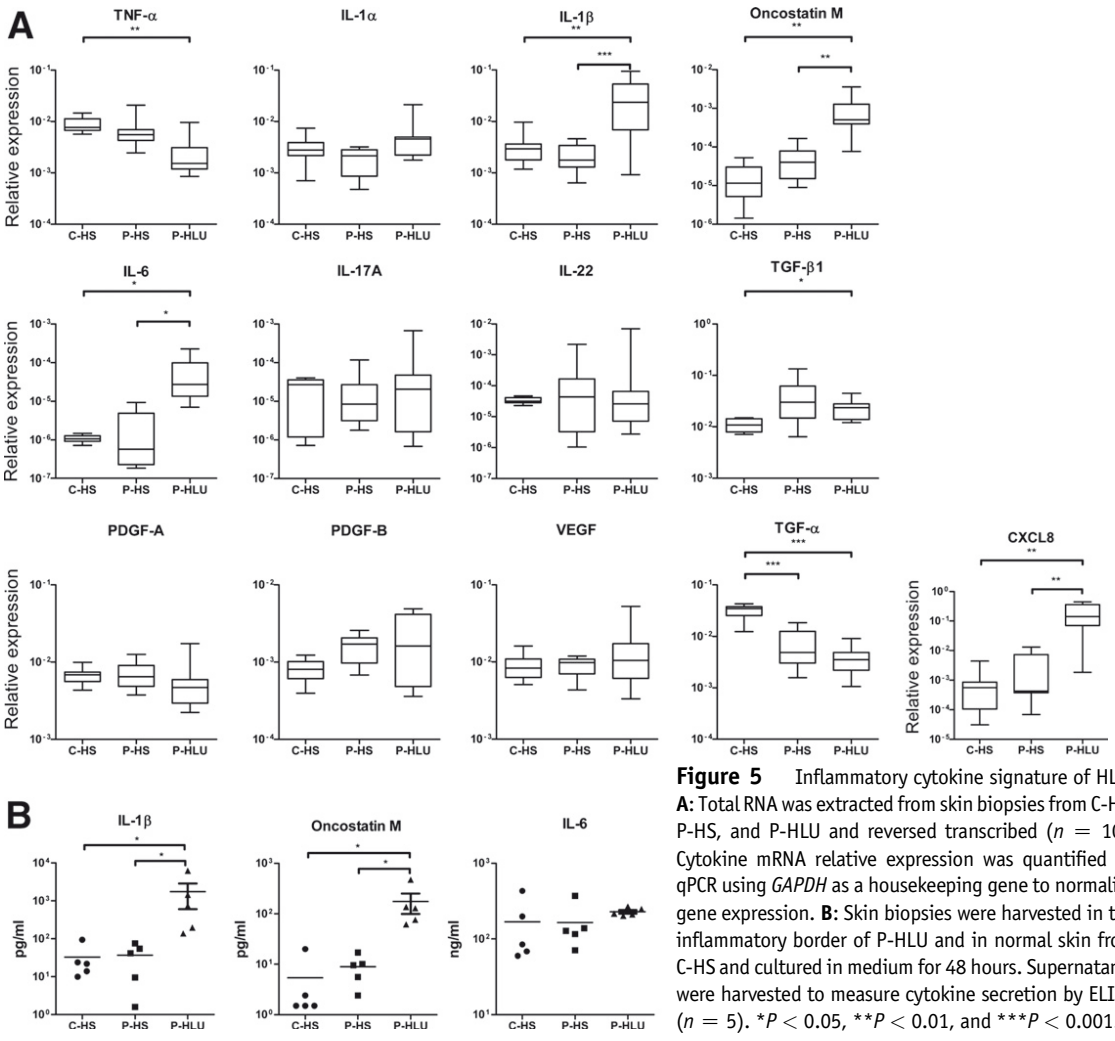

Figure 5 Inflammatory cytokine signature of HLU. **A:** Total RNA was extracted from skin biopsies from C-HS, P-HS, and P-HLU and reversed transcribed ($n = 10$). Cytokine mRNA relative expression was quantified by qPCR using *GAPDH* as a housekeeping gene to normalize gene expression. **B:** Skin biopsies were harvested in the inflammatory border of P-HLU and in normal skin from C-HS and cultured in medium for 48 hours. Supernatants were harvested to measure cytokine secretion by ELISA ($n = 5$). *$P < 0.05$, **$P < 0.01$, and ***$P < 0.001$.

biopsy supernatants compared to patient healthy skin. Secretion of IL-1β and OSM was similar between C-HS and P-HS. IL-6 production was not different between P-HLU, P-HS, and C-HS (228 versus 168 and 175 ng/mL, respectively). Nevertheless, IL-6 levels associated with HLU remains difficult to appreciate because a surgical procedure is able to rapidly and dramatically induce tissue IL-6 release.[31] IL-1β and OSM immunolabeling of HLU slides allowed us to determine the source of the cytokines. We detected IL-1β and OSM labeling in dermis macrophages and, to a lesser extent, OSM labeling in polynuclear cells, lymphocytes, and myofibroblasts (Supplemental Figure S3).

We further performed *in vitro* and *in vivo* experiments to assess IL-1β and OSM involvement in the disease.

IL-1β and OSM Induce Thickening and Destructuration of RHE

To further characterize the effects of IL-1β and OSM on keratinocytes, *in vitro* RHE was exposed to OSM and/or IL-1β at day 8 of culture and collected at day 12 for staining. When compared to control, OSM-exposed RHE showed a global thickening of the spinal layer as previously described,[12] whereas IL-1 induced a slight thinning. Interestingly, the combination of both cytokines altered significantly the tissue structure, inducing a cleft between the stratum germinativum and the stratum spinosum, whereas overall, the epidermis was thickened. To further evaluate the proportion of detachment, we analyzed three fields on a slide using the cellSens software version 1.3 (Olympus). The proportion of deconstructed RHE was 68 ± 6% in IL-1β− and OSM-treated samples, whereas less than 5% of detachment was observed in other conditions. CK10 expression was slightly decreased by OSM and abolished in the presence of IL-1β, whereas the combination of OSM and IL-1β displayed an intermediate CK10 expression (Figure 6).

By contrast, IL-6 alone or in combination with IL-1β displayed only a very discrete effect on RHE acanthosis and on CK10 expression, and no additional effects when compared to IL-1β and OSM (data not shown).

IL-1β and OSM Reproduce Features of HLU Lesions in Mice

IL-1β and OSM were injected intradermally, alone or in combination, in mouse ears. The combination of OSM and IL-1β induced ear redness and swelling after 3 days (Figure 7). Histological analysis revealed some features of HLU lesions, ie, an important inflammatory cellular infiltrate, an epidermal thickening, and a parakeratosis. These inflammatory signs were weak in the presence of the cytokines alone. PCNA labeling was enhanced with IL-1β and to a lesser extent with OSM, and the combination of both cytokines further increased epidermis staining, reflecting the proliferating rate of keratinocytes (Figure 7). Although no clear-cut modification of dermis vessels was observed after 3 days of treatment, we noticed revascularization after 7 days (Supplemental Figure S4). In addition to skin arterioles expressing high levels of α-SMA, we detected additional small vessels expressing low levels of α-SMA in IL-1β− and OSM-treated mice. As for *in vitro* experiments, IL-6 in combination with IL-1β was much less potent than OSM to modify these *in vivo* skin parameters (Supplemental Figure S4).

Immunohistological analysis with anti-Gr1 mAb revealed abundant granulocytes in ear tissue from IL-1β− and OSM-injected mice compared with saline-injected mice; whereas only a few cells were detected in the presence of the cytokines alone. In contrast to human HLU skin, CD68 immunostaining revealed a weak infiltration of the monocyte/macrophage cells in dermis in all tested conditions (Supplemental Figure S4).

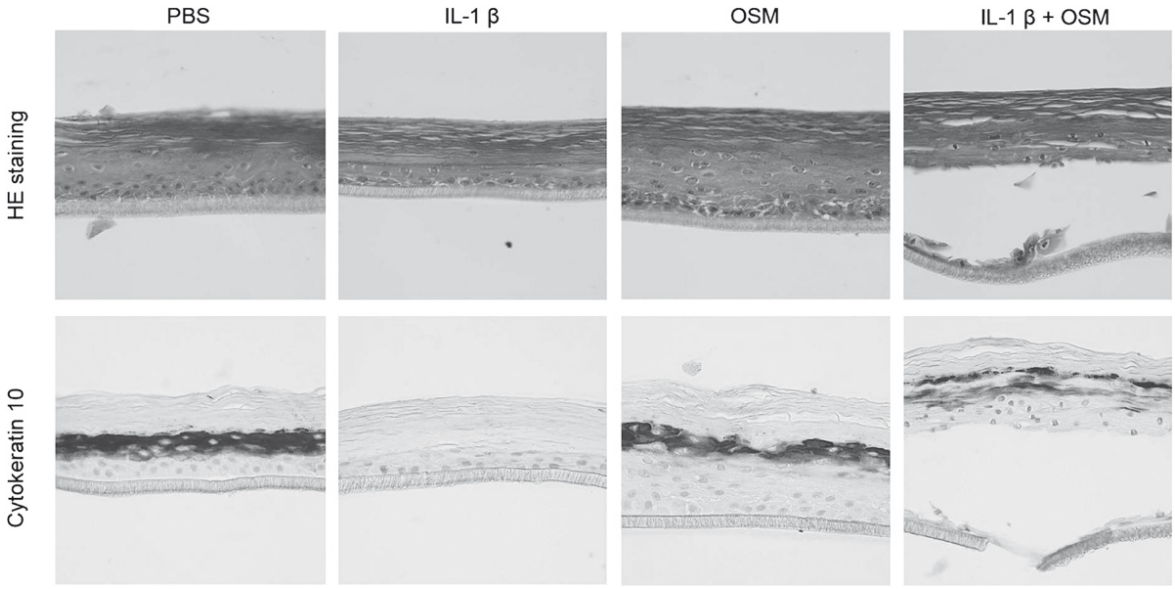

Figure 6 *In vitro* exposition of reconstructed human epidermis (RHE) to OSM and IL-1. RHE was exposed to PBS, OSM, IL-1β, or a combination of both OSM and IL-1β (10 ng/mL each), and then fixed and stained with H&E or for cytokeratin-10. Shown are representative images of three experiments.

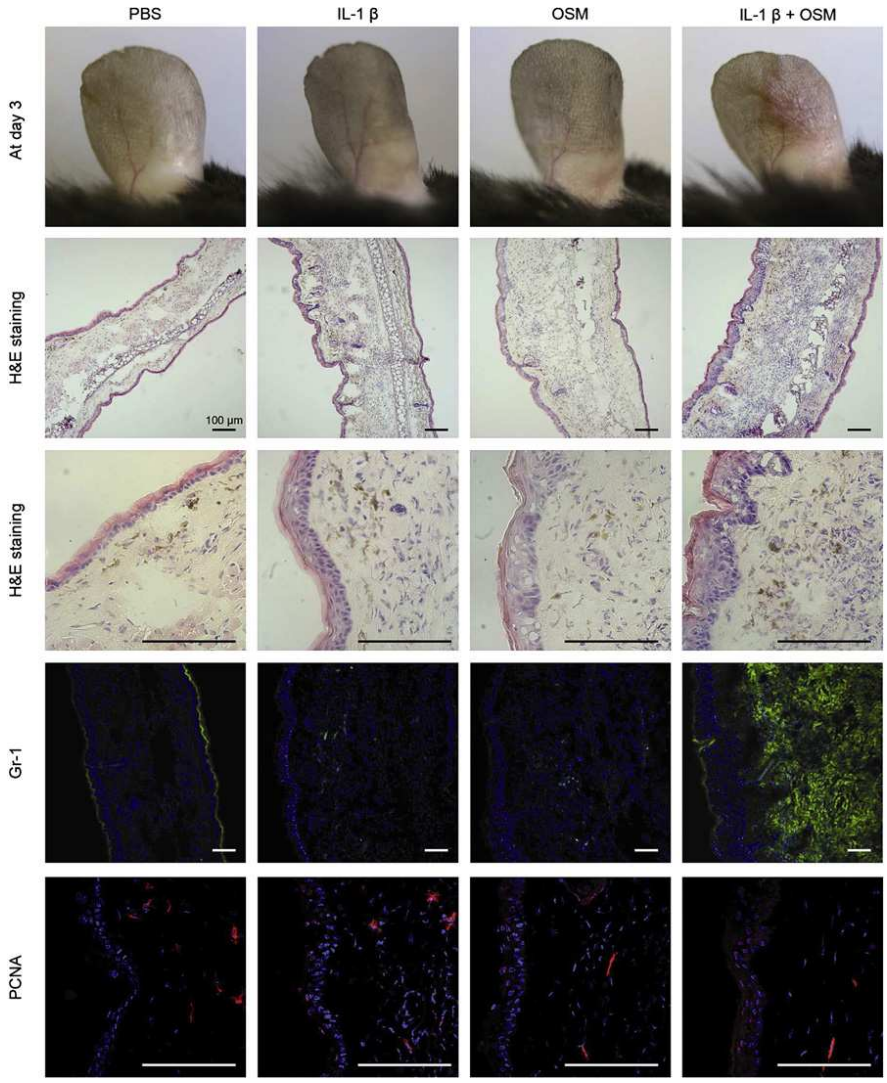

Figure 7 Mice ear injection of IL-1β and OSM recapitulates some features of HLU. Ears from outbred C57B6 mice ($n = 5$ for each group) were injected intradermally with 250 ng of IL-1β, 250 ng of OSM, combination of both, or with PBS as a control. On day 3, ears were collected for staining with H&E, immunodetection of neutrophils using anti—Gr-1 mAb and PCNA mAb staining. Scale bar = 100 μm

Discussion

HLU is characterized by skin inflammation that arises on a background of long-lasting HBP. The alteration of large skin arterioles had been reported in HLU.[29] We further observed a strong alteration of the downstream microvasculature, particularly of the precapillary arterioles. The reduced lumen of these arterioles is linked to an important thickening of the media. The increase of KI-67 associated with the decrease of α-SMA expression in VSMC is characteristic of a phenotypic switch from a contractile to a proliferative state as reported in atherosclerosis.[25,32] We hypothesized that other than HBP, inflammation contributes to the vascular alteration and drives the spreading of HLU lesions by reducing blood perfusion, inducing skin hypoxia and necrosis.

Our HLU patients presented with long-lasting HBP treated with several classes of antihypertensive drugs. Some patients were also treated by corticotherapy, statins, oral anticoagulants, or antiaggregants. These patients were treated before the onset of HLU, and none was affected by severe or malignant high blood pressure during the disease. Any of these drugs had a beneficial effect on either HLU onset or progression, pain level, or skin necrosis area, suggesting that HBP alone is not sufficient to explain the HLU pathogenesis.

Histopathological studies of HLU skin biopsies showed a hyperplastic epidermis with hyperproliferative basal

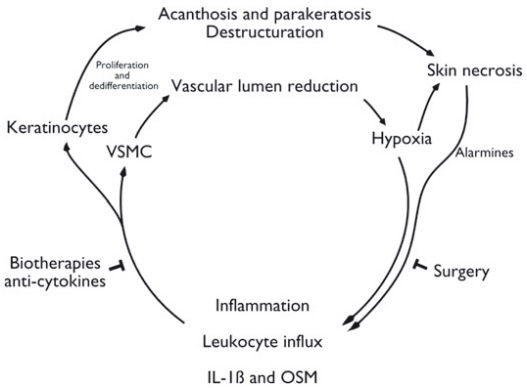

Figure 8 Hypothetic scheme of the pathogenesis of HLU and potential therapeutic strategies.

keratinocytes and a moderate dermal leukocyte infiltrate consisting of neutrophils, monocyte/macrophage cells, and T cells. Transcriptomic analysis of cytokines and growth factor expression in HLU compared to P-HS or C-HS showed a specific increase of IL-1β, OSM, and IL-6 cytokine expression. If IL-1β and OSM were elevated in P-HLU skin-sample culture supernatants, a weak and insignificant increase of IL-6 production was observed in P-HLU supernatants compared to P-HS or C-HS. This suggests that IL-6 production is more transient than OSM and IL-1β, consistent with our observation, showing a transient production of IL-6 after surgery.[31] We showed the presence of IL-1β and OSM in dermis macrophages, and to a lesser extent, OSM labeling in polynuclear cells, lymphocytes, and myofibroblasts, in agreement with the pattern of IL-1β and OSM secretion previously described.[33,34] By contrast, expression of the proinflammatory Th17 cytokines (IL-17A, IL-22), as well as TNF-α and IL-1α, was not modified. In addition, we could not detect any variation of expression of the IL-4, IL-5, and IL-13 Th2-derived cytokines or the IFN-γ Th1-derived cytokine (data not shown). Regarding the growth factors, neither PDGF-A, PDGF-B, vascular endothelial growth factor, or TGF-β1 was modified, whereas TGF-α expression was decreased. We detected an increase of CXCL8 expression, in agreement with the granulocyte infiltrate in HLU. Previous studies showed a specific signature in inflammatory skin diseases. Mainly IL-1β, IL-6, IL-17A, IL-22, OSM, and IFN-γ were overexpressed in psoriatic skin; IL-4, IL-13, IL-22, and to a lesser extent OSM in atopic dermatitis; and IL-10, IL-6, IL-17A, and IFN-γ in acne inversa.[12,14,30,35–37] Taken together, we described a specific cytokine profile in HLU, which has not been described previously in inflammatory skin pathologies. This profile is distinguished from psoriasis, atopic dermatitis, and acne inversa by the absence of Th1-, Th2-, and Th17-derived cytokines.

We further analyzed the *in vitro* and *in vivo* effects of OSM and IL-1β on skin biology to evaluate their involvement in the HLU phenotype. *In vitro*, OSM alone induced hyperplasia of RHE, whereas the combination of OSM and IL-1β synergistically induced a destructuration of RHE, evoking acantholysis associated with acanthosis and a differentiation arrest of keratinocytes. This phenotype of treated keratinocytes mimicked the feature of skin HLU. By contrast, IL-6 alone or in combination with IL-1β displayed only a very discrete effect on RHE. This is in accordance with previous results demonstrating that IL-6 was clearly less potent than OSM in inducing human β defensin 2 and CXCL8 expression by keratinocytes *in vitro*, alone, or in association with other proinflammatory cytokines including IL-1.[14]

Furthermore, injection of IL-1β and OSM in mouse ear skin rapidly and synergistically induced macroscopic inflammation, acanthosis, granulocyte infiltration, keratinocyte proliferation, and revascularization of the dermis. Note that IL-6 in combination with IL-1β has a limited effect on these parameters. In accordance, the phenotypic switch of VSMC toward a proliferative state has been reported *in vitro* on human and animal cells after exposure to OSM or IL-1.[24,38,39] Among the IL-6 cytokine family, only OSM is able to induce VSMC proliferation.[39]

Skin morphology after OSM and IL-1β treatment resumes some features of the human skin phenotype of HLU. Taken together, those data demonstrate that OSM and IL-1β are not only a phenotypic signature of HLU, but also mimic the feature of the disease by their biological effects on skin and vessels.

We hypothesize that in HLU, a vicious circle spreads out progressively as a consequence of the reduction of the vascular lumen, leading to blood flow reduction and tissue hypoxia (Figure 8). It has been shown that IL-1 and OSM are induced by hypoxia.[40–42] Inflammation through cytokine production promotes epidermis hyperplasia and destructuration which, in association with hypoxia, lead to skin ulceration and necrosis. We suggest that factors such as alarmins released during necrosis contribute to the maintenance of the vicious circle by the recruitment of leukocytes. The inflammatory state induces VSMC proliferation and skin media arteriole thickening. In association with vascular lumen alteration, we observe angiogenesis, albeit insufficient to restore blood perfusion and prevent further necrosis.

HLU appears to be a more complicated pathology than expected and cannot be assumed to be only a consequence of long-lasting HBP.[5,6] Whatever the class of antihypertensive agent used, we did not observe any difference in disease evolution. To date, surgery remains the gold standard for the treatment of HLU. The removal of the altered tissue can disrupt the vicious circle and allows fast healing. Our results suggest that biotherapies could be alternatives to surgery. Although anti-OSM therapies are not available to date, IL-1–targeting therapies are widely used to treat inflammatory diseases and could be promising to treat HLU by breaking the synergy between OSM and IL-1.[43] We are currently investigating the possibilities of treating HLU by this strategy.

Acknowledgments

We thank Marie Marty, Hervé Bertrand, and Lucie Desforges for their contribution to the histological figures, Prof. Gaelle Fromont-Hankard for her expertise in TMA, and Julie Godet for the analysis and storage of TMA immunostaining data.

Supplemental Data

Supplemental material for this article can be found at *http://dx.doi.org/10.1016/j.ajpath.2012.11.030*.

References

1. Hines EA, Farber EM: Ulcer of the leg due to arteriosclerosis and ischemia occurring in the presence of hypertensive disease

(hypertensive ischemic ulcer): a preliminary report. Proc Annu Meet Cent Soc Clin Res U S 1946, 21:337–346
2. Martorell F: Las ulceras supramaleolares por arteriolitis de las grandes hipertensas. Actas del Instituto Policlinico de Barcelona 1945, 1:3
3. Colomb D, Lejeune E, Bertrand JN, Bouvier M, Bochu M: [Necrotic Angiodermatitis of the Gangrenous Superficial Plaque Type. Combined Role of an Atherosclerotic Local Terrain and General Terrain]. French. Bull Soc Fr Dermatol Syphiligr 1963, 70:945–946
4. Nikolova K: Treatment of hypertensive venous leg ulcers with nifedipine. Methods Find Exp Clin Pharmacol 1995, 17:545–549
5. Leu HJ: Hypertensive ischemic leg ulcer (Martorell's ulcer): a specific disease entity? Int Angiol 1992, 11:132–136
6. Merlen JF: [Necrotic angiodermatitis]. French. J Mal Vasc 1983, 8: 73–75
7. Lazareth I, Priollet P: [Necrotic angiodermatitis: treatment by early cutaneous grafts]. French. Ann Dermatol Venereol 1995, 122: 575–578
8. Dagregorio G, Guillet G: A retrospective review of 20 hypertensive leg ulcers treated with mesh skin grafts. J Eur Acad Dermatol Venereol 2006, 20:166–169
9. Duncan HJ, Faris IB: Martorell's hypertensive ischemic leg ulcers are secondary to an increase in the local vascular resistance. J Vasc Surg 1985, 2:581–584
10. Henderson CA, Highet AS, Lane SA, Hall R: Arterial hypertension causing leg ulcers. Clin Exp Dermatol 1995, 20:107–114
11. Wilson NJ, Boniface K, Chan JR, McKenzie BS, Blumenschein WM, Mattson JD, Basham B, Smith K, Chen T, Morel F, Lecron JC, Kastelein RA, Cua DJ, McClanahan TK, Bowman EP, de Waal Malefyt R: Development, cytokine profile and function of human interleukin 17-producing helper T cells. Nat Immunol 2007, 8:950–957
12. Boniface K, Diveu C, Morel F, Pedretti N, Froger J, Ravon E, Garcia M, Venereau E, Preisser L, Guignouard E, Guillet G, Dagregorio G, Pene J, Moles JP, Yssel H, Chevalier S, Bernard FX, Gascan H, Lecron JC: Oncostatin M secreted by skin infiltrating T lymphocytes is a potent keratinocyte activator involved in skin inflammation. J Immunol 2007, 178:4615–4622
13. Boniface K, Bernard FX, Garcia M, Gurney AL, Lecron JC, Morel F: IL-22 inhibits epidermal differentiation and induces proinflammatory gene expression and migration of human keratinocytes. J Immunol 2005, 174:3695–3702
14. Guilloteau K, Paris I, Pedretti N, Boniface K, Juchaux F, Huguier V, Guillet G, Bernard FX, Lecron JC, Morel F: Skin inflammation induced by the synergistic action of IL-17A. IL-22, oncostatin M, IL-1 {alpha}, and TNF-{alpha} recapitulates some features of psoriasis. J Immunol 2010, 184:5263–5270
15. Koyama H, Raines EW, Bornfeldt KE, Roberts JM, Ross R: Fibrillar collagen inhibits arterial smooth muscle proliferation through regulation of Cdk2 inhibitors. Cell 1996, 87:1069–1078
16. Raines EW, Dower SK, Ross R: Interleukin-1 mitogenic activity for fibroblasts and smooth muscle cells is due to PDGF-AA. Science 1989, 243:393–396
17. Raines EW, Koyama H, Carragher NO: The extracellular matrix dynamically regulates smooth muscle cell responsiveness to PDGF. Ann N Y Acad Sci 2000, 902:39–51; discussion 51-32
18. Chen CN, Li YS, Yeh YT, Lee PL, Usami S, Chien S, Chiu JJ: Synergistic roles of platelet-derived growth factor-BB and interleukin-1beta in phenotypic modulation of human aortic smooth muscle cells. Proc Natl Acad Sci U S A 2006, 103:2665–2670
19. Loppnow H, Libby P: Proliferating or interleukin 1-activated human vascular smooth muscle cells secrete copious interleukin 6. J Clin Invest 1990, 85:731–738
20. Norioka K, Hara M, Harigai M, Kitani A, Hirose T, Hirose W, Suzuki K, Kawakami M, Kawagoe M, Nakamura H: Pretreatment of human vascular smooth muscle cells with interleukin-1 enhances interleukin-6 production and cell proliferation (action of IL-1 on vascular smooth muscle cells). Autoimmunity 1990, 7:41–50
21. Libby P, Warner SJ, Friedman GB: Interleukin 1: a mitogen for human vascular smooth muscle cells that induces the release of growth-inhibitory prostanoids. J Clin Invest 1988, 81:487–498
22. Schultz K, Murthy V, Tatro JB, Beasley D: Endogenous interleukin-1 alpha promotes a proliferative and proinflammatory phenotype in human vascular smooth muscle cells. Am J Physiol Heart Circ Physiol 2007, 292:H2927–H2934
23. Demyanets S, Kaun C, Rychli K, Rega G, Pfaffenberger S, Afonyushkin T, Bochkov VN, Maurer G, Huber K, Wojta J: The inflammatory cytokine oncostatin M induces PAI-1 in human vascular smooth muscle cells in vitro via PI 3-kinase and ERK1/2-dependent pathways. Am J Physiol Heart Circ Physiol 2007, 293: H1962–H1968
24. Grove RI, Eberhardt C, Abid S, Mazzucco C, Liu J, Kiener P, Todaro G, Shoyab M: Oncostatin M is a mitogen for rabbit vascular smooth muscle cells. Proc Natl Acad Sci U S A 1993, 90:823–827
25. Albasanz-Puig A, Murray J, Preusch M, Coan D, Namekata M, Patel Y, Dong ZM, Rosenfeld ME, Wijelath ES: Oncostatin M is expressed in atherosclerotic lesions: a role for Oncostatin M in the pathogenesis of atherosclerosis. Atherosclerosis 2011, 216:292–298
26. Rosdy M, Bertino B, Butet V, Gibbs S, Ponec M, Darmon M: Retinoic acid inhibits epidermal differentiation when applied topically on the stratum corneum of epidermis formed in vitro by human keratinocytes grown on defined medium. In Vitro Toxicol 1997, 10:39–47
27. Zukervar P, Colomb D: [Necrotic atheromatous angiodermatitis of the legs]. French. Phlebologie 1990, 43:469–472; discussion 472-465
28. Guillevin L: [Systemic diseases and ulceronecrotic angiodermatitis]. French. Phlebologie 1984, 37:341–345
29. Colomb D, Vittori F: [Arteriosclerotic necrotic angiodermatitis of the lower limbs. Anatomo-clinical study, apropos of 34 cases]. French. Ann Dermatol Syphiligr (Paris) 1974, 101:15–32
30. Wolk K, Warszawska K, Hoeflich C, Witte E, Schneider-Burrus S, Witte K, Kunz S, Buss A, Roewert HJ, Krause M, Lukowsky A, Volk HD, Sterry W, Sabat R: Deficiency of IL-22 contributes to a chronic inflammatory disease: pathogenetic mechanisms in acne inversa. J Immunol 2011, 186:1228–1239
31. Corbi P, Rahmati M, Delwail A, Potreau D, Menu P, Wijdenes J, Lecron JC: Circulating soluble gp130, soluble IL-6R, and IL-6 in patients undergoing cardiac surgery, with or without extracorporeal circulation. Eur J Cardiothorac Surg 2000, 18:98–103
32. Orr AW, Hastings NE, Blackman BR, Wamhoff BR: Complex regulation and function of the inflammatory smooth muscle cell phenotype in atherosclerosis. J Vasc Res 2010, 47:168–180
33. Taylor PR, Martinez-Pomares L, Stacey M, Lin HH, Brown GD, Gordon S: Macrophage receptors and immune recognition. Annu Rev Immunol 2005, 23:901–944
34. Dinarello CA: Biologic basis for interleukin-1 in disease. Blood 1996, 87:2095–2147
35. Boniface K, Guignouard E, Pedretti N, Garcia M, Delwail A, Bernard FX, Nau F, Guillet G, Dagregorio G, Yssel H, Lecron JC, Morel F: A role for T cell-derived interleukin 22 in psoriatic skin inflammation. Clin Exp Immunol 2007, 150:407–415
36. van der Zee HH, de Ruiter L, van den Broecke DG, Dik WA, Laman JD, Prens EP: Elevated levels of tumour necrosis factor (TNF)-alpha, interleukin (IL)-1beta and IL-10 in hidradenitis suppurativa skin: a rationale for targeting TNF-alpha and IL-1beta. Br J Dermatol 2011, 164:1292–1298
37. Grossman RM, Krueger J, Yourish D, Granelli-Piperno A, Murphy DP, May LT, Kupper TS, Sehgal PB, Gottlieb AB: Interleukin 6 is expressed in high levels in psoriatic skin and stimulates proliferation of cultured human keratinocytes. Proc Natl Acad Sci U S A 1989, 86:6367–6371
38. Bourcier T, Dockter M, Hassid A: Synergistic interaction of interleukin-1 beta and growth factors in primary cultures of rat aortic smooth muscle cells. J Cell Physiol 1995, 164:644–657
39. Demyanets S, Kaun C, Rychli K, Pfaffenberger S, Kastl SP, Hohensinner PJ, Rega G, Katsaros KM, Afonyushkin T,

Bochkov VN, Paireder M, Huk I, Maurer G, Huber K, Wojta J: Oncostatin M-enhanced vascular endothelial growth factor expression in human vascular smooth muscle cells involves PI3K-, p38 MAPK-, Erk1/2- and STAT1/STAT3-dependent pathways and is attenuated by interferon-gamma. Basic Res Cardiol 2011, 106: 217–231

40. Kubin T, Poling J, Kostin S, Gajawada P, Hein S, Rees W, Wietelmann A, Tanaka M, Lorchner H, Schimanski S, Szibor M, Warnecke H, Braun T: Oncostatin M is a major mediator of cardiomyocyte dedifferentiation and remodeling. Cell Stem Cell 2011, 9: 420–432
41. Kawaguchi M, Takahashi M, Hata T, Kashima Y, Usui F, Morimoto H, Izawa A, Takahashi Y, Masumoto J, Koyama J, Hongo M, Noda T, Nakayama J, Sagara J, Taniguchi S, Ikeda U: Inflammasome activation of cardiac fibroblasts is essential for myocardial ischemia/reperfusion injury. Circulation 2011, 123:594–604
42. Li Z, Wei H, Deng L, Cong X, Chen X: Expression and secretion of interleukin-1beta, tumour necrosis factor-alpha and interleukin-10 by hypoxia- and serum-deprivation-stimulated mesenchymal stem cells. FEBS J 2010, 277:3688–3698
43. Dinarello CA: A clinical perspective of IL-1beta as the gatekeeper of inflammation. Eur J Immunol 2011, 41:1203–1217

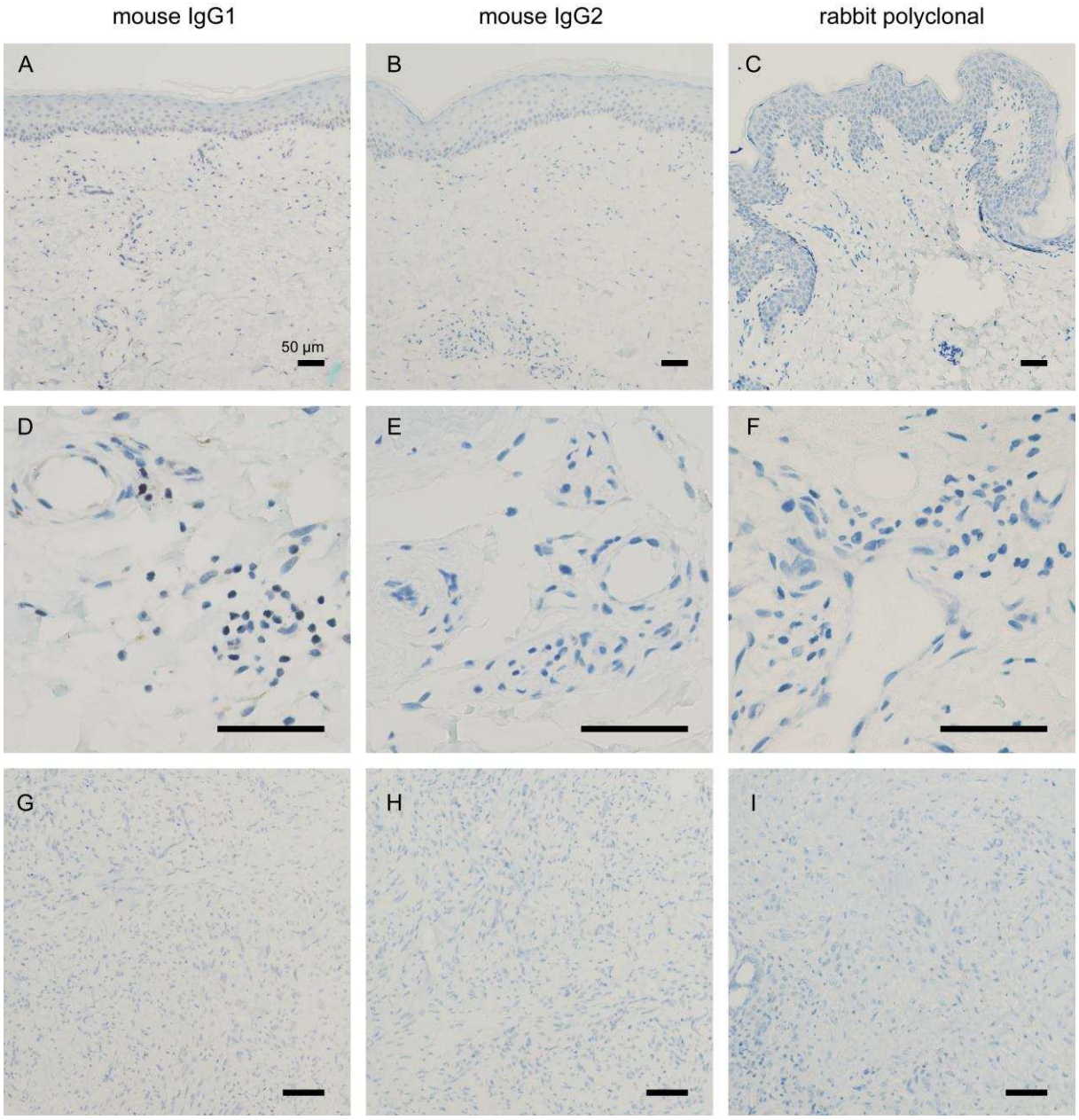

Supplemental figure S1

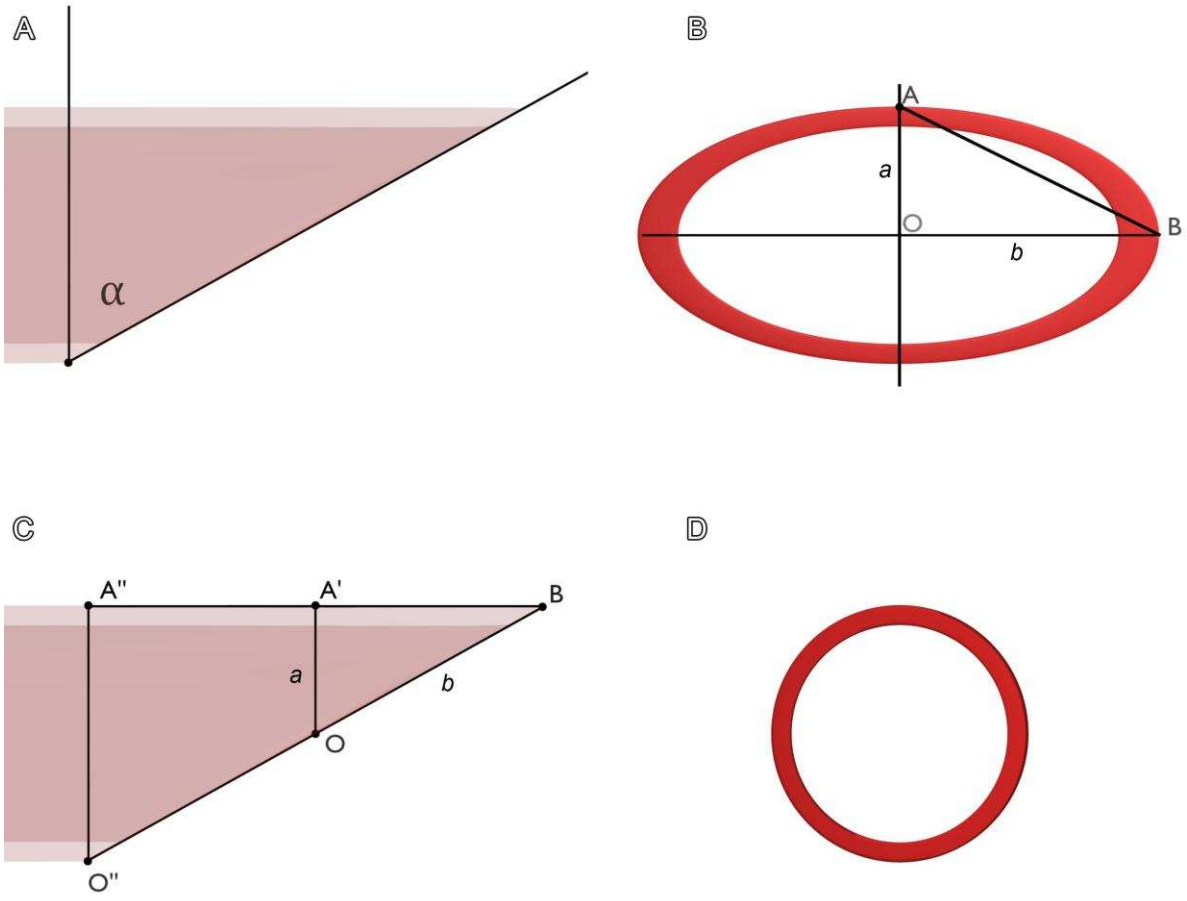

Supplemental figure S2

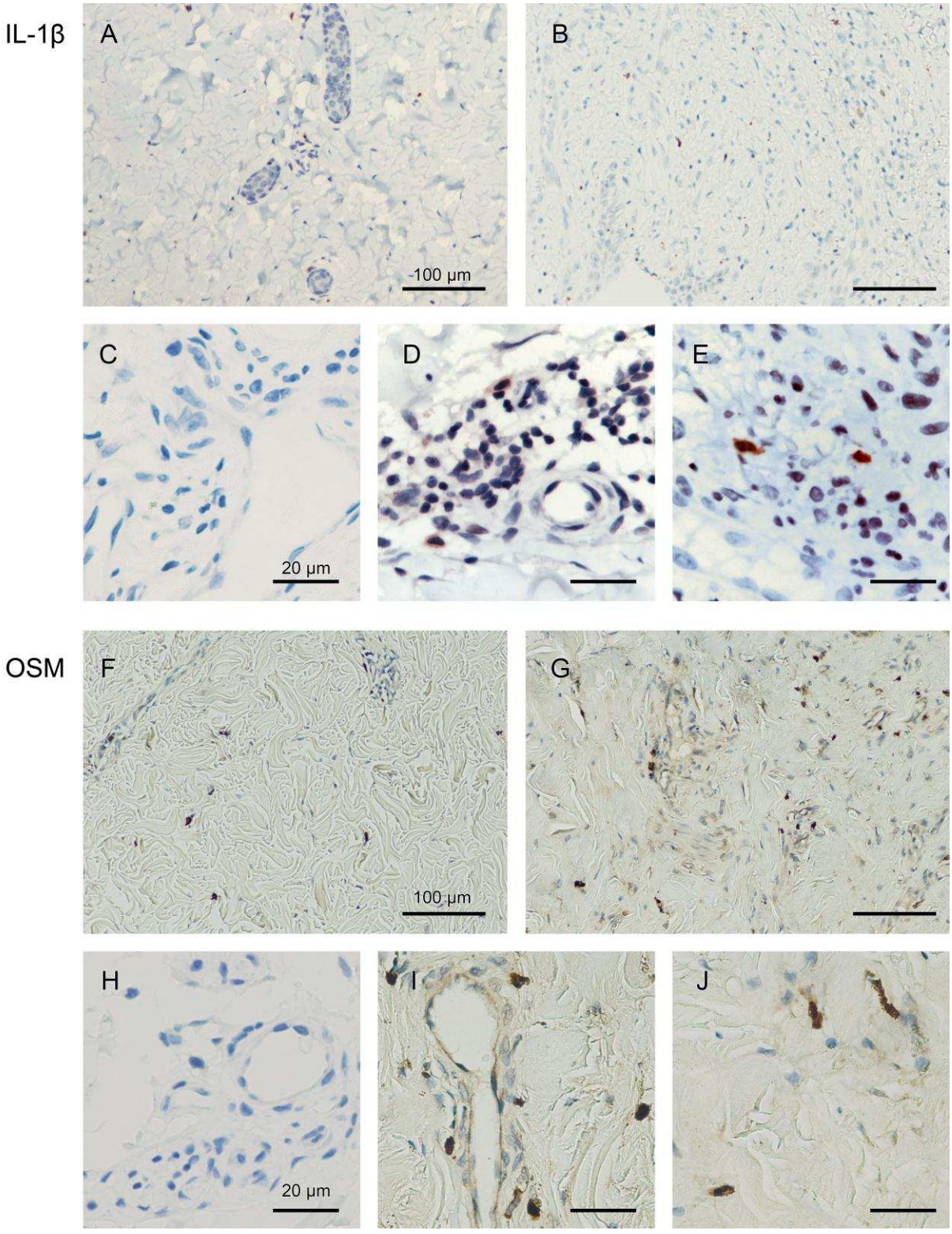

Supplemental figure S3

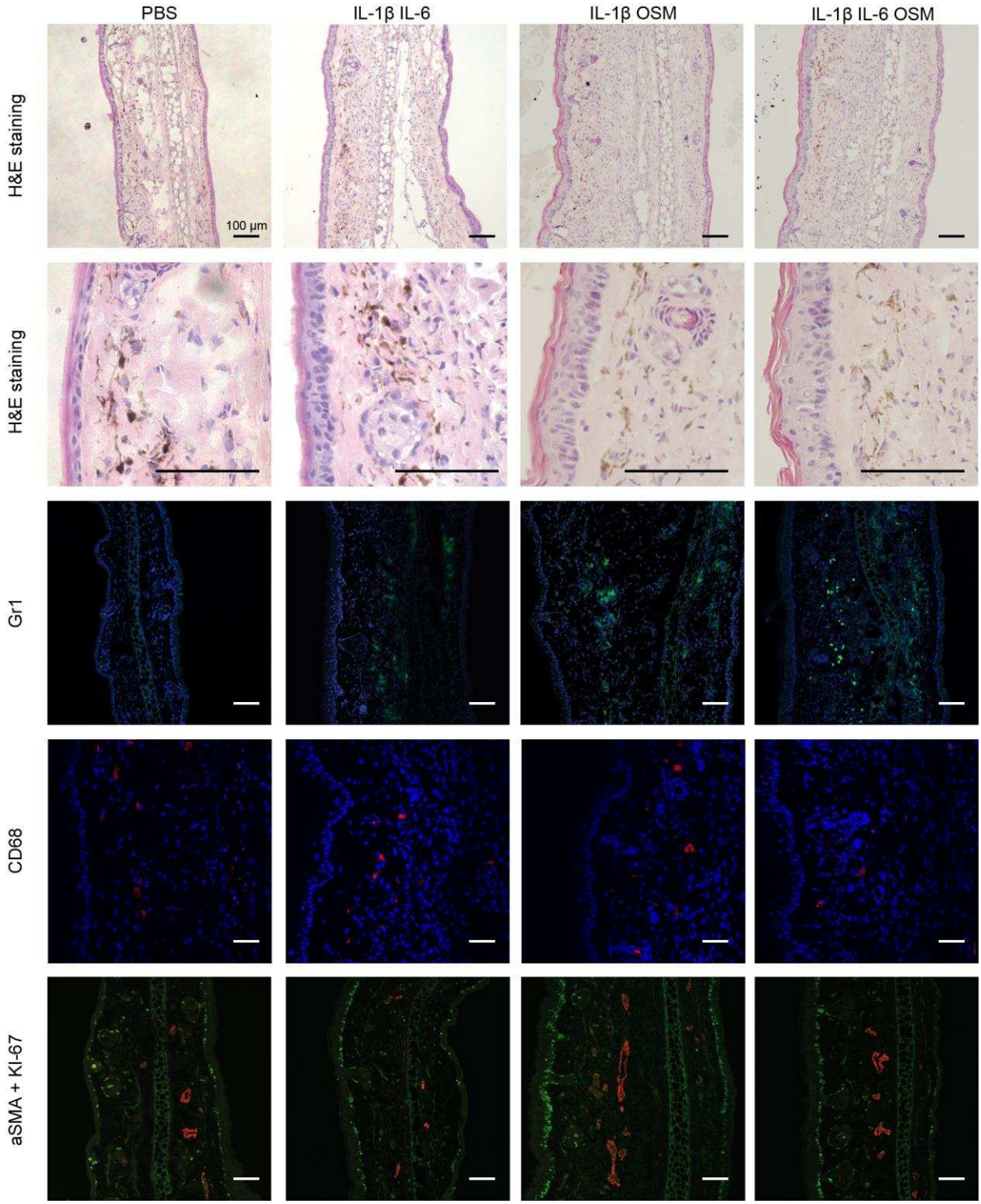

Supplemental figure S4

Supplemental table 1: Tissue Micro-Array (TMA) row Data. TMA were processed as indicated in material and method, spot images were automatically acquired and analyzed for stained surface for each spot. Region of interest (ROI) for each usable spot were determined and measured to produce the percentage of stained surface per spot. A- CD1a labeling, B- CD3 labeling, C- CD20 labeling, and D- CD68 labeling.

CD1a

P-HS

Spot ID	ROI (µm²)	Stained Surface (µm²)	% of ROI Surface
A2	222224	82	3,67E-04
A3	327403	1654	5,05E-03
A4	267238	414	1,55E-03
B3	432162	328	7,59E-04
B4	287220	791	2,75E-03
C3	408446	665	1,63E-03
E1	372623	254	6,81E-04
E4	379890	1244	3,27E-03
F1	495503	678	1,37E-03
F2	505405	742	1,47E-03
F3	240497	400	1,66E-03
F4	220248	360	1,64E-03
G1	429783	1622	3,77E-03
G2	355888	1472	4,13E-03
G3	331651	1387	4,18E-03
G4	561524	1308	2,33E-03
I1	457020	963	2,11E-03
I2	462943	2305	4,98E-03
I3	454021	1088	2,40E-03
I4	367565	1372	3,73E-03
A2	398534	554	1,39E-03

P-HLU

Spot ID	ROI (µm²)	Stained Surface (µm²)	% of ROI Surface
A1	169685	589	3,47E-03
A2	156545	741	4,73E-03
A3	142689	2599	1,82E-02
A4	456920	3481	7,62E-03
B1	421636	111	2,64E-04
B2	433473	629	1,45E-03
B4	429074	50	1,18E-04
C2	367469	774	2,11E-03
C3	398431	1300	3,26E-03
D2	145298	2	1,28E-05
F1	461013	56	1,21E-04
F2	469452	112	2,38E-04
F3	454998	29	6,41E-05
F4	401860	836	2,08E-03
G1	390399	2341	6,00E-03
G2	355646	308	8,66E-04
G3	245573	332	1,35E-03
H1	434294	109	2,51E-04
H2	444992	137	3,07E-04
H3	474718	459	9,67E-04
H4	421033	132	3,14E-04
I1	362566	126	3,47E-04
I2	387234	806	2,08E-03
I3	250311	21	8,33E-05
J1	291201	37	1,27E-04
J2	427735	11	2,49E-05
J3	436092	107	2,44E-04
K1	251057	34	1,37E-04
K2	308455	113	3,68E-04
K3	427557	13	2,93E-05
K4	367251	464	1,26E-03
M1	356896	79	2,21E-04
M2	38127	1	2,62E-05
M3	403014	1	2,48E-06
M4	458596	64	1,40E-04
N1	422313	101	2,38E-04
N2	476519	116	2,43E-04
N3	433809	255	5,88E-04
O1	451659	60	1,33E-04
O2	435210	22	5,11E-05
O3	392697	23	5,78E-05
O4	403588	189	4,68E-04

CD3

P-HS

Spot ID	ROI (µm²)	Stained Surface (µm²)	% of ROI Surface
A2	254374	285	1,12E-03
A4	498046	318	6,39E-04
B2	459752	398	8,66E-04
B3	432385	1632	3,78E-03
B4	368922	290	7,87E-04
C3	408597	1190	2,91E-03
D1	515953	111	2,15E-04
E1	446984	36	8,08E-05
E4	343142	486	1,42E-03
F1	486614	378	7,77E-04
F2	490461	656	1,34E-03
F3	336239	46	1,36E-04
F4	292169	56	1,90E-04
G1	414829	495	1,19E-03
G2	356920	438	1,23E-03
G3	457565	718	1,57E-03
G4	515909	240	4,65E-04
I1	458019	1672	3,65E-03
I2	474644	1769	3,73E-03
I3	484006	1872	3,87E-03
I4	405929	1670	4,11E-03
A2	156339	352	2,25E-03
A4	474274	126	2,67E-04

P-HLU

Spot ID	ROI (µm²)	Stained Surface (µm²)	% of ROI Surface
A1	201918	605	3,00E-03
A2	204439	1523	7,45E-03
B1	403146	961	2,38E-03
B2	458530	7836	1,71E-02
B4	417956	4337	1,04E-02
C2	385816	6932	1,80E-02
C3	400378	6931	1,73E-02
D2	120332	138	1,15E-03
D3	380474	4348	1,14E-02
F1	478225	7950	1,66E-02
F2	488799	10051	2,06E-02
F3	443563	4234	9,54E-03
F4	433330	7625	1,76E-02
G1	378518	5463	1,44E-02
G2	382941	12183	3,18E-02
G3	253796	4303	1,70E-02
G4	107519	748	6,96E-03
H1	435907	9898	2,27E-02
H2	442316	33226	7,51E-02
H3	457661	47234	1,03E-01
H4	408877	1398	3,42E-03
I1	365259	12988	3,56E-02
I2	398339	40203	1,01E-01
I3	281137	2011	7,15E-03
I4	315853	4389	1,39E-02
J1	256420	21536	8,40E-02
J2	417278	4452	1,07E-02
J3	462401	83481	1,81E-01
J4	418043	25695	6,15E-02
K1	265738	1129	4,25E-03
K2	300184	5237	1,74E-02
K3	424709	3597	8,47E-03
K4	366412	5054	1,38E-02
L1	330725	240	7,27E-04
L2	354369	2839	8,01E-03
L3	363532	4456	1,23E-02
L4	392683	2285	5,82E-03
M1	359675	3568	9,92E-03
M3	396250	22566	5,69E-02
M4	451972	26566	5,88E-02
N1	447390	390	8,72E-04
N2	477543	406	8,50E-04
N3	430443	1088	2,53E-03
O1	502748	1715	3,41E-03
O2	457943	1857	4,06E-03
O3	373224	2442	6,54E-03
O4	396252	3848	9,71E-03

CD20

P-HS

Spot ID	ROI (µm²)	Stained Surface (µm²)	% of ROI Surface
A2	210650	102	4,84E-04
A4	514543	1	1,94E-06
B2	422574	1	2,37E-06
B3	411866	1	2,43E-06
B4	354310	40	1,14E-04
C3	343887	10	2,96E-05
D1	528451	160	3,03E-04
E1	421422	1	2,37E-06
E4	266054	768	2,88E-03
F1	457580	1	2,19E-06
F2	491126	10	1,98E-05
F3	327435	1	3,05E-06
F4	336505	1	2,97E-06
G1	375481	3	7,40E-06
G2	346618	13	3,88E-05
G3	318391	76	2,40E-04
G4	533834	29	5,38E-05
I1	402888	4	1,03E-05
I2	438069	1	2,28E-06
I3	463199	26	5,60E-05
I4	386155	51	1,33E-04

P-HLU

Spot ID	ROI (µm²)	Stained Surface (µm²)	% of ROI Surface
A1	122700	1	8,15E-06
B1	357758	1	2,80E-06
B2	414603	63	1,53E-04
B4	399652	4	1,04E-05
C2	341654	2	5,42E-06
C3	379301	1	2,64E-06
D2	104588	1	9,56E-06
F1	408148	1	2,45E-06
F2	420144	1	2,38E-06
F3	418811	18	4,31E-05
F4	458169	21	4,65E-05
G1	359639	422	1,17E-03
G2	326087	1	3,07E-06
G3	190587	1	5,25E-06
G4	66616	1	1,50E-05
H1	372722	3	7,46E-06
H2	433586	1	2,31E-06
H3	461612	10	2,21E-05
H4	391696	49	1,24E-04
I1	330625	42	1,26E-04
I2	391273	1	2,56E-06
I3	201546	1	4,96E-06
I4	236801	1	4,22E-06
J1	246898	5	1,88E-05
J2	415662	1	2,41E-06
J3	418636	14	3,43E-05
J4	413991	1	2,42E-06
K1	248283	1	4,03E-06
K2	301532	1	3,32E-06
K3	414065	19	4,59E-05
K4	357804	10	2,72E-05
L2	340113	26	7,63E-05
L3	342207	6	1,62E-05
M1	353271	1	2,83E-06
M3	376760	1	2,65E-06
M4	443164	157	3,54E-04
N1	429535	3	6,47E-06
N2	474909	1	2,11E-06
N3	418358	1	2,39E-06
N4	465185	1	2,15E-06
O1	448011	1	2,23E-06
O2	429811	1	2,33E-06
O3	339924	11	3,27E-05
O4	433419	10	2,24E-05

CD68

P-HS

Spot ID	ROI (µm²)	Stained Surface (µm²)	% of ROI Surface
A2	244119	893	3,66E-03
A3	297729	436	1,46E-03
A4	415558	780	1,88E-03
B2	480253	2068	4,31E-03
B3	434345	1016	2,34E-03
B4	392941	2440	6,21E-03
C3	377714	600	1,59E-03
D1	482418	203	4,21E-04
E1	382980	333	8,68E-04
F1	513550	3418	6,65E-03
F2	478946	3341	6,98E-03
F3	315502	2349	7,44E-03
F4	268309	3004	1,12E-02
G1	410308	1726	4,21E-03
G2	333080	3955	1,19E-02
G3	459523	3453	7,51E-03
G4	602634	3405	5,65E-03
I1	396060	4931	1,24E-02
I2	367771	3082	8,38E-03
I3	373063	3183	8,53E-03
I4	380041	4647	1,22E-02

P-HLU

Spot ID	ROI (µm²)	Stained Surface (µm²)	% of ROI Surface
A2	348083	11263	3,24E-02
A4	509742	22257	4,37E-02
B1	322251	9605	2,98E-02
B2	412653	64614	1,57E-01
B4	379990	21651	5,70E-02
C2	328169	113300	3,45E-01
C3	363539	91068	2,51E-01
F1	413249	321726	7,79E-01
F2	438551	342795	7,82E-01
G1	374571	49587	1,32E-01
G2	344452	78807	2,29E-01
G3	260524	43328	1,66E-01
G4	109386	4732	4,33E-02
H1	422290	67305	1,59E-01
H2	418079	200745	4,80E-01
H3	440826	215618	4,89E-01
H4	383586	34217	8,92E-02
I1	348681	181121	5,19E-01
I2	379076	262446	6,92E-01
I3	222654	55931	2,51E-01
I4	175864	56406	3,21E-01
J1	264713	193893	7,32E-01
J2	372262	61747	1,66E-01
J4	270581	90317	3,34E-01
K3	399155	209718	5,25E-01
L1	331980	44527	1,34E-01
L4	311481	45623	1,46E-01
M1	329202	71825	2,18E-01
N1	418244	204986	4,90E-01
N2	448588	240050	5,35E-01
O1	374021	62546	1,67E-01
O2	417400	30714	7,36E-02

Supplemental Figure S1. IHC performed with isotype control antibodies. Representative staining with isotype control antibodies of P-HLU skin slides (**A–F**) and P-HLU TMA (**G–I**). Scale bar = 50 µm

Supplemental Figure S2. Mathematical process to normalize an elliptical form to a circular form. **A:** Blood vessels are cut with an angle α between vessel axis and slice (mathematical construction where point of view is located in the slice plane in prolongation of the smallest radius). **B:** Observed cross section is an ellipse, with three parameters that can be determined (O is the center of the ellipse, A is the point on the border of the ellipse closest to O, and B the farthest), the distance OA is the small radius a, the distance OB is the largest radius b. **C:** These distances can be reported on a mathematical construction where A' is the projection of O on the outer border of the vessel. By definition OA = OA' = a. These points can be projected: O'' is the symmetric point of B relative to O, A'' is the projection of O'' on the outer border of the vessel. By definition, the angle A''O''B = A'OB = α. **D:** Results can be normalized from elliptical form to circular form.

Supplemental Figure S3. Expression of IL-1β and OSM in HLU. IHC of P-HS (**A** and **F**) and P-HLU (**B–E** and **G–J**) biopsies using anti–IL-1β (**A**, **B**, **D**, and **E**), anti-OSM (**F**, **G**, **I**, and **J**), or isotype control antibodies (**C** and **H**). Images representative of three different patients. Scale bars: 100 µm (**A**, **B**, **F** and **G**); 20 µm (**C–E** and **H–J**).

Supplemental Figure S4. Effect of OSM compared to IL-6 on the induction of HLU-like skin inflammation in mice. Ears from outbred C57B6 mice (n = 4 for each group) were injected intradermally with combinations of cytokines (250 ng IL-1β + 250 ng IL-6, 250 ng OSM + 250 ng IL-1β or 250 ng IL-1β + 250 ng IL-6 + 250 ng OSM) or with PBS as a control on days 0, 3, and 5. On day 7, ears were collected for staining with H&E, DAPI (blue) immunodetection of neutrophils using anti–Gr-1 mAb (green), immunodetection of macrophages using anti-CD68 mAb (red), KI-67 (green) and α-SMA (red) mAb staining. Scale bar = 100 µm.

4.2.3. Infiltration lymphocytaire dans l'angiodermite nécrotique

Nous disposons d'autres données complémentaires de l'article, qui n'ont pas été intégrée par manque de place. Nous avons observé une infiltration lymphocytaire modérée dans les lésions d'HLU. Afin de caractériser les cellules CD3+, nous avons réalisé des cultures lymphocytaires et appliqué un protocole d'expansion par stimulation CD3/CD28 à partir de biopsies cutanées pour quatre patients. Nous n'avons pas été en mesure d'obtenir une expansion clonale des lymphocytes.

A partir de l'étude en TMA, nous pouvons étudier l'infiltration de lymphocytes. Les marquages CD3+ et CD8+ ont été réalisés sur deux coupes consécutives et les surfaces marquées comptabilisées en pourcentage. Si on considère qu'un spot observé sur deux lames consécutives sont équivalents, il est alors possible de tracer un nuage de points mettant en rapport la surface marquée par le CD3 et celle par le CD8. Par différence, il est possible d'approcher la quantité de lymphocytes CD4.

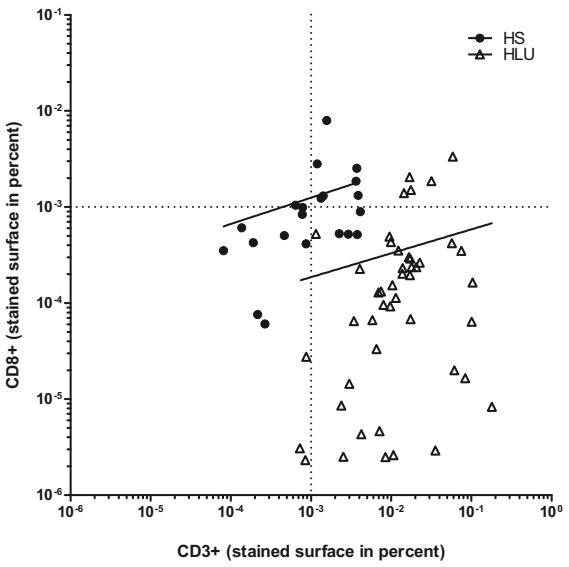

Figure 16 : Comparaison des surfaces marquées par les anticorps CD3 et CD8 dans les lésions d'angiodermite nécrotique et dans la peau saine

Dans la peau saine, la surface marquée par le CD3 est relativement proche de celle marquée par le CD8, autrement dit la plus grande partie des lymphocytes dans la peau saine sont CD8+. Dans l'angiodermite nécrotique, il existe une forte augmentation de la surface marquée par CD3 (Giot, Paris et al. 2013) et en parallèle une diminution significative de la surface marquée par CD8 (test de Mann Whitney $p<0.001$; données non représentées).

L'analyse de nuage de points correspondant à l'HLU montre une augmentation moyenne significative de la surface CD3 et une diminution de la surface marquée par le CD8 en comparaison avec le nuage points de la peau saine. Les lymphocytes infiltrant les tissus inflammatoires d'angiodermite sont donc majoritairement $CD3^+$ $CD8^-$ (Figure 16).

4.3. Douleur et inflammation dans l'angiodermite

L'angiodermite est une pathologie extrêmement douloureuse, qui nécessite la prise d'antalgiques majeurs tels que la morphine orale. Nous avons observé que les patients les plus atteints par l'angiodermite nécrotique, c'est à dire les patients les plus algiques et récidivant rapidement après une première intervention, ont une inflammation systémique plus importante que les patients présentant une atteinte moins sévère.

Nous pouvons approcher la douleur ressentie par le patient par plusieurs moyens :

- la nécessité de prendre des antalgiques majeurs ou non,
- la consommation de morphine orale,
- la mesure de la douleur par l'échelle visuelle analogique (EVA),
- le nombre de jours de douleur ressentis après l'intervention chirurgicale.

Plusieurs aspects sont donc à considérer. On peut citer la douleur maximale perçue et la durée de la douleur en fonction de ces différents paramètres, ainsi que leur étude au niveau individuel et au niveau de la cohorte des patients et leur éventuelle corrélation aux paramètres déjà analysés de l'inflammation systémique et tissulaire. Ces résultats sont préliminaires mais il est important de relier ces différents paramètres pour proposer des pistes de traitement pour ces patients.

4.3.1. Matériel et méthode spécifique à l'analyse de la douleur

Pour analyser l'inflammation systémique, nous avons recueilli pour les premiers patients de l'étude deux fois par semaine NFS et une CRP. Pour les derniers patients, et d'après nos premiers résultats nous avons augmenté cette fréquence avec un recueil toutes les 48h.

La douleur a été évaluée par une échelle simple : l'échelle visuelle analogique (EVA). Nous avons recueillis trois EVA par jour, matin, midi et soir, ainsi que l'EVA maximale pendant le soin de la plaie. La valeur de l'EVA ainsi rapportée est la moyenne des quatre EVA dans la journée.

Nous avons aussi colligé la consommation d'antalgiques de type morphine ou équivalent de morphine orale en milligrammes par jours. La table de conversion a été adaptée depuis des référentiels sur la douleur chronique et sur les traitements palliatifs (Tableau 12) (Samama, Ecoffey et al. 2005; Physicians 2007).

Médicament	**Dose équivalente à 1 mg de morphine orale**
morphine intraveineuse	0.3 mg
morphine sous-cutanée	0.5 mg
hydrocodone orale	0.7 mg
hydromorphone orale	0.25 mg
oxycodone orale	0.7 mg
oxymorphone orale	0.35 mg
codéine orale	7 mg
tramadol oral	8 mg
dextropropoxyphène oral	10 mg
opium oral	10 mg

Tableau 12: Equivalence entre les dérivés morphiniques

D'après Samama, Ecoffey et al. 2005; Physicians 2007

4.3.2. Etude de cas cliniques

Nous débuterons par l'analyse de trois cas cliniques de patients qui ont subi deux ou trois interventions chirurgicales. Nous pouvons observer certaines relations entre douleur et inflammation à l'échelle individuelle car ces patients étaient atteints des formes les plus sévères au niveau de l'inflammation locale et de la douleur.

4.3.2.1. Analyse du cas du patient GP

Il s'agit d'un patient en excellent état général, qui n'avait pas d'antécédent d'hypertension artérielle au long cours pendant sa vie (seul patient sans antécédent d'hypertension artérielle). Il a présenté une angiodermite nécrotique typique, et lors de l'hospitalisation, une hypertension artérielle modérée aux alentour de 14/10 mmHg a été découverte, qui a justifié de mettre en place un traitement par inhibiteur calcique nifédipine retard. Le patient a présenté une récidive de la pathologie en bordure de l'ulcère qui a nécessité une nouvelle intervention chirurgicale au bout de 12 jours.

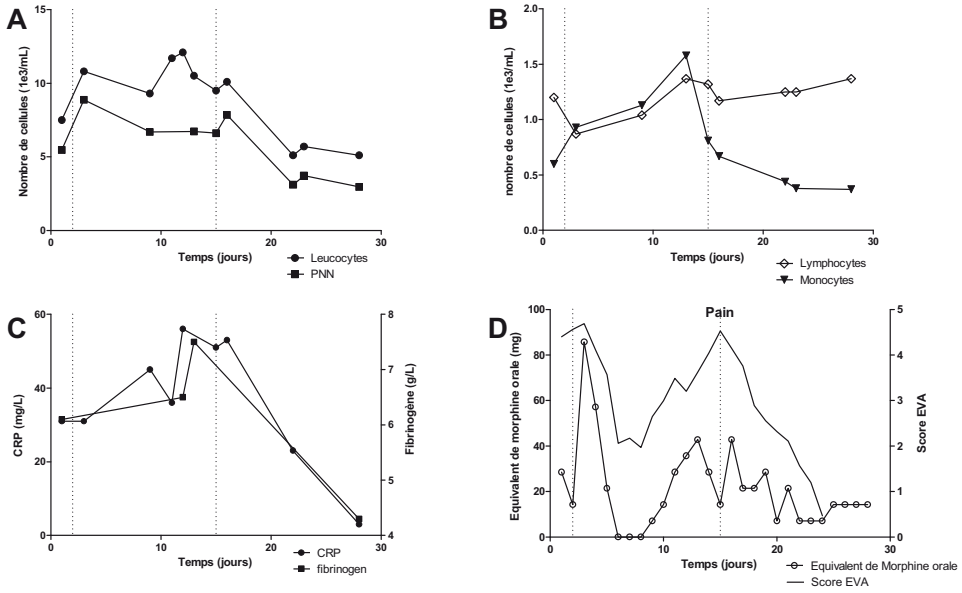

Figure 17 : Variation des paramètres de l'inflammation et de la douleur pour le patient GP.

A : évolution des leucocytes et neutrophiles circulants. B : évolution des lymphocytes et monocytes circulants. C : Evolution de la CRP et du fibrinogène. D : Evolution de la douleur mesurée par l'EVA moyenne journalière et la consommation en équivalent de morphine orale. Les barres verticales indiquent les jours des opérations chirurgicales.

Le nombre de leucocytes circulant était plus élevé avant les interventions chirurgicales qu'après la seconde intervention. Le nombre de neutrophiles était proche du nombre de leucocytes (Figure 17A). Le nombre de lymphocytes circulants était bas au début de la prise en charge, puis a monté progressivement en restant à un niveau normal. Le nombre de monocytes a augmenté avant la seconde intervention, et reflète le pic de leucocytes circulants observé (Figure 17B).

L'inflammation systémique, reflétée par la CRP et le fibrinogène était à un niveau élevé lors de la première opération et a continué de monter pour présenter un pic lors de la seconde intervention chirurgicale pour diminuer ensuite. Alors que la demi vie de la CRP est de 19h, et donc si le phénomène inflammatoire général avait été bloqué lors de l'intervention chirurgicale, le taux de CRP aurait du être proche de la normale au bout de

4 à 5 jours. Nous observons ici que la baisse est progressive et dure un mois, ce qui indique que le processus inflammatoire sous-jacent a disparu progressivement (Figure 17C).

Ce patient a présenté une inflammation importante au niveau local et au niveau systémique avec élévation de la CRP et des leucocytes circulants.

La douleur était particulièrement élevée, avec des EVA moyenne journalières de 8, et ce malgré la consommation de morphine orale élevée. La douleur a été fortement diminuée dans les suites des interventions chirurgicales et la morphine a pu être arrêtée cinq jours après la première intervention chirurgicale. On observe que le patient était redevenu algique alors que, localement, l'évolution était stable après la première greffe de peau au bout d'une semaine après la première l'intervention chirurgicale. La douleur a précédé la nécrose cutanée de la berge qui a été observée les jours suivants conduisant à la seconde intervention chirurgicale. La consommation de dérivés morphinique a été prolongée après la seconde intervention pendant un mois et la guérison a été obtenue à trente-six jours (Figure 17D).

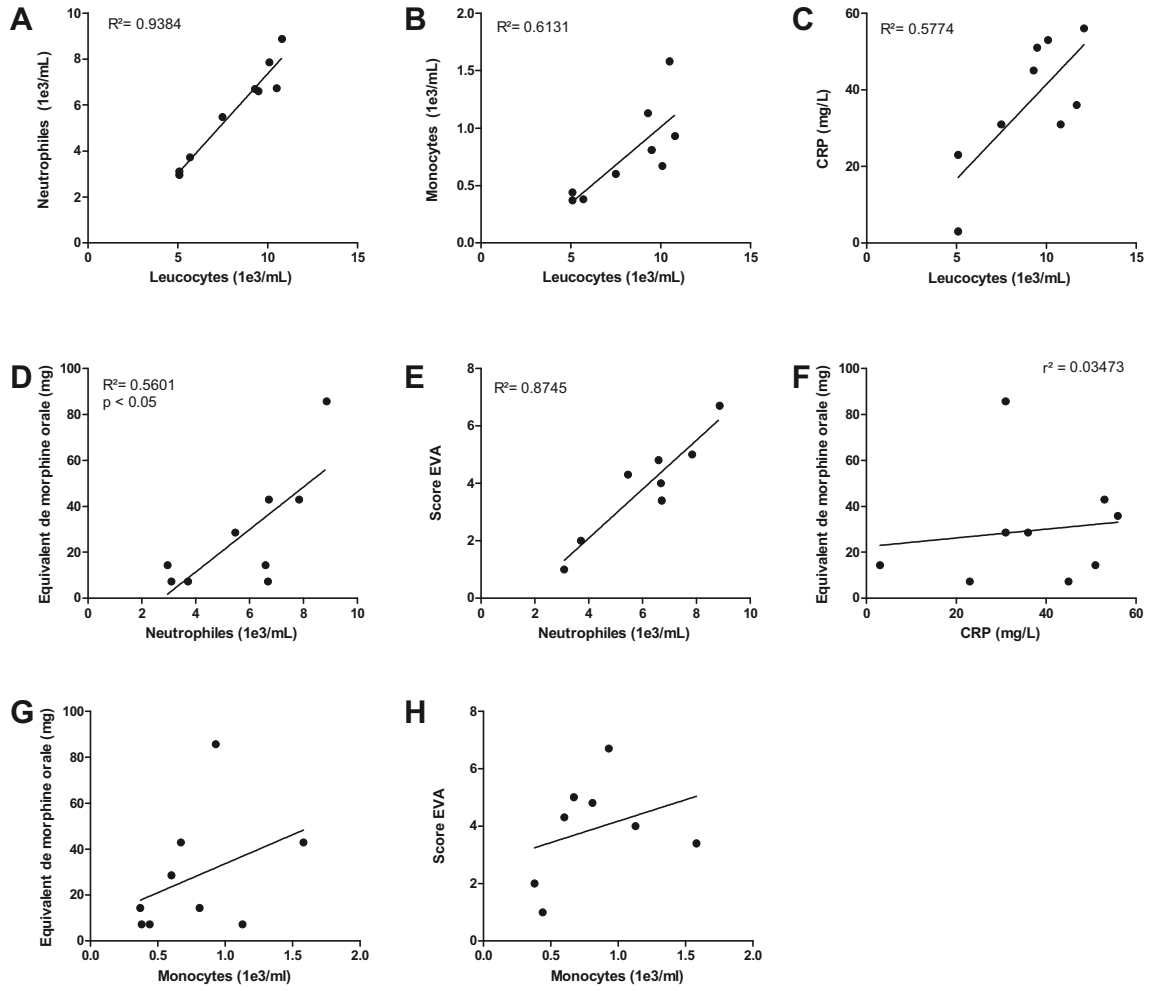

Figure 18 : Corrélations des paramètres de l'inflammation systémique et de la douleur du patient GP

Les comptes de cellules circulantes sont en milliers par millilitre de sang (leucocytes, neutrophiles, monocytes, immatures granuleux – myelémie), la CRP est mesurée en mg/mL, la douleur maximale endurée est évaluée par l'EVA moyen journalier (Score EVA), et la consommation d'antalgique par l'équivalent de morphine orale consommée par jour.

Lors de son hospitalisation, le compte de leucocytes circulants était très significativement corrélé au niveau de neutrophiles circulants, ce qui indique que l'augmentation des leucocytes était quasiment exclusivement liée à l'augmentation des neutrophiles circulants (Figure 18A). Le nombre de monocytes circulants était

significativement corrélé au nombre de leucocytes circulants (Figure 18B). Le niveau relevé de CRP sanguine était modéré, et particulièrement corrélé au nombre de leucocytes circulants (Figure 18C). L'augmentation du nombre de leucocytes était donc principalement lié à l'augmentation des neutrophiles et, dans une petite partie, des monocytes circulants.

Ce patient était extrêmement douloureux et a consommé au maximum 85 mg de morphine orale. La consommation de morphine lors de son hospitalisation était significativement corrélée à l'état inflammatoire systémique, reflet de son état inflammatoire local (Figure 18D). De même l'EVA moyen journalier était significativement corrélée au taux sanguin de neutrophiles (Figure 18E). En revanche, ni le taux de CRP ni le nombre de monocytes circulants étaient significativement lié à la douleur (Figure 18F, G, H).

Pour ce patient, l'inflammation systémique évaluée par le compte de neutrophiles circulants était un bon reflet de la douleur ressentie par le patient. La variation du nombre de neutrophiles était importante, du simple au double, bien que ceux-ci ne soient pas retrouvés en très grande quantité dans les tissus inflammatoires. Or il semble que les polynucléaires, lorsqu'ils infiltrent un tissu, ne déclenchent pas de douleur importante (Rittner, Mousa et al. 2006). Il existe donc un troisième facteur liant la douleur et le taux de neutrophiles sanguin, il s'agit très probablement des cytokines inflammatoires circulantes et en particulier de l'IL-6.

4.3.2.2. Analyse du cas du patient MC

Il s'agit d'un patient obèse, hypertendu, insuffisant cardiaque, diabétique non insulinodépendant, qui a présenté deux récidives de l'angiodermite en périphérie des excisions chirurgicales. La douleur a été particulièrement importante, il a consommé au maximum 120 mg d'équivalent de morphine orale par jour. Cette consommation a été limitée par un épisode de confusion mentale, liée à la douleur et aux dérivés morphiniques, ce qui a obligé à diminuer les doses d'antalgiques entre la seconde et la troisième intervention chirurgicale (effet secondaire connu des dérivés morphiniques).

Au moment du recrutement de ce patient dans l'étude, les prélèvements sanguins étaient limités à une ou deux prises par semaine. Néanmoins, On observe que le patient a eu une augmentation des leucocytes circulants, et que cette augmentation était due aux neutrophiles puisque les deux courbes sont relativement parallèles (Figure 19A). Les taux de lymphocytes et de monocytes ont été relativement stables mais la fréquence des prises de sang était trop faible pour pouvoir analyser finement les variations (problème de fréquence d'échantillonnage, Figure 19B).

Pour ce patient dont la surface de l'ulcération maximale était faible (100 cm^2 au maximum), la CRP sanguine n'était que modérément élevée surtout après les interventions chirurgicales. On peut évoquer l'influence de l'intervention chirurgicale et de la sécrétion par les tissus opérés d'IL-6 (Corbi, Rahmati et al. 2000). On retrouve le même problème d'échantillonnage des données (Figure 19C). La consommation de morphine orale a présenté un pic avant la seconde intervention, et a été réduite ensuite à cause de l'épisode confusionnel (Figure 19D).

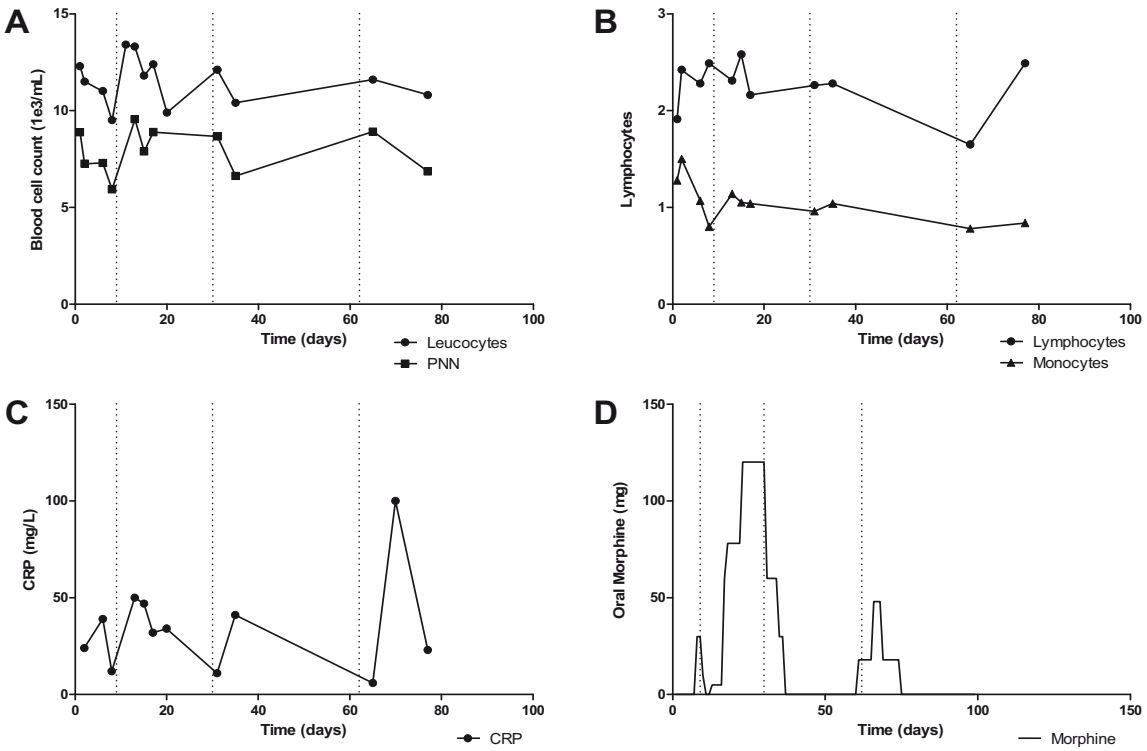

Figure 19 : Variation des paramètres de l'inflammation et de la douleur pour le patient MC.

A : évolution des leucocytes et neutrophiles circulants. B : évolution des lymphocytes et monocytes circulants. C : Evolution de la CRP et du fibrinogène. D : Evolution de la douleur mesurée par l'EVA moyenne journalière et la consommation en équivalent de morphine orale. Les barres verticales indiquent les jours des opérations chirurgicales.

4.3.2.3. Analyse du cas du patient GR

Il s'agit d'un patient de 73 ans lors de sa première intervention, qui présente comme antécédents une hypertension artérielle, une artérite des membres inférieurs qui a été traitée par dilatation intravasculaire au préalable. Lors de son arrivée dans le centre hospitalier, il présentait des lésions aux niveaux des deux jambes. Au niveau de la jambe droite, l'ulcération s'était compliquée d'une exposition du tendon d'Achille. Il a été opéré deux fois.

Il est intéressant de noter que les leucocytes ont connus un pic à trois jours postopératoire dans les suites des deux opérations. Il manque des données pour conclure sur la CRP, le pic observé est particulièrement élevé et concomitant d'une lymphopénie sans étiologie évidente. Une possibilité serait la survenue d'une infection, bien que localement la plaie et la peau périphérique n'en présentaient aucun signe (Berezne, Bono et al. 2006).

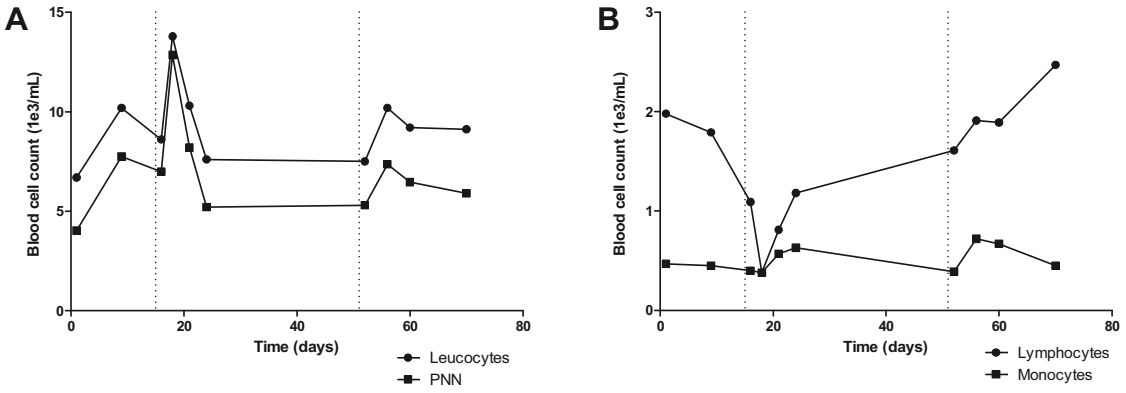

Figure 20 : Variation des paramètres de l'inflammation et de la douleur pour le patient GR.

A : évolution des leucocytes et neutrophiles circulants. B : évolution des lymphocytes et monocytes circulants.

4.3.2.4. Conclusions de l'étude de cas cliniques

La première observation de cette étude est que l'analyse des paramètres de l'inflammation doit être rapprochée, au minimum tous les deux jours, pour pouvoir analyser les valeurs en comparaison avec l'évaluation de la douleur (cas GP *versus* MC et GR).

L'étude des leucocytes circulants montre que la variation des neutrophiles au niveau individuel est un bon marqueur de l'évolution de la pathologie et peut constituer un bon reflet de la douleur (Figure 18E).

4.3.2.5. Douleur et inflammation au niveau de la cohorte

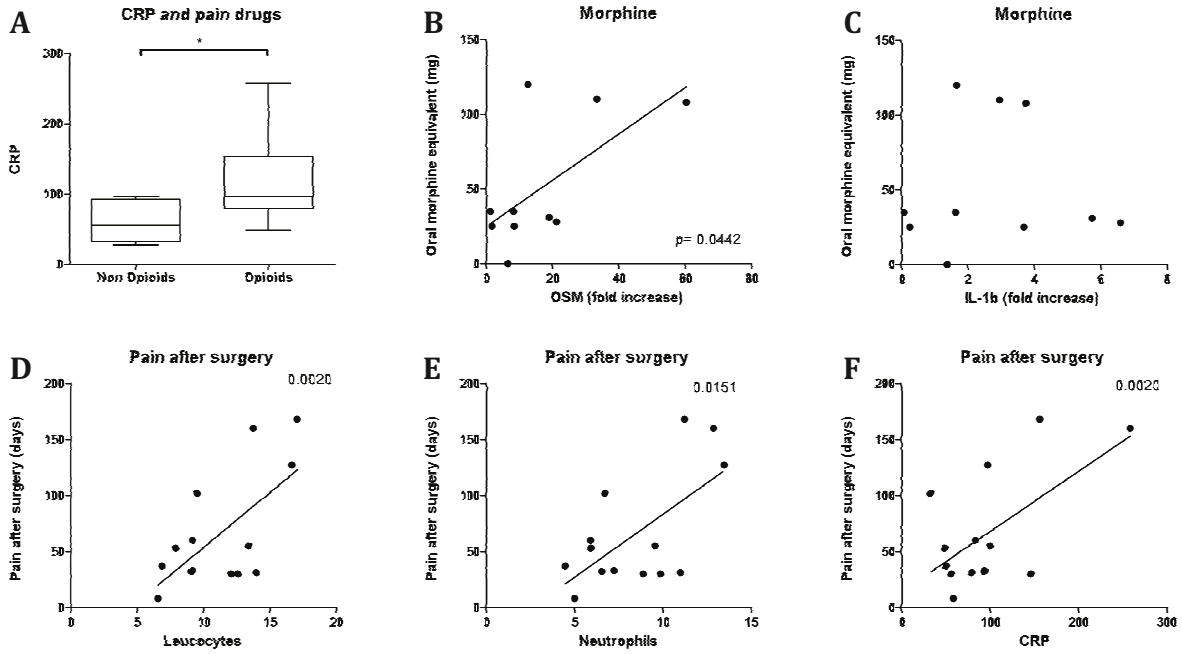

Figure 21 : Corrélation entre douleur et inflammation dans l'angiodermite nécrotique.

A : Concentration sérique de la CRP en fonction du statut de prise d'antalgique. B : expression de la morphine consommée par jour au moment de l'intervention chirurgicale en fonction de l'expression de l'OSM dans les zones inflammatoires, et en fonction de l'IL-1 (C). D : Nombre de jours douloureux en postopératoire en fonction du nombre de leucocytes circulants (D), du nombre de neutrophiles circulants (E) et du taux de CRP(F) au maximum de l'inflammation observée.

La nécessité de prendre de la morphine ou un dérivé morphinique indique une pathologie sévère. Les patients les plus algiques, ayant consommé des antalgiques majeurs, ont une augmentation significative de la CRP comparée aux patients n'ayant consommé que des antalgiques mineurs (Mann-Whitney ; $p<0,05$; Figure 21A).

Nous avons identifié deux cytokines particulièrement impliquées dans la physiopathologie de l'angiodermite nécrotique. L'augmentation du taux d'OSM dans les biopsies de peaux inflammatoires est significativement corrélée à la consommation maximale de morphine orale ($p<0,05$; Figure 21B). En revanche le taux d'IL-1β n'est pas corrélé à la prise d'antalgiques (Figure 21C).

Nous avons observé que l'inflammation locale peut persister plusieurs jours après intervention, sans pour autant déclencher de nouvelle poussée inflammatoire. Le nombre de jours de douleur ressenti après l'intervention, mesurée par le nombre de jours de prise d'antalgiques majeurs et dérivés morphiniques, et indépendamment de la guérison cutanée, est significativement liée aux leucocytes circulants, aux neutrophiles circulants et au niveau de CRP maximale lors de l'opération (corrélations ; $p<0,01$; $p<0,05$; $p<0,01$ respectivement Figure 21D,E,F).

4.4. Douleur et extension de la nécrose cutanée

Les différentes descriptions cliniques de la douleur dans l'angiodermite nécrotique n'ont pas été modifiées depuis la description princeps de Martorell en 1945 (Martorell 1945). L'observation clinique précise de la douleur au niveau de l'ulcère, de la zone inflammatoire péri-ulcéreuse et de la peau saine en périphérie de celle-ci montre qu'une bande de peau qui semble macroscopiquement saine présente un abaissement du seuil de la douleur à la palpation. Il s'agit d'un phénomène d'hyperalgésie, sans douleur de fond. Cette douleur peut être liée à une altération des nerfs sensitifs et se présenter comme une douleur projetée, c'est-à-dire l'hypersensibilité des neurones de la douleur liée à l'inflammation cutanée à proximité. Elle peut aussi rendre compte d'une inflammation cutanée à minima.

D'autre part, nous avons observé que l'extension de la nécrose cutanée suivait toujours une même séquence : douleur, inflammation cutanée puis nécrose. Cette séquence montre potentiellement le mécanisme physiopathologique de la nécrose cutanée.

Pour étudier ces phénomènes de douleur et d'extension de l'inflammation, nous avons réalisé des biopsies sur ces zones périphériques douloureuses pour étudier leurs caractéristiques histologiques et biologiques et pour les comparer avec les zones de peau saine ou inflammatoire.

4.4.1. Observation clinique

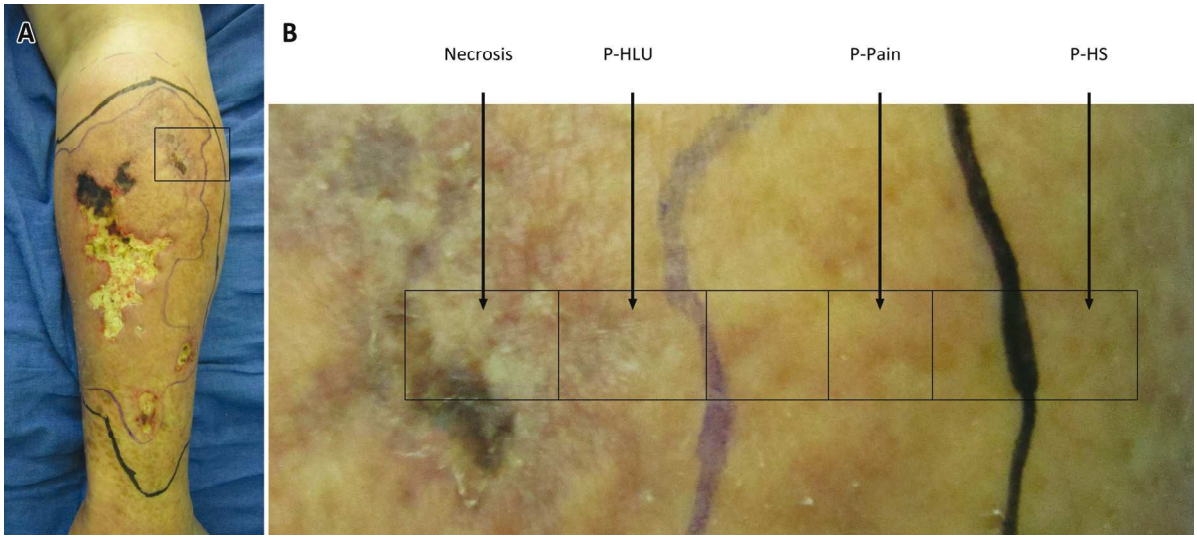

Figure 22 : Extension de l'angiodermite nécrotique

Patient qui présente une lésion d'angiodermite nécrotique en face postéro-latérale de jambe. En périphérie de la nécrose, il existe une zone inflammatoire nettement visible à l'oeil délimitée par la ligne bleue (P-HLU) et une zone de peau qui semble saine mais qui est douloureuse à la palpation délimitée par la ligne noire (P-Pain).

Classiquement, la douleur et la nécrose cutanée débutent au niveau antéro-externe de la cheville, souvent en rapport avec un traumatisme local. La douleur et l'inflammation précèdent la nécrose cutanée. Ce traumatisme génère une inflammation localisée qui sera à l'origine de l'ulcère, d'extension centrifuge par rapport au point initial. Nous avons étudié l'évolution des paramètres de l'inflammation en fonction de quatre zones autour de l'ulcération : la peau macroscopiquement saine mais douloureuse au toucher (P-Pain), la zone inflammatoire et livedoïde (P-HLU) et la zone nécrotique (P-Necrosis) que nous avons comparé à la peau saine (P-HS).

Nous avons étudié les caractères histologiques de ces différentes zones.

4.4.2. Etude histologique

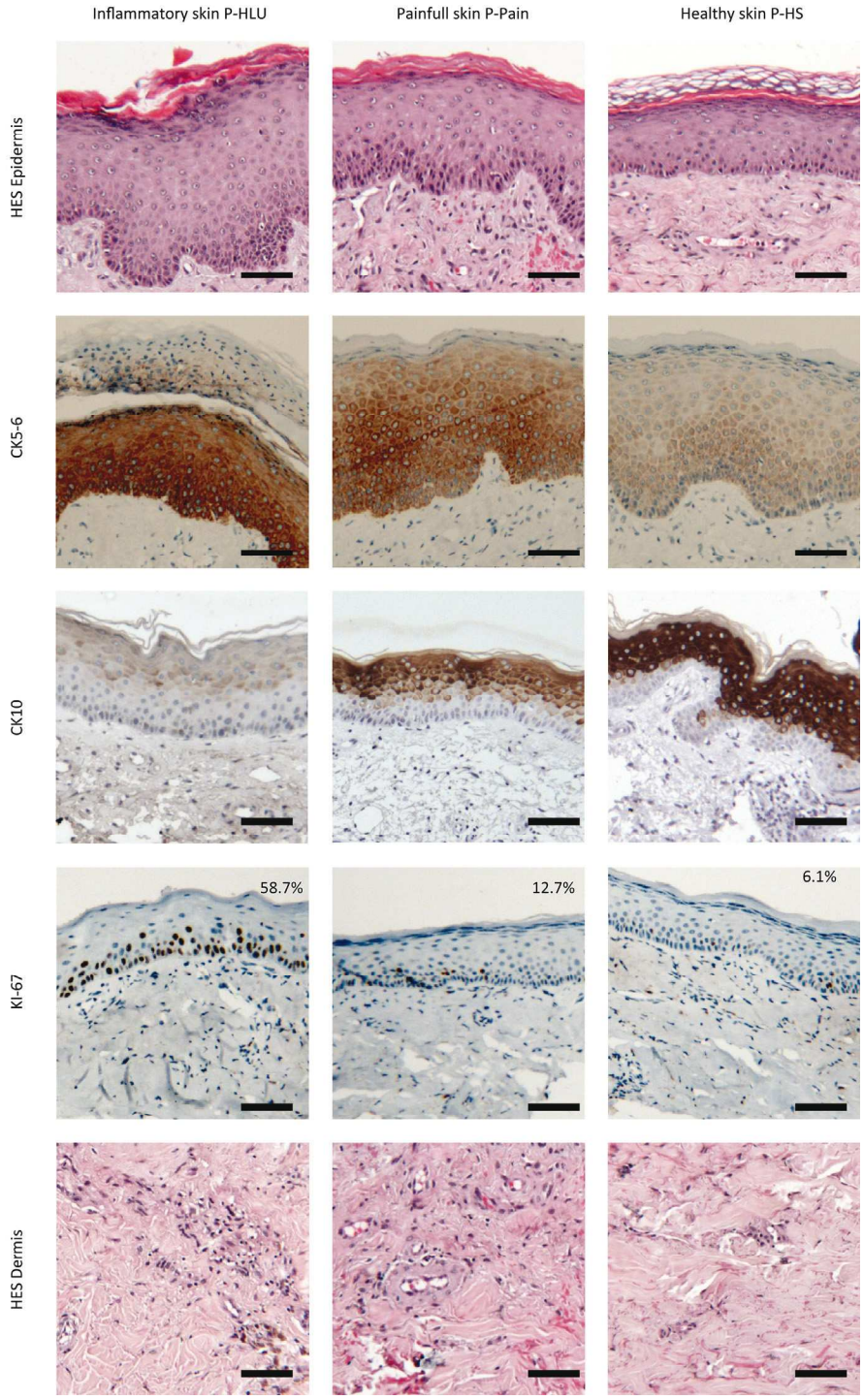

Figure 23 : Caractéristiques histologiques des zones d'extension de l'angiodermite

Les mêmes colorations ont été utilisées que dans l'article (Giot, Paris et al. 2013)

Nous avons montré que l'acanthose accompagne la périphérie de l'ulcère (Giot, Paris et al. 2013). L'analyse des lames sur l'ensemble de la longueur du tissu disponible montre que l'épaisseur épithéliale augmente en s'approchant de l'ulcère, puis à son contact s'amincit. Il semblerait que l'épiderme se lyse à ce niveau et que les débris accompagnent les débris fibrino-leucocytaires de l'ulcération (visible sur la Figure 1A de l'article Giot, Paris et al. 2013).

L'expression de CK10 diminue à proximité de l'ulcération pour devenir presque nulle dans la peau inflammatoire, ce qui indique une diminution de la différenciation épidermique. On observe que la peau douloureuse est le siège d'une diminution de l'expression de CK10, ce qui indirectement montre une présence de cytokines inflammatoires. Dans notre étude, la baisse de l'expression de CK10 dépendait surtout de l'IL-1β comme nous l'avons montré *in vitro*.

L'expression de CK5-6 est nulle dans la peau saine. Elle augmente fortement au contact de l'ulcération et il a été montré qu'elle dépend de la présence d'une forte inflammation (revue dans (Savagner 2005). La peau douloureuse présente un aspect intermédiaire entre la peau saine et la peau inflammatoire.

L'expression de KI-67, mesurée par le pourcentage de cellules positives au contact de la membrane basale, diminue progressivement à distance de l'ulcère. La peau douloureuse présente un index double par rapport à la peau saine (Figure 23).

L'ensemble de ces marquages montre que la peau douloureuse est le siège d'un épaississement de l'épiderme et d'un infiltrat leucocytaire. L'expression augmentée de CK5-6 témoigne très probablement dans ce contexte d'une inflammation. Les kératinocytes présentent un profil de prolifération et de dédifférenciation qui est intermédiaire entre la peau saine et la peau inflammatoire. L'ensemble de ces altérations est en faveur d'une inflammation tissulaire, qui peut constituer l'amorce des modifications histologiques observées dans la peau inflammatoire.

4.4.3. Etude transcriptomique

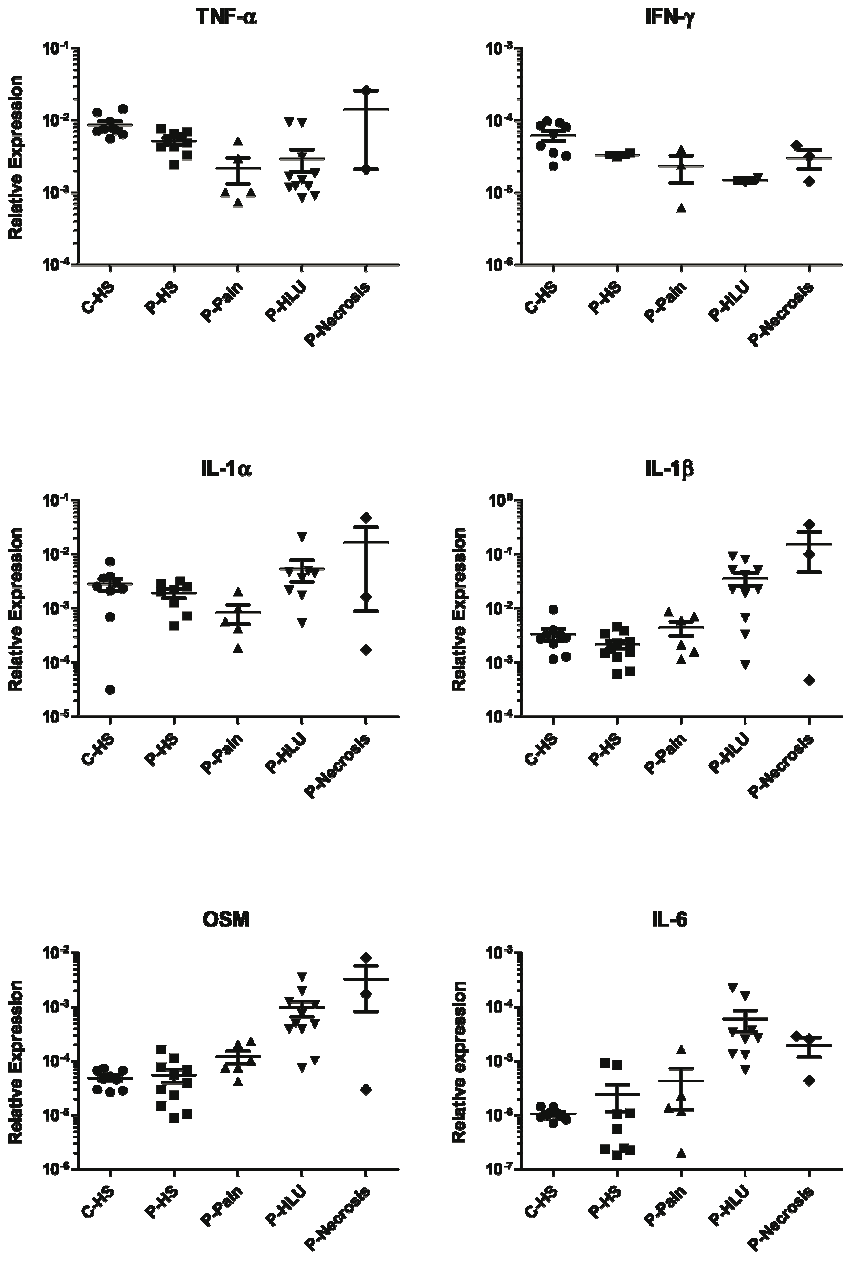

Figure 24 : expression de transcrits de cytokines inflammatoires dans la peau saine et différentes zones de peau inflammatoire autour d'un ulcère d'angiodermite nécrotique.

Extraction des ARNm de biopsies cutanées et quantification de l'expression par qPCR, normalisée par rapport au gène de ménage GAPDH.

Pour confirmer ces résultats, nous avons étudié l'expression des cytokines inflammatoires et de gènes associés à l'inflammation des kératinocytes et des VMSC.

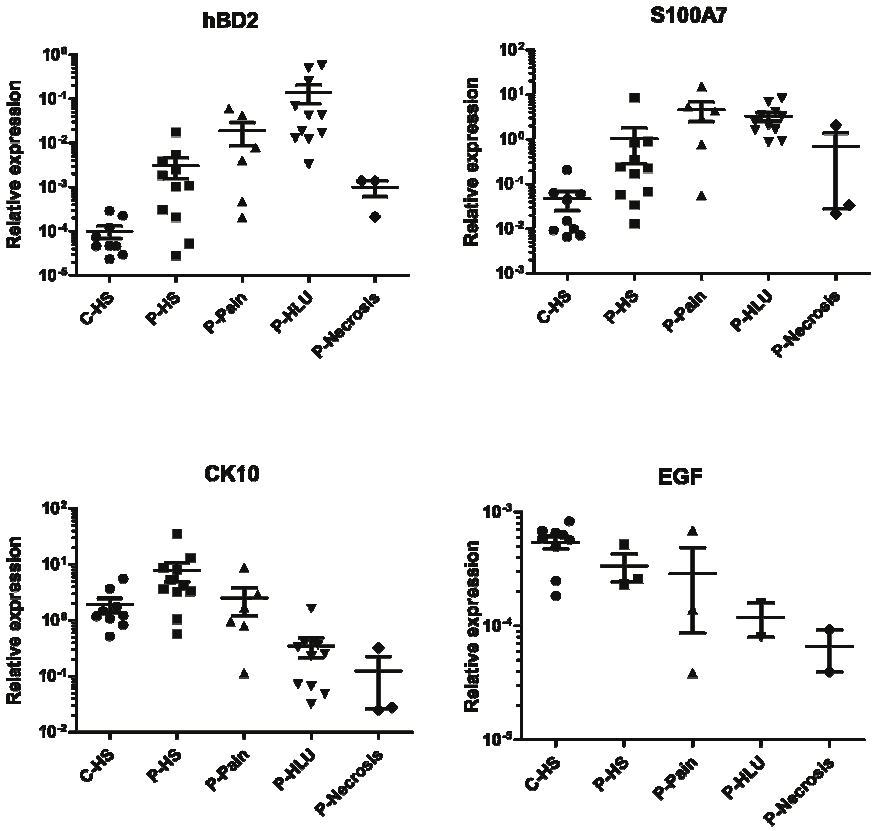

Figure 25 : Expression de transcrits dans la peau saine et différentes zones de peau inflammatoire autour d'un ulcère d'angiodermite nécrotique en rapport avec la biologie du kératinocyte.

Extraction des ARNm de biopsies cutanées et quantification de l'expression par qPCR, normalisée par rapport au gène de ménage GAPDH.

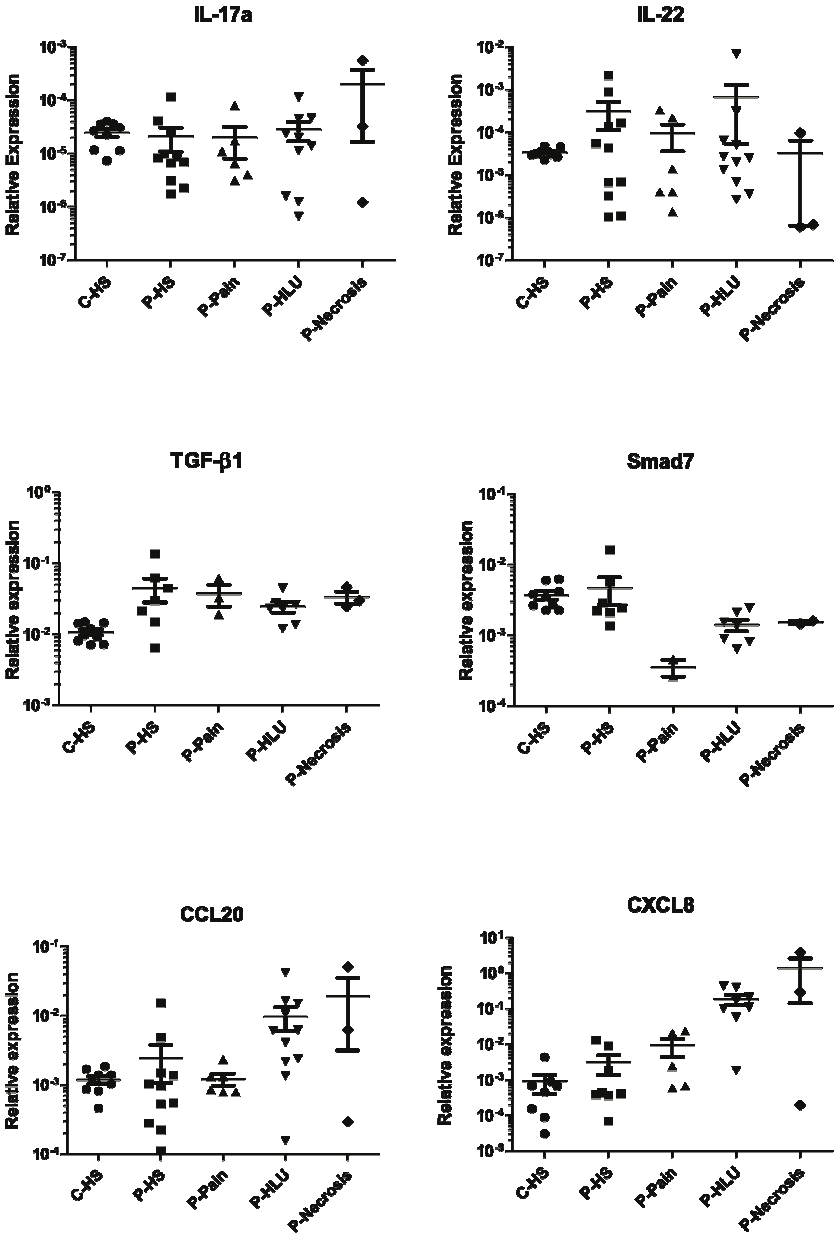

Figure 26 : Expression de transcrits de cytokines inflammatoires, de la voie du TGFβ1 et de chimiokines dans la peau saine et différentes zones de peau inflammatoire autour d'un ulcère d'angiodermite nécrotique.

Extraction des ARNm de biopsies cutanées et quantification de l'expression par qPCR, normalisée par rapport au gène de ménage GAPDH.

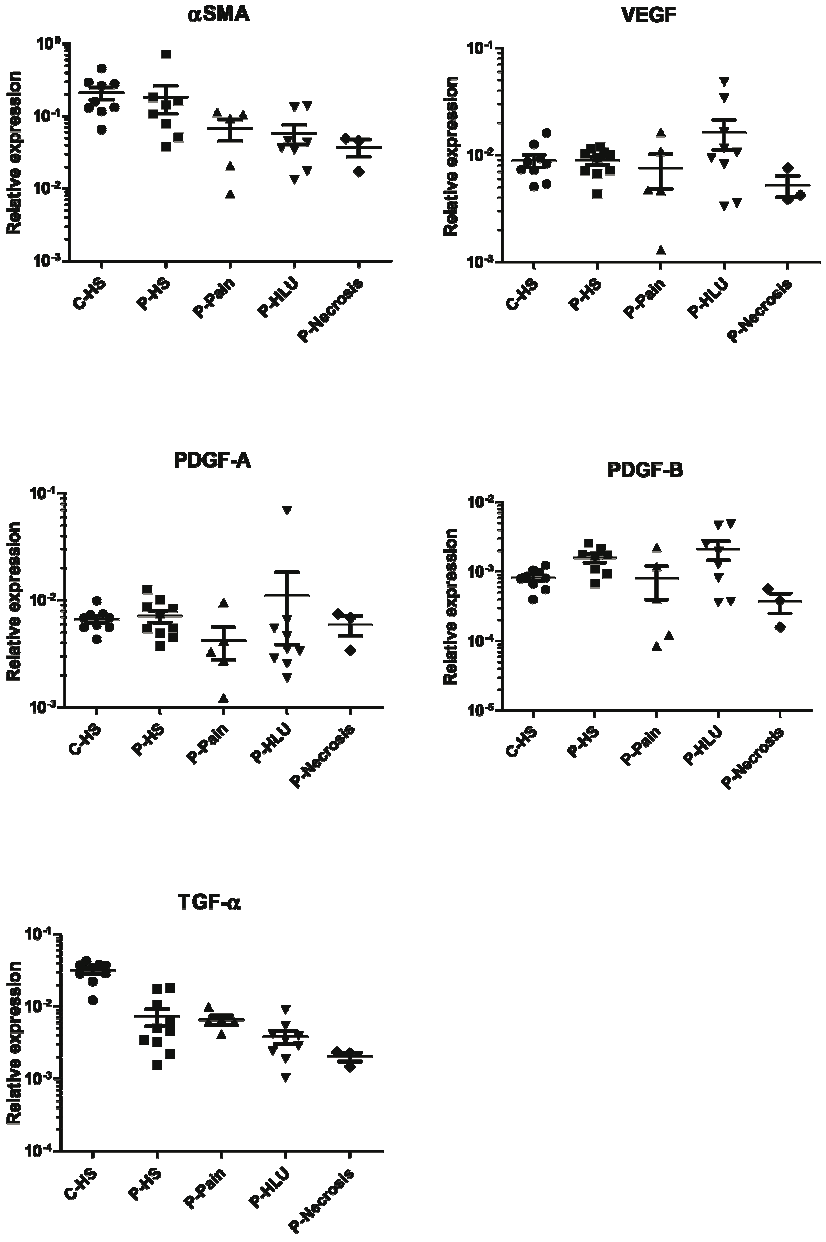

Figure 27 : Expression de transcrits dans la peau saine et différentes zones de peau inflammatoire autour d'un ulcère d'angiodermite nécrotique en rapport avec la biologie vasculaire.

Extraction des ARNm de biopsies cutanées et quantification de l'expression par qPCR, normalisée par rapport au gène de ménage GAPDH.

L'expression des transcrits du TNFα et de l'IFN-γ ne montre pas de modification entre les différentes biopsies réalisées. L'expression de l'IL-1α montre une relative homogénéité, sans différence significative. L'expression de l'IL-1β et de l'OSM montre un gradient entre la peau saine et la zone ulcéreuse. Pour l'IL-6, ce gradient est aussi retrouvé, mais il existe une baisse de l'expression au niveau de la nécrose cutanée. Nous observons dans la peau douloureuse une augmentation faible des transcrits de l'IL-1β et de l'OSM ce qui montre que les cytokines principalement impliquées dans l'angiodermite sont présentes. L'expression des transcrits de l'IL-17A et de l'IL-22 ne montre pas de modification significative (Figure 24)

L'analyse des peptides antimicrobiens hBD2 et S100A7 montre une augmentation de l'expression entre la peau saine des patients et la peau saine contrôle. Cette augmentation n'est pas significative au niveau statistique (test de Kruskall-Wallis $p<0.001$, post test de Dunn). Au niveau des différentes zones on observe un gradient entre la peau saine P-HS et la peau P-HLU, puis une chute au niveau de la nécrose cutanée. L'augmentation dans la peau douloureuse (P-Pain) est toujours supérieure à celle des peaux saines, augmentation significative si elle est comparée à la peau saine contrôle. En zone inflammatoire, l'expression de hBD2 montre des niveaux d'expression très élevés, largement supérieurs à la zone douloureuse. La protéine S100A7 montre un niveau comparable avec l'expression observée dans la zone douloureuse. Enfin l'expression des deux peptides antimicrobiens chute dans la zone nécrotique, ce qui est logique compte tenu de la disparition des kératinocytes dans l'ulcère de l'angiodermite nécrotique (Figure 25). L'expression des peptides antimicrobiens étant fortement associée aux conditions d'inflammation du derme, l'augmentation de l'expression semble être directement liée celle des cytokines IL-1 et OSM.

L'expression de cytokératine 10 montre aussi un niveau différent entre les deux types de peaux saines, différence là encore non significative. On observe ensuite un gradient d'expression entre la peau saine et la nécrose cutanée. Le test de Kruskall-Wallis est très significatif, et le post test de Dunn identifie deux colonnes dont l'expression est différente de la peau saine des patients P-HS : P-HLU et P-Necrosis (Figure 25). Dans la peau douloureuse, nous observons une diminution d'expression comparée à la peau saine ce qui confirme l'observation immunohistochimique.

L'expression de l'EGF et du TGFα montre une diminution entre les peaux saines de patients comparées à celles des contrôles. L'expression diminue entre la peau saine et la peau nécrotique; la peau douloureuse présentant un aspect intermédiaire entre ces deux sites. (Figure 25 et Figure 27).

L'analyse de la voie du TGFβ montre qu'il n'y a pas d'augmentation de l'expression des transcrits entre les différentes conditions. L'expression de Smad7, protéine qui inhibe la voie de signalisation du TGFβ, est stable. Il existe une diminution dans la zone douloureuse, mais il n'y a pas assez de données pour conclure (n=2, Figure 26).

L'expression des chimiokines CCL20 et CXCL8 montre un gradient entre la peau saine et la zone nécrotique. On observe une augmentation plus modérée de l'expression de ces chimiokines dans la zone douloureuse, qui était attendue car ces chimiokines sont secrétées par de nombreux types cellulaires en réponse à l'inflammation.

L'expression de l'αSMA présente un gradient négatif entre la peau saine et la peau nécrotique. La baisse de l'expression est significative entre la peau saine et la zone inflammatoire (Giot, Paris et al. 2013). Le niveau d'expression de la peau douloureuse est intermédiaire entre ces deux prélèvements ; il confirme que les cellules vasculaires lisses débutent une dé-différenciation.

L'expression des deux isoformes du PDGF ne montre pas de modification significative. Cependant, le PDGF peut être apporté *in situ* par les cellules migrant dans le tissu ce qui pourrait être objectivé par une étude protéique.

IL-1β et OSM sont augmentées dans l'inflammation de la peau douloureuse (P-Pain) d'un facteur 2 et 2,2 respectivement, bien que ces modifications ne soient pas significatives au plan statistique. Leur expression est moindre que dans la peau saine. L'association des modifications épithéliales avec l'augmentation de leur expression confirme leur implication dans le phénotype de la peau douloureuse.

En conclusion, nous avons observé la présence des cytokines inflammatoires IL-1β et OSM dans la peau douloureuse mais macroscopiquement saine. On observe une altération de la différenciation des kératinocytes et des VMSC (diminution de CK10 et αSMA respectivement), une augmentation de la prolifération des kératinocytes basaux

(augmentation de Ki-67). Le tissu réagit à l'inflammation présente par l'augmentation de l'expression de chimiokines CCL20 et CXCL8 et de peptides antimicrobiens S100A7 et hBD2. Ces biopsies cutanées présentent un profil intermédiaire avec la peau inflammatoire et peuvent évoluer à terme vers la nécrose.

Les prokinéticines sont des peptides très conservés dans l'évolution. Leurs actions sont multiples et en particulier lorsqu'elles sont injectées à l'animal elles provoquent une douleur très intense. Nous avons réalisé une étude préliminaire sur les biopsies cutanées de peaux inflammatoires et de peaux saines pour rechercher leur expression.

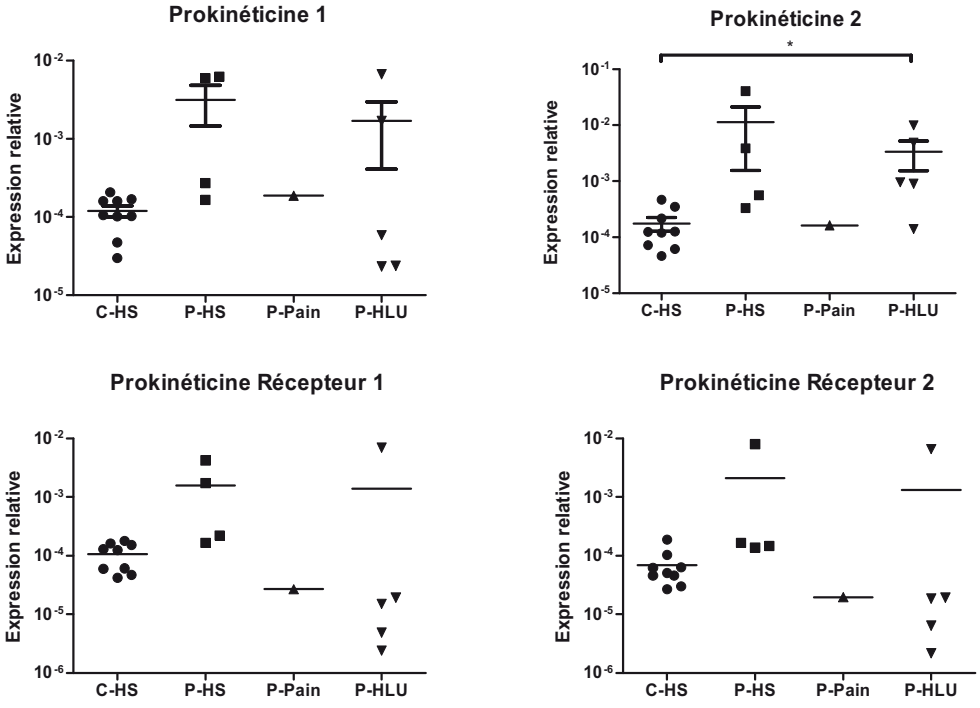

Figure 28 : Expression des prokinéticines et de leurs récepteurs dans l'angiodermite nécrotique

Expression relative en qPCR à l'expression de GAPDH. C-HS : peau saine de patients contrôles, P-HS : peau saine de patients atteints d'HLU ; P-Pain : peau douloureuse mais non inflammatoire cliniquement de patients atteints d'HLU ; P-HLU : peau inflammatoire en bordure d'un ulcère d'angiodermite nécrotique

Nous observons une augmentation significative de la prokinéticine 2 d'un facteur de 19 dans la peau inflammatoire (P-HLU) comparée à la peau saine de patients contrôles (C-HS) (Test de Kruskall-Wallis p=0,016 ; Figure 28). L'expression de la prokinéticine 2 n'est pas significativement différente entre la peau saine des patients (P-HS) et la peau inflammatoire (P-HLU). La répartition des valeurs dans la peau saine des patients (P-HS) est très étendue, comparée à celle de la peau saine des patients contrôle (C-HS). Une étude sur une population plus large est nécessaire pour valider ces résultats.

Le niveau d'expression du transcrit de la prokinéticine 1 est augmentée d'un facteur 14 mais la différence n'est pas significative (Test de Kruskall-Wallis p=0,16). Les niveaux d'expression des récepteurs aux prokinéticines ne semblent pas modifiés (Figure 28).

5. Discussion

L'ensemble de nos observations montre une composante inflammatoire forte dans l'angiodermite nécrotique avec un rôle majeur pour les cytokines IL-1β et OSM. Le macrophage parait un élément central de cette inflammation, il exprime les cytokines IL-1β et OSM.

A la lumière de ces résultats, nous discuterons du rôle potentiel de ces cytokines dans la physiopathologie de l'angiodermite nécrotique. Enfin, nous discuterons de l'intérêt des traitements actuels et de potentielles perspectives de biothérapies anti-cytokines.

5.1. Etude clinique

Plusieurs traitements sont actuellement utilisés dans l'angiodermite nécrotique, mais aucun ne dépasse le niveau de preuve V et le grade de recommandation E (système ACCP). De nombreux travaux seront donc nécessaires pour établir un traitement de référence.

5.1.1. Effet des corticoïdes topiques

Les corticoïdes sont un traitement médical efficace des lésions d'angiodermite nécrotique. Ils sont appliqués en pommade sur la zone inflammatoire et nécrotique et permettent de réduire la douleur de manière efficace (Carre, Dompmartin et al. 2003). En pratique, les patients qui ont une lésion compatible avec une angiodermite nécrotique reçoivent en premier lieu des corticoïdes topiques en test thérapeutique.

Les corticoïdes traversent la membrane plasmique grâce à leur caractère lipophile et se lient à un récepteur intracytoplasmique qui va induire une expression de gènes après translocation nucléaire. Leur action globale est une réduction de l'inflammation. Ils peuvent modifier le phénotype des macrophages en induisant l'activation alternative M2 (Mantovani, Sozzani et al. 2002; Mantovani, Garlanda et al. 2009). Dans notre expérience clinique et en accord avec une étude publiée sur ce sujet, certains patients vont réagir favorablement à l'introduction des corticoïdes par une nettdiminution de la douleur et une réduction de la surface nécrotique (Carre, Dompmartin et al. 2003). En l'absence de

soulagement de la douleur, ce qui définit l'échec thérapeutique des corticoïdes, un avis chirurgical est alors demandé pour réaliser une excision et une greffe de peau.

On peut raisonnablement penser que l'application de corticoïdes dans les lésions cutanées d'angiodermite facilite le changement phénotypique des macrophages de M1 à M2c, qui libèrent alors moins de cytokines inflammatoires et de grandes quantités d'IL-10, d'IL-1RA et de TGFβ qui ont un rôle anti-inflammatoire.

5.1.2. Médicaments antihypertenseurs

L'hypothèse de la prolifération des VSMC induite par l'angiotensine était séduisante, car la majorité des patients présente une hypertension artérielle systémique, pathologie fortement associée à une altération de la voie angiotensine – aldostérone. Cependant, aucune étude n'a rapporté d'effet bénéfique du blocage de la voie de l'angiotensine dans l'angiodermite nécrotique. Le mécanisme de l'induction de la prolifération des VSMC par l'angiotensine implique les voies de l'EGFR et des MAPK (Freeman, Sheakley et al. 2010). Dans notre étude, les IEC ou les Sartans n'ont pas empêché l'évolution des ulcères. De plus le groupe bénéficiant de ces inhibiteurs de la voie de l'angiotensine n'a pas de différence significative avec le groupe traité au niveau de la douleur, de l'extension de la nécrose et de la surface finale de l'ulcère.

Les bloqueurs des canaux calciques sont des médicaments particulièrement utilisés pour diminuer la tension artérielle. Ils réduisent la signalisation calcique, facteur intracellulaire nécessaire à la contraction des VSMC. Plusieurs classes de bloqueurs calciques existent dont celle de la nifédipine qui cible en particulier les VSMC des artères périphériques, ce qui motive la proposition de traitement de l'angiodermite nécrotique par la nifédipine (Nikolova, 1995). Dans notre série, 47% des patients sont traités par des bloqueurs calciques, et ce groupe n'a pas eu de modification significative de l'évolution de la pathologie. D'autre part, il a été montré que les bloqueurs calciques peuvent augmenter l'expression de l'IL-6, augmentant ainsi l'inflammation vasculaire et contrebalançant probablement les effets bénéfiques (Eickelberg, 1999).

Les statines sont des médicaments qui diminuent la synthèse du cholestérol en inhibant le fonctionnement de la HMGcoA-réductase. C'est cette propriété qui a permis de les mettre sur le marché des médicaments, bien que les effets soient plus complexes que la simple baisse du cholestérol endogène. En particulier, les statines modulent la réponse inflammatoire. Dans une étude antérieure à mon arrivée au laboratoire, il a été montré que les statines augmentent l'activité de la caspase 1, nécessaire à la maturation de l'IL-1β (Massonnet B, Normand S et al, 2009). *In vitro*, l'effet des statines sur les monocytes stimulés par le LPS reproduit le phénotype de la déficience en mévalonate kinase, une pathologie auto-inflammatoire qui provoque des poussées inflammatoires liées à l'excrétion d'IL-1β. Potentiellement, les statines pourraient aggraver la surexpression de l'IL-1β et donc l'inflammation pathogène de l'angiodermite nécrotique. Nous n'avons pas observé de modification de l'évolution clinique des patients traités par statines, cependant la série est trop petite pour tirer une conclusion fiable. D'autres modifications immunologiques pourraient contrebalancer cet effet, notamment plusieurs études rapportent une réduction de l'inflammation vasculaire reflétée par la baisse de la CRP sérique par les statines (revu dans Bikdeli, 2011).

Au final, sur l'ensemble des traitements qui sont proposés, on peut noter que les corticoïdes sont un traitement « empirique » mais efficace, utilisé par la majorité des dermatologues et des chirurgiens. D'autre part, l'angiotensine, facteur de croissance majeur des VSMC ne semble pas impliquée dans cette maladie. De manière générale nos observations sont en accord avec la littérature sur l'absence d'amélioration de l'angiodermite par les traitements antihypertenseurs (Hafner, Nobbe et al. 2010). L'efficacité partielle des traitements médicamenteux explique le recours à la chirurgie plastique pour soulager la douleur et accélérer la guérison.

5.2. Biologie des lésions d'angiodermite nécrotique

Plusieurs aspects liés à l'inflammation cellulaire et cytokinique sont à considérer dans l'angiodermite nécrotique.

5.2.1. Phénotype des kératinocytes

L'analyse des différentes zones de la peau de la jambe montre que l'inflammation est diffuse à proximité de l'ulcère. Les profils d'expression des cytokératines varient en fonction de l'inflammation : les cytokératines 5 et 6 augmentent alors que la cytokératine 10 diminue en présence d'un processus inflammatoire, ce qui confirme indirectement la répercussion de l'inflammation sur le tissu (Boniface, Diveu et al. 2007). Nous avons rapporté une altération de la différenciation des kératinocytes en association avec une augmentation des cytokines inflammatoires Il-1, OSM et IL-6 (Figure 23 et Figure 24). Les kératinocytes expriment de grandes quantités de peptides antimicrobiens S100A7 et hBD2, ce qui renforce l'hypothèse de l'implication de l'inflammation dans les lésions d'angiodermite. Ces caractéristiques sont comparables à ce que nous avons déjà rapporté dans d'autres pathologies inflammatoires telles que le psoriasis ou la dermatite atopique, où les kératinocytes présentent une augmentation de l'expression de peptides antimicrobiens, une altération de la différenciation avec acanthose et parakératose. Nous n'avons pas observé d'hyperpapillomatose dans l'HLU, alors qu'elle est présente dans le psoriasis et la DA. En revanche, le psoriasis et la DA ont en plus l'expression de l'IL-22 et de l'IL-17 pour le psoriasis qui pourrait avoir un rôle important dans la genèse de l'hyperpapillomatose. Il n'y donc pas d'implication des lymphocytes Th-17 ou Th22 dans l'angiodermite nécrotique. L'acanthose est retrouvée constamment dans ces trois maladies et ne semble donc pas être spécifique.

La prolifération des kératinocytes peut être évaluée en quantifiant les kératinocytes basaux marqués par le KI-67^{+}. Le taux de kératinocytes marqués par le KI-67 à proximité de l'ulcère est proche de 70%, ce qui indique une très forte prolifération cellulaire. Par comparaison, dans le psoriasis cet index est proche de 30% (Adisen, Gulekon et al. 2006). L'IL-22 seule ne modifie pas significativement la prolifération des

kératinocytes (Boniface, Bernard et al. 2005). Les cytokines IL-1β et OSM semblent les cytokines clés impliquées dans la prolifération cellulaire observée dans l'HLU et dans le psoriasis.

5.2.2. Phénotype des cellules vasculaires lisses

Nous avons observé que les VSMC acquièrent un phénotype « prolifératif » dans l'angiodermite nécrotique. Plusieurs éléments corroborent cette observation.

L'expression de l'αSMA, protéine exprimée lorsque les VSMC sont différenciées, est diminuée au niveau des zones inflammatoires (Giot, Paris et al. 2013). Les différentes études sur la prolifération des cellules vasculaires lisses montrent une réduction de l' αSMA lors de la prolifération et de la dé-différenciation (Li, Blumenthal et al. 2011). Nos observations montrent par ailleurs un marquage par l' αSMA de nombreuses petites artérioles, témoignant d'une néo-angiogénèse et donc d'un état vasculaire peu différencié.

D'autre part, les VSMC ont un niveau d'expression de l'antigène Ki-67 très fortement augmenté, ce qui traduit un phénotype prolifératif des cellules. Ce phénotype est observé au niveau des artérioles précapillaires. L'ensemble de ces altérations se situant au niveau de la vascularisation terminale, il n'y a pas de possibilité de compenser l'hypoxie tissulaire grâce au plexus vasculaire, ce qui mène à la nécrose cutanée (Duncan and Faris 1985).

Nous avons montré que le nombre de VSMC marquées par l'antigène Ki-67 est augmenté aussi au niveau de larges artérioles du derme, ce qui entraine une oblitération des vaisseaux, en conformité avec les observations déjà rapportées dans la littérature (Priollet, Juillet et al. 1984). L'état de ces larges vaisseaux est compatible aussi avec l'hypertension artérielle au long cours dont est affectée la majorité des patients ; elle constitue un facteur aggravant de cette prolifération des VSMC par tension pariétale excessive. Cependant, sa correction n'est pas protectrice, car les patients ont tous été traités par antihypertenseurs et ont développé des lésions d'angiodermite.

La revue de la littérature montre que de très nombreux facteurs peuvent être impliqués dans la prolifération des VSMC (Tableau 1 et Tableau 2). Nous nous sommes concentrés sur les cytokines inflammatoires de la famille de l'IL-1, de la famille de l'IL-6, sur les cytokines exprimées par les lymphocytes CD4 Th1, Th2, Th17 ainsi que sur les facteurs de croissance PDGF, EGF et TGFα. Les VSMC sont des cellules spécialisées qui ont un phénotype de repos appelé "contractile" qui peut être modifié sous l'influence de stimuli spécifiques (bradykinine, angiotensine) ou de cytokines inflammatoires. Sous l'effet de ces molécules, les cellules changent de phénotype "invasif" ou "synthétique", avec augmentation de la motilité, de la prolifération cellulaire et diminution des marqueurs de différenciation tels que αSMA.

Fait intéressant, OSM, IL-1 et PDGF sont capables de provoquer ce changement phénotypique (Grove, Eberhardt et al. 1993; Chen, Li et al. 2006). Dans notre étude, nous n'avons pas mis en évidence en qPCR d'augmentation des facteurs de croissance PDGF, EGF et TGFα, alors que les niveaux d'expression des cytokines IL-1β et OSM sont élevés. Afin d'exclure formellement les facteurs de croissance, il aurait fallu réaliser une étude protéique. Les plaquettes sanguines, source classique de PDGF, ne semblent pas impliquées car il n'existe pas de thrombus vasculaire dans cette pathologie. Les membres de la famille de l'EGF ne semblent pas non plus impliqués, car l'apport exogène d'EGF ne modifie pas l'évolution de la pathologie.

D'autre part, l'angiotensine ne semble pas impliquée non plus car le blocage de cette voie n'empêche pas l'extension de l'inflammation et de la nécrose.

D'un point de vue systémique, l'angiodermite nécrotique est associée à l'hypertension artérielle pulmonaire (Glutz von Blotzheim, Tanner et al. 2012). Il s'agit d'une pathologie de restriction des microvaisseaux pulmonaires. L'aspect histologique est proche de celui de l'angiodermite nécrotique. Les auteurs de cette étude suggèrent que les patients atteints d'HLU présentent un risque plus élevé de développer une pathologie artérielle pulmonaire. Le phénotype inflammatoire des macrophages pourrait être le lien, produisant les mêmes effets dans ces deux localisations anatomiques.

En absence d'autre facteur pouvant expliquer le changement de phénotype des VSMC, l'implication de L'OSM et de l'IL-1 apparait fondamentale.

5.2.3. Phénotype des macrophages et des lymphocytes.

Les macrophages semblent les cellules clés du phénotype de l'angiodermite nécrotique. Elles sont présentes en grande quantité, et sécrètent de l'IL-1 et de l'OSM. Ces deux cytokines sont synergiques et induisent *in vitro* et *in vivo* un phénotype proche de l'angiodermite. Elles sont exprimées par le macrophage activé de type M1, c'est à dire une activation classique par l'activation des récepteurs TLR ou par les cytokines IL-1, IL-12 ou IL-18 (Gordon 2003; Martinez, Sica et al. 2008).

Dans notre étude, les patients présentent une augmentation sérique de la CPR. De plus, il a été montré que la CRP peut aussi être synthétisée dans les tissus périphériques et que la CRP peut favoriser le phénotype M1 au détriment du phénotype M2, *via* la signalisation TLR4 (Devaraj and Jialal 2011). La signalisation par TLR4 pourrait être un facteur aggravant la prolifération des VSMC et *in fine* l'oblitération vasculaire.

Parmi les autres facteurs d'activation classique des macrophages, nous n'avons pas trouvé d'expression d'IFN-γ dans les biopsies de peaux inflammatoires. Ceci suggère que les lymphocytes Th1 ou NK ne sont pas impliqués dans cette activation.

Nous avons observé une infiltration de lymphocytes dans l'angiodermite. Ces lymphocytes ne sont pas de type CD8 (Figure 16), donc très probablement de type CD4. Nous n'avons pas observé d'augmentation de l'expression de cytokines inflammatoires pour les sous-types Th1, Th2 ni Th17. Il n'est pas exclu que les lymphocytes migrent,

mais ne soient pas activés dans le tissu. Il serait intéressant d'étudier les lymphocytes T régulateurs. Ils secrètent de l'IL10, le plus puissant inhibiteur de la sécrétion cytokinique des macrophages, et du TGFβ (Fiorentino, Zlotnik et al. 1991).

Il faut étudier l'expression du TGFβ au niveau protéique. En effet, le TGFβ est secrété sous une forme inactive qui doit être clivée pour induire une signalisation. Bien que nous ayons observé une stabilité de l'expression du TGFβ dans les lésions cutanées, on ne peut exclure que la forme active soit augmentée. Afin de répondre indirectement à cette question, nous avons étudié l'expression de la protéine Smad7 par qPCR. Elle est augmentée par la signalisation du TGFβ et elle inhibe la voie de signalisation au niveau de Smad2 et Smad3, permettant de réguler la signalisation par rétrocontrôle négatif. L'expression reste stable entre la peau saine (C-HS et P-HS) et la peau inflammatoire (P-Pain), ce qui ne permet pas d'orienter vers une augmentation de la signalisation de la voie du TGFβ (Figure 26).

5.2.4. Implication de la famille de l'IL-1.

Dans l'angiodermite nécrotique, nous avons observé un rôle central de l'IL-1 β ; elle est sécrétée principalement par les macrophages (Giot, Paris et al. 2013). L'IL-1β est une cytokine majeure de l'inflammation, qui seule induit faiblement la prolifération des VSMC mais qui potentialise celle d'autres cytokines, dont le PDGF (Bourcier, Dockter et al. 1995; Levesque, Larrivee et al. 1995).

Le traumatisme initial peut provoquer une libération d'IL-1α par les kératinocytes. D'autres molécules seront aussi relarguées et agiront en synergie pour induire un phénotype inflammatoire des cellules endothéliales qui facilitera le recrutement leucocytaire ultérieur (Lee, Briggs et al. 1997).

L'IL-1α est libérée par les kératinocytes lors de la nécrose épidermique, jouant alors pleinement le rôle d'alarmine, favorisant la prolifération des VSMC et *in fine* l'hypoxie tissulaire des tissus environnants. Cet élément justifie à l'heure actuelle une large détersion des tissus nécrotiques afin de limiter l'emballement du cercle vicieux, qui pourrait induire l'hyperproduction d'IL-1 β observée en phase chronique. Elle est aussi

sécrétée par les VSMC et induit une boucle autocrine qui amplifie la prolifération des VSMC (Schultz, Murthy et al. 2007).

L'IL-1β est secrétée par les macrophages dans l'angiodermite. Elle a un rôle central en agissant en synergie avec l'OSM sur les cellules résidentes de la peau. Sur les kératinocytes elle induit une extinction de l'expression de CK10 sur les épidermes reconstruits ; en parallèle, les biopsies de peau inflammatoire (P-HLU) ne montrent pas d'expression de CK10. En revanche elle n'induit pas d'acanthose, ce qui montre qu'elle n'explique pas seule le phénotype des peaux inflammatoires. Sur les VSMC elle induit un phénotype de type inflammatoire, et augmente la prolifération induite par l'OSM (Bernard, Merval et al. 1999).

D'autres membres de la famille de l'IL-1 peuvent être impliqués dans la physiopathologie de l'angiodermite nécrotique. L'IL-18 a montré un rôle dans l'athérogenèse (Gerdes, Sukhova et al. 2002). L'IL-18 est sécrétée par les kératinocytes et nécessite une activation par clivage par la caspase 1 de la même manière que l'IL-1β. Les récepteurs de l'IL-18 sont exprimés par les macrophages, les lymphocytes Th1 et les cellules vasculaires lisses. Pour ces dernières, elle induit une augmentation de la prolifération. Elle induit une activation classique des macrophage de type M1 (Boraschi and Dinarello 2006). La voie de l'IL-18 serait aussi intéressante à explorer dans l'angiodermite nécrotique.

5.2.5. Implication de l'IL-6 dans la physiopathologie de l'angiodermite nécrotique.

L'IL-6 est une cytokine presque « universelle », c'est-à-dire que la majorité des cellules y sont sensibles. Au niveau cutané, les kératinocytes et les VSMC expriment les deux chaines du récepteur. L'IL-6 induit dans ces deux types cellulaires un phénotype inflammatoire. Alors que les kératinocytes répondent à l'IL-6 par une prolifération et une altération de la différenciation, les VSMC ne prolifèrent pas sous l'effet de l'IL-6. Elles acquièrent un phénotype inflammatoire et expriment les protéines COX2, "Plasminogen Activator Inhibitor-1" (PAI-1) et MMP.

Au niveau systémique, elle participe à l'induction des protéines de l'inflammation aigue (CRP, fibrinogène). L'IL-6 est fortement impliquée dans la modification du phénotype des kératinocytes, mais semble moins importante dans l'induction de la prolifération des VSMC et donc dans la physiopathologie de la nécrose cutanée. Le rôle de l'IL-6 dans l'HLU semble complémentaire de celui de l'OSM, car elles exercent les mêmes effets mais qui sont plus intenses pour l'OSM (Boniface, Diveu et al. 2007).

5.2.6. Implication de l'OSM dans l'angiodermite nécrotique

L'acanthose, la prolifération cellulaire et l'altération de la différenciation font partie du phénotype induit par l'OSM au niveau épidermique (Boniface, Diveu et al. 2007). Comme nous l'avons discuté plus haut, ces modifications ne sont pas spécifiques de l'OSM car elles peuvent être induites par la cytokine IL-22. Cependant, contrairement au psoriasis et à la DA, nous n'avons pas observé d'IL-22 dans l'HLU. Le phénotype observé semble donc directement lié à la présence de l'OSM, car le phénotype induit par l'IL-1 seul est complètement différent *in vitro* sur les RHE : absence d'acanthose voire amincissement épithélial, forte diminution de l'expression de CK10.

Une dernière particularité de l'OSM est celle d'induire sur les RHE, en association avec l'IL-1, une désorganisation architecturale entre les couches basale et spineuse qui s'apparente à une acantholyse. Ce phénotype n'a été observé que pour les conditions IL-1 et OSM plus ou moins associé à l'IL-6. Cet aspect remarqué *in vitro* peut participer à la destruction épidermique qui est observé dans les lésions d'HLU. L'acantholyse est une pathologie auto-immune qui présente un dépôt de complément ou d'immunoglobulines « en résille » autour des kératinocytes suprabasaux. Nous n'avons pas observé de tels dépôts en immunohistologie de routine, réalisée lors de la prise en charge chirurgicale, dans le cadre du bilan étiologique. Pour pouvoir l'objectiver, il faudrait réaliser une étude histologique des jonctions intercellulaires.

Parmi les cytokines pouvant induire la prolifération des VSMC, nous observons une augmentation importante de l'IL-1β et de l'OSM. L'OSM induit un phénotype prolifératif et invasif des VSMC. Nous avons trouvé par ailleurs que l'OSM est synthétisé

principalement par les macrophages, puis par les fibroblastes. L'expression par les neutrophiles et les lymphocytes est beaucoup plus faible.

Ces résultats montrent une « tendance de fond » inflammatoire qui oriente l'évolution de la maladie. Deux molécules sont essentielles pour modéliser l'inflammation de l'angiodermite nécrotique : l'IL-1 et l'OSM.

5.2.7. Implication de l'immunité innée – TLR-4

Le récepteur TLR-4 est exprimé constitutivement dans les VSMC, et les agonistes de TLR-4 induisent une prolifération des VSMC (Sasu, LaVerda et al. 2001). La protéine CRP est un marqueur précoce de la réponse systémique à l'inflammation, induite par l'IL-6 circulante. Elle est de plus est un ligand de TLR-4 induisant un changement de phénotype des VSMC en prolifératif et invasif (Sasu, LaVerda et al. 2001; Wang, Li et al. 2003; Liu, Liu et al. 2010). Au niveau des monocytes et macrophages, elle induit la sécrétion de cytokines inflammatoires (Yeh 2005). La CRP est produite principalement par le foie en réponse à l'IL-6 circulante, mais elle peut aussi être sécrétée par les macrophages ou les VMSC au niveau d'un tissu (Yasojima, Schwab et al. 2001). La CRP a été identifiée comme un facteur de risque essentiel dans l'athérogénèse.

Nous avons observé une expression élevée d'IL-6 dans les tissus inflammatoires ainsi qu'une augmentation de l'IL-6 et de la CRP au niveau sérique des patients. Ainsi la CRP peut être impliquée dans la prolifération des VSMC dans l'angiodermite nécrotique (Ho, Owens et al. 2008). L'effet prolifératif sur les VSMC des agonistes de TLR-4 est médiée en partie par une expression autocrine d'IL-1α (Beasley and Cooper 1999; Schultz, Murthy et al. 2007).

Il n'existe pas d'étude sur la prolifération des VSMC dans le psoriasis. Le rhumatisme psoriasique, pathologie qui associe le phénotype cutané du psoriasis avec un rhumatisme articulaire, est associé à une athérogenèse accélérée (Ramonda, Lo Nigro et al. 2011). La CRP ultra-sensible (hsCRP) est maintenant utilisée en routine pour apprécier le facteur de risque vasculaire dans le rhumatisme psoriasique. Les valeurs relevées par plusieurs études montrent des concentrations de CRP sérique au maximum

de 15 mg/L. L'élévation du taux de CRP est secondaire à l'expression d'IL-6 par les plaques d'athérome et par le tissu adipeux. Le taux de hsCRP supérieur à 2mg/L est alors considéré comme pathogène. (Tsimikas, Willerson et al. 2006). Dans le cadre de notre étude, tous les patients atteints d'HLU ont eu un taux élevé de CRP, en moyenne de 92 mg/L (minimum de 28mg/L). L'ensemble de ces données montre un rôle potentiel de la CRP en tant que second médiateur de la prolifération des VSMC, induite par le foie en relai de l'inflammation systémique. Des études complémentaires *in vitro* sont nécessaires pour évaluer son implication dans l'angiodermite nécrotique.

5.2.8. Implication des facteurs de la famille de l'EGF

L'EGF recombinante peut être utilisée dans les maux perforants plantaires diabétique, une forme d'ulcération chronique cutanée du pied liée à la neuropathie et à l'artériopathie diabétique. L'EGF recombinante est utilisé afin d'obtenir une induction du tissu de granulation et une augmentation de l'épithélialisation par la périphérie des ulcères. L'utilisation de l'EGF recombinante sur les ulcères d'angiodermite nécrotique n'a amélioré aucun de ces aspects.

Nous n'avons pas recherché l'expression de tous les membres de la famille de l'EGF dans les lésions d'HLU (elle est constitué de l'EGF, du TGFα, de l'HB-EGF, "amphiregulin", "betacellulin", "epigen" et "epiregulin" (Dreux, Lamb et al. 2006). Il est possible que d'autres agonistes de l'EGFR soient surexprimés, en particulier HB-EGF qui est synthétisée par les macrophages M2. Il est aussi possible que la voie de l'EGFR soit déjà activée par d'autres voies de signalisation et en particulier par celle de l'IL-1 (Johnston, Gudjonsson et al. 2010; Sanchez-Guerrero, Chen et al. 2012). Il est donc possible que l'EGF recombinante ait été appliquée sur une lésion où la voie de l'EGF était déjà active.

D'autre part, l'application de l'EGF recombinante est réalisée sur un tissu altéré présentant des modifications artériolaires profondes. Les VSMC réagissent aux protéines de la famille de l'EGF (EGF, TGFα, Epiregulin, HB-EGF) par une induction de la prolifération et une diminution de l'apoptose (Crowley, Ray et al. 1995; Taylor, Cheng et al. 1999; Schultz, Fanburg et al. 2006). Cet effet serait plutôt complémentaire de celui de l'IL-1 et de l'OSM, ce qui pourrait potentiellement aggraver la pathologie.

Au niveau épithélial, l'EGF recombinante a été utilisée afin de faciliter et d'accélérer la réépithélialisation des brûlures peu profondes et la couverture de plaies laissées en cicatrisation dirigées (Enoch, Grey et al. 2006). Dans l'étude d'Hernandez-Puiz il n'y a pas eu d'étude de la prolifération des kératinocytes du bord de la lésion (Hernandez-Canete and Betancourt 2008). Nous avons observé que les kératinocytes prolifèrent très activement dans les lésions cutanées d'angiodermite nécrotique (Giot, Paris et al. 2013). Il semble donc peu probable que l'apport de ligand de l'EGF accélère la prolifération épidermique des kératinocytes du bord de l'ulcère.

En conclusion, il semble que la famille de facteurs de croissance de l'EGF ne soit pas impliquée dans la physiopathologie de l'angiodermite nécrotique. L'apport de l'EGF n'entraine pas d'amélioration de la cicatrisation, il suggérant que cette voie n'est pas déficiente dans l'angiodermite nécrotique.

5.2.9. Profil inflammatoire de l'angiodermite

Nous avons observé dans l'angiodermite nécrotique un profil inflammatoire particulier, distinct, mais ayant en commun un ensemble de cytokines des inflammations cutanées telles que le psoriasis, la dermatite atopique et la maladie de Verneuil.

La signature du psoriasis comprend les cytokines du profil de l'HLU, avec en plus une augmentation des cytokines IL-17A, IL-22 et TNFα. La signature de la dermatite atopique comprend le profil de l'HLU associé à l'IL-4, l'IL-13, l'IL-22, l'IL-31 et TSLP.

Ce profil est lié à l'expression des cytokines IL-1β, IL-6 et OSM. Contrairement au psoriasis et à la dermatite atopique où les lymphocytes T ont un rôle prédominant, l'angiodermite nécrotique est principalement liée aux macrophages.

5.3. Cytokines, inflammation et douleur dans l'angiodermite nécrotique

L'angiodermite nécrotique est une pathologie très douloureuse qui nécessite très souvent l'utilisation de morphine ou de dérivés morphiniques pour soulager partiellement la douleur. Elle motive l'hospitalisation dans la plupart des cas.

Nous avons pu observer sur le patient une corrélation entre le taux de neutrophiles et la consommation de morphine d'une part et la douleur ressentie d'autre part (Figure 18D et E). On sait cependant que les neutrophiles n'entrainent pas de douleur importante lorsqu'ils infiltrent un tissu (Rittner, Mousa et al. 2006). De plus, assez peu de neutrophiles sont retrouvés dans les lésions d'angiodermite nécrosante. Il semble donc que les cytokines sont responsable de l'augmentation de la douleur et du taux de neutrophiles (Hashizume, Higuchi et al. 2011). Il faudrait plus d'observations cliniques en associant à l'étude transcriptomique et clinique des dosages sériques des cytokines inflammatoires IL-1β, IL-6 et OSM pour étayer cette proposition.

Dans notre cohorte de patients, la CRP et le taux de neutrophiles sanguins sont significativement associés à une douleur forte (nécessité de consommer des antalgiques majeurs) et à la durée de la douleur en postopératoire (Figure 21A, E et F).

Parmi les trois cytokines qui sont surexprimées dans les lésions d'angiodermite nécrotique, seule la concentration de l'OSM est corrélée avec la consommation de morphine. Les macrophages étant la principale source de l'OSM, ils sont par conséquent impliqués dans la douleur ressentie par le patient. Il a été montré que les neurones de la douleur situés dans la corne dorsale de la moelle épinière expriment la chaine OSMR, et que l'injection de l'OSM au niveau d'un tissu périphérique provoque une hyperalgésie chez le rat (Morikawa, Tamura et al. 2004). Nous rapportons la première observation chez l'homme qui suggère un rôle de l'OSM dans la douleur périphérique.

Les macrophages de type M1 expriment des radicaux libres, de l'IL-1 et de l'OSM. L'injection de CCL2 induit un recrutement de macrophages $CCR2^{+}$ qui sécrètent de grandes quantités de radicaux libres. La destruction des radicaux libres par la superoxyde dismutase bloque complètement la douleur. En revanche, l'injection

d'adjuvant complet de Freund provoque une douleur qui n'est pas complètement réduite par la superoxyde dismutase (Hackel, Pflucke et al. 2013). Par ailleurs, l'injection de l'adjuvant complet de Freund induit une surexpression de l'OSM tissulaire et une phosphorylation de STAT3 et de « cAMP-responsive element binding protein » (CREB) par les neurones de la douleur au niveau de la moelle épinière (Tamura, Morikawa et al. 2005). Ces données suggèrent que les macrophages M1 sécrètent des radicaux libres qui vont provoquer avec l'OSM une douleur périphérique.

Une autre classe de peptides peut être impliquée dans la douleur de l'angiodermite nécrotique. Les prokinéticines sont une classe de molécules proches des chimiokines et des cytokines (Monnier and Samson 2008). Parmi leurs très nombreux rôles, les prokinéticine 1 et prokinéticine 2 peuvent induire une douleur aigue en interagissant directement avec leurs récepteur de prokinéticine 1 et récepteur de prokinéticine 2. La liaison à leur récepteur induit une hyperalgésie intense chez le rat. Les prokinéticines sont exprimées par les leucocytes dans les tissus de granulation (Negri and Lattanzi 2011)

Nous avons réalisé une étude préliminaire sur l'expression des prokinéticines et de leurs récepteurs dans les biopsies cutanées. Nous avons observé une augmentation significative de l'expression de la prokinéticine 2 dans la peau inflammatoire comparée à la peau saine de patients contrôles.

La prokinéticine 2 a été associée avec la douleur inflammatoire chez la souris (Giannini, Lattanzi et al. 2009). Les prokinéticines sont exprimées par les macrophages et les neutrophiles et peuvent être impliquées dans leur migration ainsi que dans l'induction d'une douleur aigue. La prokinéticine 2 a été observée dans les ulcérations coliques de la rectocolite hémorragique et semble participer à la douleur viscérale (Watson, Lilley et al. 2012).

Les prokinéticines sont une piste intéressante à explorer dans l'angiodermite nécrotique qui devrait mériter une attention particulière devant l'intensité de la douleur ressentie par ces patients. Il s'agit de la première observation de l'association de la prokinéticine 2 avec la douleur inflammatoire chez l'homme.

6. Perspectives

Nous avons identifié l'IL-1 et l'OSM en tant qu'éléments fondamentaux dans la physiopathologie de l'angiodermite nécrotique. Nous n'avons pas identifié la cause de l'activation des macrophages, ce qui est une piste intéressante à explorer aujourd'hui.

La corticothérapie est le seul médicament efficace à notre disposition. Son mécanisme d'action est probablement de limiter l'expression de l'IL-1 et de l'OSM par les macrophages. Nos observations permettent de suggérer d'autres pistes comme le blocage des cytokines IL-1 et OSM.

Par exemple, la vascularite cardiaque associée à la polyarthrite rhumatoïde est une pathologie vasculaire des microvaisseaux du myocarde. Elle peut être significativement améliorée par un traitement anti-IL1. Un autre exemple est celui des patients qui présentent une ischémie cardiaque liée à la sténose des microvaisseaux cardiaques. Ceux-ci traités par anakinra, l'IL-1RA recombinante, ont une amélioration de leurs symptômes et une amélioration de la fonction cardiaque dans le temps. Parallèlement à l'amélioration clinique, le taux de CRP initialement élevé diminue avec le traitement (Ikonomidis, Lekakis et al. 2008).

On pourrait donc proposer une approche équivalente, où l'objectif serait de traiter les patients atteints d'angiodermite par un inhibiteur de l'IL-1 ou de l'OSM. Le problème intrinsèque des biothérapies qui ciblent les molécules de l'inflammation est leur effet secondaire de risque d'infection grave, car elles sont associées à la réponse anti-pathogène. Dans le cas de l'angiodermite nécrotique, les tissus inflammatoires sont hypoxiques et nécrotiques. Bien que la plupart du temps il n'existe pas d'infection de la peau, la nécrose n'est jamais stérile et de nombreuses bactéries participent à sa détersion. Au niveau cutané, les infections potentielles sont l'érysipèle (atteignant les couches superficielles de la peau), la lymphangite et la fasciite nécrosante. Ces pathologies sont extrêmement graves et peuvent engager le pronostic vital du patient.

Le risque de surinfection grave nécessite donc un protocole avec plusieurs points de contrôle avant d'envisager un traitement par biothérapie :

1. détersion chirurgicale de la nécrose cutanée, assistée par une visualisation de la perfusion tissulaire par camera laser doppler afin d'optimiser le traitement des lésions ischémiques (Alliez, Hautier et al. 2010)

2. analyses bactériologiques et histologiques en quelques jours. Il faut pouvoir éliminer un autre diagnostic, mais aussi s'assurer de l'absence d'infection cutanée

3. mise en place du traitement par biothérapie.

Au niveau de la voie de l'IL-1, plusieurs molécules existent et l'utilisation de l'IL-1RA semble la plus logique. De toutes les molécules disponibles, il s'agit de celle avec la demi-vie la plus courte, ce qui permet d'arrêter le traitement en cas d'une infection grave. La molécule est antagoniste du récepteur de l'IL-1R1 et donc bloque la signalisation de l'IL-1α et de l'IL-1β.

Au niveau de la voie de l'OSM, il n'existe aucun inhibiteur spécifique pour le moment. Il manque des données pour envisager les inhibiteurs de la voie de signalisation de l'OSM, tel que les inhibiteurs de Jak2.

7. Bibliographie

Adair-Kirk, T. L. and R. M. Senior (2008). "Fragments of extracellular matrix as mediators of inflammation." Int J Biochem Cell Biol **40**(6-7): 1101-1110.

Adisen, E., A. Gulekon, et al. (2006). "The effects of calcipotriol and methylprednisolone aseponate on bcl-2, p53 and ki-67 expression in psoriasis." J Eur Acad Dermatol Venereol **20**(5): 527-533.

Akdis, M., O. Palomares, et al. (2012). "TH17 and TH22 cells: a confusion of antimicrobial response with tissue inflammation versus protection." J Allergy Clin Immunol **129**(6): 1438-1449; quiz1450-1431.

Akira, S., T. Hirano, et al. (1990). "Biology of multifunctional cytokines: IL 6 and related molecules (IL 1 and TNF)." Faseb J **4**(11): 2860-2867.

Akira, S., S. Uematsu, et al. (2006). "Pathogen recognition and innate immunity." Cell **124**(4): 783-801.

Albasanz-Puig, A., J. Murray, et al. (2011). "Oncostatin M is expressed in atherosclerotic lesions: a role for Oncostatin M in the pathogenesis of atherosclerosis." Atherosclerosis **216**(2): 292-298.

Allakhverdi, Z., M. R. Comeau, et al. (2007). "Thymic stromal lymphopoietin is released by human epithelial cells in response to microbes, trauma, or inflammation and potently activates mast cells." J Exp Med **204**(2): 253-258.

Alliez, A., A. Hautier, et al. (2010). Intérêt du Laser Doppler Imaging dans l'évaluation de la profondeur des brûlures. Journée des Jeunes Plasticiens. SOF.CPRE. Paris.

Arshad, M. I., C. Piquet-Pellorce, et al. (2012). "IL-33 and HMGB1 alarmins: sensors of cellular death and their involvement in liver pathology." Liver Int **32**(8): 1200-1210.

Auron, P. E., A. C. Webb, et al. (1984). "Nucleotide sequence of human monocyte interleukin 1 precursor cDNA." Proc Natl Acad Sci U S A **81**(24): 7907-7911.

Basu, R., D. B. O'Quinn, et al. (2012). "Th22 cells are an important source of IL-22 for host protection against enteropathogenic bacteria." Immunity **37**(6): 1061-1075.

Bazzoni, G. and E. Dejana (2004). "Endothelial cell-to-cell junctions: molecular organization and role in vascular homeostasis." Physiol Rev **84**(3): 869-901.

Beasley, D. and A. L. Cooper (1999). "Constitutive expression of interleukin-1alpha precursor promotes human vascular smooth muscle cell proliferation." Am J Physiol **276**(3 Pt 2): H901-912.

Berezne, A., W. Bono, et al. (2006). "[Diagnosis of lymphocytopenia]." Presse Med **35**(5 Pt 2): 895-902.

Bernard, C., R. Merval, et al. (1999). "Oncostatin M induces interleukin-6 and cyclooxygenase-2 expression in human vascular smooth muscle cells : synergy with interleukin-1beta." Circ Res **85**(12): 1124-1131.

Bernard, F. X., F. Morel, et al. (2012). "Keratinocytes under Fire of Proinflammatory Cytokines: Bona Fide Innate Immune Cells Involved in the Physiopathology of Chronic Atopic Dermatitis and Psoriasis." J Allergy (Cairo) **2012**: 718725.

Bhagat, K., A. D. Hingorani, et al. (1999). "Cytokine-induced venodilatation in humans in vivo: eNOS masquerading as iNOS." Cardiovasc Res **41**(3): 754-764.

Bianchi, M. E. (2007). "DAMPs, PAMPs and alarmins: all we need to know about danger." J Leukoc Biol **81**(1): 1-5.

Bilsborough, J., S. Mudri, et al. (2010). "IL-31 receptor (IL-31RA) knockout mice exhibit elevated responsiveness to oncostatin M." J Immunol **185**(10): 6023-6030.

Blumberg, H., H. Dinh, et al. (2010). "IL-1RL2 and its ligands contribute to the cytokine network in psoriasis." J Immunol **185**(7): 4354-4362.

Bohr, D. (1974). Angiotensin on vascular smooth muscle. Handbook of experimental pharmacology. I. Page and F. Bumpus. New-York, Springer-Verlag. **37:** 424-410.

Boldrick, J. C., A. A. Alizadeh, et al. (2002). "Stereotyped and specific gene expression programs in human innate immune responses to bacteria." Proc Natl Acad Sci U S A **99**(2): 972-977.

Boniface, K., F. X. Bernard, et al. (2005). "IL-22 inhibits epidermal differentiation and induces proinflammatory gene expression and migration of human keratinocytes." J Immunol **174**(6): 3695-3702.

Boniface, K., C. Diveu, et al. (2007). "Oncostatin M secreted by skin infiltrating T lymphocytes is a potent keratinocyte activator involved in skin inflammation." J Immunol **178**(7): 4615-4622.

Boraschi, D. and C. A. Dinarello (2006). "IL-18 in autoimmunity: review." Eur Cytokine Netw **17**(4): 224-252.

Boraschi, D., D. Lucchesi, et al. (2011). "IL-37: a new anti-inflammatory cytokine of the IL-1 family." Eur Cytokine Netw **22**(3): 127-147.

Bourcier, T., M. Dockter, et al. (1995). "Synergistic interaction of interleukin-1 beta and growth factors in primary cultures of rat aortic smooth muscle cells." J Cell Physiol **164**(3): 644-657.

Brandt, E. B. and U. Sivaprasad (2011). "Th2 Cytokines and Atopic Dermatitis." J Clin Cell Immunol **2**(3).

Brizzi, M. F., L. Formato, et al. (2001). "Interleukin-3 stimulates migration and proliferation of vascular smooth muscle cells: a potential role in atherogenesis." Circulation **103**(4): 549-554.

Brown, T. J., J. M. Rowe, et al. (1991). "Regulation of IL-6 expression by oncostatin M." J Immunol **147**(7): 2175-2180.

Bunni, M. A., Kramarenko, II, et al. (2011). "Role of integrins in angiotensin II-induced proliferation of vascular smooth muscle cells." Am J Physiol Cell Physiol **300**(3): C647-656.

Cacoub, P., C. Frances, et al. (1995). "[Leg ulcers in systemic diseases]." Rev Med Interne **16**(3): 201-208.

Cardilo-Reis, L., S. Gruber, et al. (2012). "Interleukin-13 protects from atherosclerosis and modulates plaque composition by skewing the macrophage phenotype." EMBO Mol Med **4**(10): 1072-1086.

Carre, D., A. Dompmartin, et al. (2003). "[Benefit of topical steroids in necrotic angiodermatitis]." Ann Dermatol Venereol **130**(5): 547-548.

Cevikbas, F. and M. Steinhoff (2012). "IL-33: a novel danger signal system in atopic dermatitis." J Invest Dermatol **132**(5): 1326-1329.

Charles, C. A., A. Leon, et al. (2007). "Etanercept for the treatment of refractory pyoderma gangrenosum: a brief series." Int J Dermatol **46**(10): 1095-1099.

Chatzidimitriou, D., D. Kirmizis, et al. (2012). "Atherosclerosis and infection: is the jury still not in?" Future Microbiol **7**(10): 1217-1230.

Chen, C. N., Y. S. Li, et al. (2006). "Synergistic roles of platelet-derived growth factor-BB and interleukin-1beta in phenotypic modulation of human aortic smooth muscle cells." Proc Natl Acad Sci U S A **103**(8): 2665-2670.

Chen, G. Y., H. Osada, et al. (2006). "Interaction of GATA-3/T-bet transcription factors regulates expression of sialyl Lewis X homing receptors on Th1/Th2 lymphocytes." Proc Natl Acad Sci U S A **103**(45): 16894-16899.

Chen, K. R. and J. A. Carlson (2008). "Clinical approach to cutaneous vasculitis." Am J Clin Dermatol **9**(2): 71-92.

Chung, J. H., H. J. Jeon, et al. (2012). "Palmitate promotes the paracrine effects of macrophages on vascular smooth muscle cells: the role of bone morphogenetic proteins." PLoS One **7**(2): e29100.

Chung, Y. and C. Dong (2009). "Don't leave home without it: the IL-23 visa to T(H)-17 cells." Nat Immunol **10**(3): 236-238.

Clark, R. A. (2010). "Skin-resident T cells: the ups and downs of on site immunity." J Invest Dermatol **130**(2): 362-370.

Clark, R. A., B. Chong, et al. (2006). "The vast majority of CLA+ T cells are resident in normal skin." J Immunol **176**(7): 4431-4439.

Cohen, I., P. Rider, et al. (2010). "Differential release of chromatin-bound IL-1alpha discriminates between necrotic and apoptotic cell death by the ability to induce sterile inflammation." Proc Natl Acad Sci U S A **107**(6): 2574-2579.

Corbi, P., M. Rahmati, et al. (2000). "Circulating soluble gp130, soluble IL-6R, and IL-6 in patients undergoing cardiac surgery, with or without extracorporeal circulation." Eur J Cardiothorac Surg **18**(1): 98-103.

Courivaud, D., M. Segard, et al. (2005). "[Topical haemotherapy as treatment for necrotic angiodermatitis: a pilot study]." Ann Dermatol Venereol **132**(3): 225-229.

Coutaux, A., F. Adam, et al. (2005). "Hyperalgesia and allodynia: peripheral mechanisms." Joint Bone Spine **72**(5): 359-371.

Crowley, S. T., C. J. Ray, et al. (1995). "Multiple growth factors are released from mechanically injured vascular smooth muscle cells." Am J Physiol **269**(5 Pt 2): H1641-1647.

Dagregorio, G. and G. Guillet (2006). "A retrospective review of 20 hypertensive leg ulcers treated with mesh skin grafts." J Eur Acad Dermatol Venereol **20**(2): 166-169.

De Prost, Y. and L. Dubertret. (2008). "Dermatite atopique." Therapeutique Dermatologique, from http://www.therapeutique-dermatologique.org/spip.php?article1068.

Démarchez, M. (2011). "La cellule de Merkel." Biologie de la Peau / Biology of the Skin Retrieved 2013-05-10, 2013, from http://biologiedelapeau.fr/spip.php?article13.

Démarchez, M. (2011). "Le mélanocyte et la pigmentation." Biologie de la Peau / Biology of the Skin Retrieved 2013-05-10, 2013, from http://biologiedelapeau.fr/spip.php?article12.

Demyanets, S., K. Huber, et al. (2012). "Vascular effects of glycoprotein130 ligands--part I: pathophysiological role." Vascul Pharmacol **56**(1-2): 34-46.

Demyanets, S., C. Kaun, et al. (2011). "Oncostatin M-enhanced vascular endothelial growth factor expression in human vascular smooth muscle cells involves PI3K-, p38 MAPK-, Erk1/2- and STAT1/STAT3-dependent pathways and is attenuated by interferon-gamma." Basic Res Cardiol **106**(2): 217-231.

Demyanets, S., C. Kaun, et al. (2007). "The inflammatory cytokine oncostatin M induces PAI-1 in human vascular smooth muscle cells in vitro via PI 3-kinase and ERK1/2-dependent pathways." Am J Physiol Heart Circ Physiol **293**(3): H1962-1968.

Dermatologie, C. N. d. E. d. (2011). "Psoriasis." Campus Dermatologie Retrieved 2013-05-10, 2013, from http://umvf.univ-nantes.fr/dermatologie/enseignement/dermato_20/site/html/cours.pdf.

Dermatologie, C. N. d. E. d. (2011). "Ulcère de jambe." Campus Dermatologie Retrieved 2013-05-10, 2013, from http://umvf.univ-nantes.fr/dermatologie/enseignement/dermato_23/site/html/1.html.

Devaraj, S. and I. Jialal (2011). "C-reactive protein polarizes human macrophages to an M1 phenotype and inhibits transformation to the M2 phenotype." Arterioscler Thromb Vasc Biol **31**(6): 1397-1402.

Diehl, E. E., G. K. Haines, 3rd, et al. (2000). "Immunohistochemical localization of modified C-reactive protein antigen in normal vascular tissue." Am J Med Sci **319**(2): 79-83.

Dillon, S. R., C. Sprecher, et al. (2004). "Interleukin 31, a cytokine produced by activated T cells, induces dermatitis in mice." Nat Immunol **5**(7): 752-760.

Dinarello, C., W. Arend, et al. (2010). "IL-1 family nomenclature." Nat Immunol **11**(11): 973.

Dinarello, C. A. (1994). "The interleukin-1 family: 10 years of discovery." FASEB J **8**(15): 1314-1325.

Dinarello, C. A. (2005). "An IL-1 family member requires caspase-1 processing and signals through the ST2 receptor." Immunity **23**(5): 461-462.

Dray, A. (1995). "Inflammatory mediators of pain." Br J Anaesth **75**(2): 125-131.

Dreux, A. C., D. J. Lamb, et al. (2006). "The epidermal growth factor receptors and their family of ligands: their putative role in atherogenesis." Atherosclerosis **186**(1): 38-53.

Duca, L., N. Floquet, et al. (2004). "Elastin as a matrikine." Crit Rev Oncol Hematol **49**(3): 235-244.

Duncan, H. J. and I. B. Faris (1985). "Martorell's hypertensive ischemic leg ulcers are secondary to an increase in the local vascular resistance." J Vasc Surg **2**(4): 581-584.

Dunne, A. and L. A. O'Neill (2003). "The interleukin-1 receptor/Toll-like receptor superfamily: signal transduction during inflammation and host defense." Sci STKE **2003**(171): re3.

Dustin, M. L., R. Rothlein, et al. (1986). "Induction by IL 1 and interferon-gamma: tissue distribution, biochemistry, and function of a natural adherence molecule (ICAM-1)." J Immunol **137**(1): 245-254.

Ebner, S., V. A. Nguyen, et al. (2007). "Thymic stromal lymphopoietin converts human epidermal Langerhans cells into antigen-presenting cells that induce proallergic T cells." J Allergy Clin Immunol **119**(4): 982-990.

Edwards, J. P., X. Zhang, et al. (2009). "The expression of heparin-binding epidermal growth factor-like growth factor by regulatory macrophages." J Immunol **182**(4): 1929-1939.

Eid, R. E., D. A. Rao, et al. (2009). "Interleukin-17 and interferon-gamma are produced concomitantly by human coronary artery-infiltrating T cells and act synergistically on vascular smooth muscle cells." Circulation **119**(10): 1424-1432.

El Khatib, K., A. Danino, et al. (2009). "[Necrotic angiodermatitis: evaluation of an early skin graft treatment]." Ann Chir Plast Esthet **54**(6): 567-570.

Enoch, S., J. E. Grey, et al. (2006). "Recent advances and emerging treatments." Bmj **332**(7547): 962-965.

Falanga, V., C. Isaacs, et al. (2002). "Wounding of bioengineered skin: cellular and molecular aspects after injury." J Invest Dermatol **119**(3): 653-660.

Farber, E. M., E. A. Hines, Jr., et al. (1947). "The arterioles of the skin in essential hypertension." J Invest Dermatol **9**(6): 285-298.

Feld, M., V. M. Shpacovitch, et al. (2010). "Interferon-gamma induces upregulation and activation of the interleukin-31 receptor in human dermal microvascular endothelial cells." Exp Dermatol **19**(10): 921-923.

Feldmeyer, L., M. Keller, et al. (2007). "The inflammasome mediates UVB-induced activation and secretion of interleukin-1beta by keratinocytes." Curr Biol **17**(13): 1140-1145.

Fiorentino, D. F., A. Zlotnik, et al. (1991). "IL-10 inhibits cytokine production by activated macrophages." J Immunol **147**(11): 3815-3822.

Fort, M. M., J. Cheung, et al. (2001). "IL-25 induces IL-4, IL-5, and IL-13 and Th2-associated pathologies in vivo." Immunity **15**(6): 985-995.

Freeman, E. J., M. L. Sheakley, et al. (2010). "Angiotensin II-dependent growth of vascular smooth muscle cells requires transactivation of the epidermal growth factor receptor via a cytosolic phospholipase A(2)-mediated release of arachidonic acid." Arch Biochem Biophys **498**(1): 50-56.

Fuhlbrigge, R. C., J. D. Kieffer, et al. (1997). "Cutaneous lymphocyte antigen is a specialized form of PSGL-1 expressed on skin-homing T cells." Nature **389**(6654): 978-981.

Gaffen, S. L. (2011). "Recent advances in the IL-17 cytokine family." Curr Opin Immunol **23**(5): 613-619.

Gao, Y. J. and R. R. Ji (2010). "Chemokines, neuronal-glial interactions, and central processing of neuropathic pain." Pharmacol Ther **126**(1): 56-68.

Gardnerova, M., R. Blanque, et al. (2000). "The use of TNF family ligands and receptors and agents which modify their interaction as therapeutic agents." Curr Drug Targets **1**(4): 327-364.

Gearing, A. J., N. J. Fincham, et al. (1990). "Cytokines in skin lesions of psoriasis." Cytokine **2**(1): 68-75.

Gerdes, N., G. K. Sukhova, et al. (2002). "Expression of interleukin (IL)-18 and functional IL-18 receptor on human vascular endothelial cells, smooth muscle cells, and macrophages: implications for atherogenesis." J Exp Med **195**(2): 245-257.

Ghannam, S., C. Dejou, et al. (2011). "CCL20 and beta-defensin-2 induce arrest of human Th17 cells on inflamed endothelium in vitro under flow conditions." J Immunol **186**(3): 1411-1420.

Giannini, E., R. Lattanzi, et al. (2009). "The chemokine Bv8/prokineticin 2 is up-regulated in inflammatory granulocytes and modulates inflammatory pain." Proc Natl Acad Sci U S A **106**(34): 14646-14651.

Giot, J. P., I. Paris, et al. (2013). "Involvement of IL-1 and oncostatin M in acanthosis associated with hypertensive leg ulcer." Am J Pathol **182**(3): 806-818.

Glinski, W., M. Haftek, et al. (1977). "Clinical aspects of T and B lymphocytes in psoriasis." Arch Dermatol Res **258**(1): 89-92.

Glutz von Blotzheim, L., F. C. Tanner, et al. (2012). "Pulmonary hypertension in patients with Martorell hypertensive leg ulcer: a case control study." Respir Res **13**: 45.

Gocheva, V., H. W. Wang, et al. (2010). "IL-4 induces cathepsin protease activity in tumor-associated macrophages to promote cancer growth and invasion." Genes Dev **24**(3): 241-255.

Gordon, S. (2003). "Alternative activation of macrophages." Nat Rev Immunol **3**(1): 23-35.

Gordon, S. and P. R. Taylor (2005). "Monocyte and macrophage heterogeneity." Nat Rev Immunol **5**(12): 953-964.

Griffin, S. A., W. C. Brown, et al. (1991). "Angiotensin II causes vascular hypertrophy in part by a non-pressor mechanism." Hypertension **17**(5): 626-635.

Grossman, R. M., J. Krueger, et al. (1989). "Interleukin 6 is expressed in high levels in psoriatic skin and stimulates proliferation of cultured human keratinocytes." Proc Natl Acad Sci U S A **86**(16): 6367-6371.

Grove, R. I., C. Eberhardt, et al. (1993). "Oncostatin M is a mitogen for rabbit vascular smooth muscle cells." Proc Natl Acad Sci U S A **90**(3): 823-827.

Guenova, E., A. Teske, et al. (2011). "Interleukin 23 expression in pyoderma gangrenosum and targeted therapy with ustekinumab." Arch Dermatol **147**(10): 1203-1205.

Guihard, P., Y. Danger, et al. (2012). "Induction of osteogenesis in mesenchymal stem cells by activated monocytes/macrophages depends on oncostatin M signaling." Stem Cells **30**(4): 762-772.

Guilloteau, K., I. Paris, et al. (2010). "Skin Inflammation Induced by the Synergistic Action of IL-17A, IL-22, Oncostatin M, IL-1{alpha}, and TNF-{alpha} Recapitulates Some Features of Psoriasis." J Immunol.

Gupta, S., A. M. Pablo, et al. (1997). "IFN-gamma potentiates atherosclerosis in ApoE knock-out mice." J Clin Invest **99**(11): 2752-2761.

Hackel, D., D. Pflucke, et al. (2013). "The connection of monocytes and reactive oxygen species in pain." PLoS One **8**(5): e63564.

Hafner, J., S. Nobbe, et al. (2010). "Martorell hypertensive ischemic leg ulcer: a model of ischemic subcutaneous arteriolosclerosis." Arch Dermatol **146**(9): 961-968.

Hashizume, M., Y. Higuchi, et al. (2011). "IL-6 plays an essential role in neutrophilia under inflammation." Cytokine **54**(1): 92-99.

Heinrich, P. C., I. Behrmann, et al. (2003). "Principles of interleukin (IL)-6-type cytokine signalling and its regulation." Biochem J **374**(Pt 1): 1-20.

Hernandez-Canete, C. and B. Y. Betancourt (2008). "Management of a hypertensive ulcer with an epidermal growth factor-based formulation." J Wound Care **17**(9): 380-382.

Hinz, B., S. H. Phan, et al. (2007). "The myofibroblast: one function, multiple origins." Am J Pathol **170**(6): 1807-1816.

Hirayu, H., P. Seto, et al. (1987). "Molecular cloning and partial characterization of a new autoimmune thyroid disease-related antigen." J Clin Endocrinol Metab **64**(3): 578-584.

Ho, K. J., C. D. Owens, et al. (2008). "C-reactive protein and vein graft disease: evidence for a direct effect on smooth muscle cell phenotype via modulation of PDGF receptor-beta." Am J Physiol Heart Circ Physiol **295**(3): H1132-H1140.

Homey, B., H. Alenius, et al. (2002). "CCL27-CCR10 interactions regulate T cell-mediated skin inflammation." Nat Med **8**(2): 157-165.

Ikeda, K., T. Hamada, et al. (2011). "Beneficial effects of neutrophil-targeted therapy for pyoderma gangrenosum associated with ulcerative colitis." Eur J Dermatol **21**(5): 804-805.

Ikonomidis, I., J. P. Lekakis, et al. (2008). "Inhibition of interleukin-1 by anakinra improves vascular and left ventricular function in patients with rheumatoid arthritis." Circulation **117**(20): 2662-2669.

Jackson, B. A., R. H. Goldstein, et al. (1993). "Effects of transforming growth factor beta and interleukin-1 beta on expression of cyclooxygenase 1 and 2 and phospholipase A2 mRNA in lung fibroblasts and endothelial cells in culture." Biochem Biophys Res Commun **197**(3): 1465-1474.

Jialal, I. and S. Devaraj (2001). "Inflammation and atherosclerosis: the value of the high-sensitivity C-reactive protein assay as a risk marker." Am J Clin Pathol **116 Suppl**: S108-115.

Johnston, A., J. E. Gudjonsson, et al. (2010). "EGFR and IL-1 signaling synergistically promote keratinocyte antimicrobial defenses in a differentiation-dependent manner." J Invest Dermatol **131**(2): 329-337.

Juniantito, V., T. Izawa, et al. (2012). "Immunophenotypical analyses of myofibroblasts in rat excisional wound healing: possible transdifferentiation of blood vessel pericytes and perifollicular dermal sheath cells into myofibroblasts." Histol Histopathol **27**(4): 515-527.

Kamel, O. W., D. P. LeBrun, et al. (1991). "Growth fraction estimation of malignant lymphomas in formalin-fixed paraffin-embedded tissue using anti-PCNA/Cyclin 19A2. Correlation with Ki-67 labeling." Am J Pathol **138**(6): 1471-1477.

Kamina, P. (2009). Anatomie clinique. Paris, Maloine.

Kang, D. H., S. K. Park, et al. (2005). "Uric acid-induced C-reactive protein expression: implication on cell proliferation and nitric oxide production of human vascular cells." J Am Soc Nephrol **16**(12): 3553-3562.

Kaptein, A., V. Paillard, et al. (1996). "Dominant negative stat3 mutant inhibits interleukin-6-induced Jak-STAT signal transduction." J Biol Chem **271**(11): 5961-5964.

Karin, M. and A. Lin (2002). "NF-kappaB at the crossroads of life and death." Nat Immunol **3**(3): 221-227.

Kawai, T. and S. Akira (2011). "Toll-like receptors and their crosstalk with other innate receptors in infection and immunity." Immunity **34**(5): 637-650.

Kerfoot, S. M., E. Raharjo, et al. (2001). "Exclusive neutrophil recruitment with oncostatin M in a human system." Am J Pathol **159**(4): 1531-1539.

Kipshidze, N., I. Moussa, et al. (2002). "Influence of Class I interferons on performance of vascular cells on stent material in vitro." Cardiovasc Radiat Med **3**(2): 82-90.

Kishimoto, T. (2006). "Interleukin-6: discovery of a pleiotropic cytokine." Arthritis Res Ther **8 Suppl 2**: S2.

Korshunov, V. A., T. A. Nikonenko, et al. (2006). "Interleukin-18 and macrophage migration inhibitory factor are associated with increased carotid intima-media thickening." Arterioscler Thromb Vasc Biol **26**(2): 295-300.

Koyama, H., E. W. Raines, et al. (1996). "Fibrillar collagen inhibits arterial smooth muscle proliferation through regulation of Cdk2 inhibitors." Cell **87**(6): 1069-1078.

Kumar, P., K. Rajasekaran, et al. (2012). "IL-22: An Evolutionary Missing-Link Authenticating the Role of the Immune System in Tissue Regeneration." J Cancer **4**(1): 57-65.

Lai, C. F., J. Ripperger, et al. (1995). "Separate signaling mechanisms are involved in the control of STAT protein activation and gene regulation via the interleukin 6 response element by the box 3 motif of gp130." J Biol Chem **270**(25): 14847-14850.

Lawrence, T. and G. Natoli (2011). "Transcriptional regulation of macrophage polarization: enabling diversity with identity." Nat Rev Immunol **11**(11): 750-761.

Lazareth, I. and P. Priollet (1995). "[Necrotic angiodermatitis: treatment by early cutaneous grafts]." Ann Dermatol Venereol **122**(9): 575-578.

Lazarevic, V., X. Chen, et al. (2011). "T-bet represses T(H)17 differentiation by preventing Runx1-mediated activation of the gene encoding RORgammat." Nat Immunol **12**(1): 96-104.

Lebwohl, M. (2003). "Psoriasis." Lancet **361**(9364): 1197-1204.

Lee, K. S., J. H. Park, et al. (2007). "HB-EGF induces delayed STAT3 activation via NF-kappaB mediated IL-6 secretion in vascular smooth muscle cell." Biochim Biophys Acta **1773**(11): 1637-1644.

Lee, R. T., W. H. Briggs, et al. (1997). "Mechanical deformation promotes secretion of IL-1 alpha and IL-1 receptor antagonist." J Immunol **159**(10): 5084-5088.

Lee, S. H., J. E. Prince, et al. (2008). "Developmental control of integrin expression regulates Th2 effector homing." J Immunol **180**(7): 4656-4667.

Leloup, R., R. Thibaut, et al. (2013). "Atlas d'Histologie humaine et animale." Atlas d'Histologie humaine et animale, 2013, from http://webapps.fundp.ac.be/umdb/histohuma/.

Levesque, L., J. F. Larrivee, et al. (1995). "Regulation of kinin-induced contraction and DNA synthesis by inflammatory cytokines in the smooth muscle of the rabbit aorta." Br J Pharmacol **116**(1): 1673-1679.

Li, L., D. K. Blumenthal, et al. (2011). "PDGF-induced proliferation in human arterial and venous smooth muscle cells: molecular basis for differential effects of PDGF isoforms." J Cell Biochem **112**(1): 289-298.

Libby, P., P. M. Ridker, et al. (2011). "Progress and challenges in translating the biology of atherosclerosis." Nature **473**(7347): 317-325.

Lipsker, D. and C. Lenormand (2012). "[Indications and modes of use for interleukin (IL)-1 antagonists in inflammatory dermatosis: a new therapeutic approach to immune-mediated inflammatory diseases]." Ann Dermatol Venereol **139**(6-7): 459-467.

Liu, J., Y. Wang, et al. (2012). "Wnt/beta-catenin pathway forms a negative feedback loop during TGF-beta1 induced human normal skin fibroblast-to-myofibroblast transition." J Dermatol Sci **65**(1): 38-49.

Liu, N., J. Liu, et al. (2010). "Toll-like receptor 4 signaling mediates inflammatory activation induced by C-reactive protein in vascular smooth muscle cells." Cell Physiol Biochem **25**(4-5): 467-476.

Lorette, G. (2012). "[Can we still speak of necrotic angiodermatitis?]." Ann Dermatol Venereol **139**(5): 344-345.

Luo, B. H., C. V. Carman, et al. (2007). "Structural basis of integrin regulation and signaling." Annu Rev Immunol **25**: 619-647.

Magnoni, M., M. Malnati, et al. (2012). "Molecular study of human herpesvirus 6 and 8 involvement in coronary atherosclerosis and coronary instability." J Med Virol **84**(12): 1961-1966.

Mantovani, A., C. Garlanda, et al. (2009). "Macrophage diversity and polarization in atherosclerosis: a question of balance." Arterioscler Thromb Vasc Biol **29**(10): 1419-1423.

Mantovani, A., S. Sozzani, et al. (2002). "Macrophage polarization: tumor-associated macrophages as a paradigm for polarized M2 mononuclear phagocytes." Trends Immunol **23**(11): 549-555.

March, C. J., B. Mosley, et al. (1985). "Cloning, sequence and expression of two distinct human interleukin-1 complementary DNAs." Nature **315**(6021): 641-647.

Martinez, F. O., A. Sica, et al. (2008). "Macrophage activation and polarization." Front Biosci **13**: 453-461.

Martorell, F. (1945). "Las ulceras supramaleolares por arteriolitis de las grandes hipertensas." Actas del Instituto Policlinico de Barcelona **1**: 3.

Marzano, A. V., M. Cugno, et al. (2011). "Inflammatory cells, cytokines and matrix metalloproteinases in amicrobial pustulosis of the folds and other neutrophilic dermatoses." Int J Immunopathol Pharmacol **24**(2): 451-460.

McDonald, K. G., J. S. McDonough, et al. (2007). "CC chemokine receptor 6 expression by B lymphocytes is essential for the development of isolated lymphoid follicles." Am J Pathol **170**(4): 1229-1240.

McInnes, A. and D. M. Rennick (1988). "Interleukin 4 induces cultured monocytes/macrophages to form giant multinucleated cells." J Exp Med **167**(2): 598-611.

Michel, J. B., O. Thaunat, et al. (2007). "Topological determinants and consequences of adventitial responses to arterial wall injury." Arterioscler Thromb Vasc Biol **27**(6): 1259-1268.

Miller, A. M. (2011). "Role of IL-33 in inflammation and disease." J Inflamm (Lond) **8**(1): 22.

Mokoena, T. and S. Gordon (1985). "Human macrophage activation. Modulation of mannosyl, fucosyl receptor activity in vitro by lymphokines, gamma and alpha interferons, and dexamethasone." J Clin Invest **75**(2): 624-631.

Monnier, J. and M. Samson (2008). "Cytokine properties of prokineticins." FEBS J **275**(16): 4014-4021.

Moore, K. W., R. de Waal Malefyt, et al. (2001). "Interleukin-10 and the interleukin-10 receptor." Annu Rev Immunol **19**: 683-765.

Morice. (2007). "Les cellules immunitaires dans les tissus." Histologie : les tissus, 2013, from http://www.chups.jussieu.fr/polys/histo/histoP1/POLY.Chp.6.2.html.

Morikawa, Y., S. Tamura, et al. (2004). "Essential function of oncostatin m in nociceptive neurons of dorsal root ganglia." J Neurosci **24**(8): 1941-1947.

Mosmann, T. R., H. Cherwinski, et al. (1986). "Two types of murine helper T cell clone. I. Definition according to profiles of lymphokine activities and secreted proteins." J Immunol **136**(7): 2348-2357.

Moussion, C., N. Ortega, et al. (2008). "The IL-1-like cytokine IL-33 is constitutively expressed in the nucleus of endothelial cells and epithelial cells in vivo: a novel 'alarmin'?" PLoS One **3**(10): e3331.

Murai, M., O. Turovskaya, et al. (2009). "Interleukin 10 acts on regulatory T cells to maintain expression of the transcription factor Foxp3 and suppressive function in mice with colitis." Nat Immunol **10**(11): 1178-1184.

Murray, P. J. and T. A. Wynn (2011). "Protective and pathogenic functions of macrophage subsets." Nat Rev Immunol **11**(11): 723-737.

Neeli, I., Z. Liu, et al. (2004). "An essential role of the Jak-2/STAT-3/cytosolic phospholipase A(2) axis in platelet-derived growth factor BB-induced vascular smooth muscle cell motility." J Biol Chem **279**(44): 46122-46128.

Negri, L. and R. Lattanzi (2011). "Bv8-prokineticins and their receptors: modulators of pain." Curr Pharm Biotechnol **12**(10): 1720-1727.

Nieto, J. C., E. Canto, et al. (2012). "Selective loss of chemokine receptor expression on leukocytes after cell isolation." PLoS One **7**(3): e31297.

O'Connor, R. A., L. S. Taams, et al. (2010). "Translational mini-review series on Th17 cells: CD4 T helper cells: functional plasticity and differential sensitivity to regulatory T cell-mediated regulation." Clin Exp Immunol **159**(2): 137-147.

O'Neill, L. A. and A. G. Bowie (2007). "The family of five: TIR-domain-containing adaptors in Toll-like receptor signalling." Nat Rev Immunol **7**(5): 353-364.

Orr, A. W., N. E. Hastings, et al. (2010). "Complex regulation and function of the inflammatory smooth muscle cell phenotype in atherosclerosis." J Vasc Res **47**(2): 168-180.

Owyang, A. M., C. Zaph, et al. (2006). "Interleukin 25 regulates type 2 cytokine-dependent immunity and limits chronic inflammation in the gastrointestinal tract." J Exp Med **203**(4): 843-849.

Palsson-McDermott, E. M. and L. A. O'Neill (2007). "Building an immune system from nine domains." Biochem Soc Trans **35**(Pt 6): 1437-1444.

Pestka, S., C. D. Krause, et al. (2004). "Interleukin-10 and related cytokines and receptors." Annu Rev Immunol **22**: 929-979.

Phillips, T. J. and J. S. Dover (1991). "Leg ulcers." J Am Acad Dermatol **25**(6 Pt 1): 965-987.

Physicians, W. M. P. C. (2007). Palliative Care. Birmingham, Pan Birmingham Cancer Network**:** 109.

Pinderski, L. J., M. P. Fischbein, et al. (2002). "Overexpression of interleukin-10 by activated T lymphocytes inhibits atherosclerosis in LDL receptor-deficient Mice by altering lymphocyte and macrophage phenotypes." Circ Res **90**(10): 1064-1071.

Priollet, P., Y. Juillet, et al. (1984). "[Necrotic angiodermatitis]." Ann Dermatol Venereol **111**(1): 55-61.

Raines, E. W., S. K. Dower, et al. (1989). "Interleukin-1 mitogenic activity for fibroblasts and smooth muscle cells is due to PDGF-AA." Science **243**(4889): 393-396.

Raines, E. W., H. Koyama, et al. (2000). "The extracellular matrix dynamically regulates smooth muscle cell responsiveness to PDGF." Ann N Y Acad Sci **902**: 39-51; discussion 51-32.

Ramonda, R., A. Lo Nigro, et al. (2011). "Atherosclerosis in psoriatic arthritis." Autoimmun Rev **10**(12): 773-778.

Renko, J., K. A. Koskela, et al. (2013). "Bacterial DNA signatures in carotid atherosclerosis represent both commensals and pathogens of skin origin." Eur J Dermatol **23**(1): 53-58.

Revuz, J. (2011). "Hidradénite suppurée (maladie de Verneuil)." Thérapeutique Dermatologique, from http://www.therapeutique-dermatologique.org/spip.php?article1320.

Ridker, P. M., N. Rifai, et al. (2002). "Comparison of C-reactive protein and low-density lipoprotein cholesterol levels in the prediction of first cardiovascular events." N Engl J Med **347**(20): 1557-1565.

Rittner, H. L., S. A. Mousa, et al. (2006). "Selective local PMN recruitment by CXCL1 or CXCL2/3 injection does not cause inflammatory pain." J Leukoc Biol **79**(5): 1022-1032.

Rogge, F. J., M. Pacifico, et al. (2008). "Treatment of pyoderma gangrenosum with the anti-TNFalpha drug - Etanercept." J Plast Reconstr Aesthet Surg **61**(4): 431-433.

Roitt, I. M., J. Brostoff, et al. (2002). Immunologie trad. de la 6e éd. anglaise par Pierre L. Masson. Bruxelles [Paris], De Boeck université.

Ruiz, E., A. Gordillo-Moscoso, et al. (2006). "Human vascular smooth muscle cells from diabetic patients are resistant to induced apoptosis due to high Bcl-2 expression." Diabetes **55**(5): 1243-1251.

Sakaguchi, S., K. Wing, et al. (2009). "Regulatory T cells: how do they suppress immune responses?" Int Immunol **21**(10): 1105-1111.

Salmi, M. and S. Jalkanen (2001). "Human leukocyte subpopulations from inflamed gut bind to joint vasculature using distinct sets of adhesion molecules." J Immunol **166**(7): 4650-4657.

Salmi, M., P. Rajala, et al. (1997). "Homing of mucosal leukocytes to joints. Distinct endothelial ligands in synovium mediate leukocyte-subtype specific adhesion." J Clin Invest **99**(9): 2165-2172.

Salmon, M. (1936). Les Artères de la Peau. Paris, Masson.

Salomao, R., M. K. Brunialti, et al. (2012). "Bacterial sensing, cell signaling, and modulation of the immune response during sepsis." Shock **38**(3): 227-242.

Samama, C. M., C. Ecoffey, et al. (2005). Évaluation et traitement de la douleur 2005, Elsevier.

Sanchez-Guerrero, E., E. Chen, et al. (2012). "IL-1beta signals through the EGF receptor and activates Egr-1 through MMP-ADAM." PLoS One **7**(7): e39811.

Sasu, S., D. LaVerda, et al. (2001). "Chlamydia pneumoniae and chlamydial heat shock protein 60 stimulate proliferation of human vascular smooth muscle cells via toll-like receptor 4 and p44/p42 mitogen-activated protein kinase activation." Circ Res **89**(3): 244-250.

Savagner, P. (2005). Rise and fall of epithelial phenotype concepts of epithelial-mesenchymal transition. Georgetown (Tex.), Landes bioscience.

Schaub, F. J., W. C. Liles, et al. (2003). "Fas and Fas-associated death domain protein regulate monocyte chemoattractant protein-1 expression by human smooth muscle cells through caspase- and calpain-dependent release of interleukin-1alpha." Circ Res **93**(6): 515-522.

Schoop, V. M., N. Mirancea, et al. (1999). "Epidermal organization and differentiation of HaCaT keratinocytes in organotypic coculture with human dermal fibroblasts." J Invest Dermatol **112**(3): 343-353.

Schultz, K., B. L. Fanburg, et al. (2006). "Hypoxia and hypoxia-inducible factor-1alpha promote growth factor-induced proliferation of human vascular smooth muscle cells." Am J Physiol Heart Circ Physiol **290**(6): H2528-2534.

Schultz, K., V. Murthy, et al. (2007). "Endogenous interleukin-1 alpha promotes a proliferative and proinflammatory phenotype in human vascular smooth muscle cells." Am J Physiol Heart Circ Physiol **292**(6): H2927-2934.

Schwaiberger, A. V., E. H. Heiss, et al. (2010). "Indirubin-3'-monoxime blocks vascular smooth muscle cell proliferation by inhibition of signal transducer and activator of transcription 3 signaling and reduces neointima formation in vivo." Arterioscler Thromb Vasc Biol **30**(12): 2475-2481.

Selzman, C. H., B. D. Shames, et al. (1998). "Class II cytokine receptor ligands inhibit human vascular smooth muscle proliferation." Surgery **124**(2): 318-326; discussion 326-317.

Senet, P., E. Vicaut, et al. (2011). "Topical treatment of hypertensive leg ulcers with platelet-derived growth factor-BB: a randomized controlled trial." Arch Dermatol **147**(8): 926-930.

Shuai, K., G. R. Stark, et al. (1993). "A single phosphotyrosine residue of Stat91 required for gene activation by interferon-gamma." Science **261**(5129): 1744-1746.

Sikorski, K., A. Czerwoniec, et al. (2011). "STAT1 as a novel therapeutical target in pro-atherogenic signal integration of IFNgamma, TLR4 and IL-6 in vascular disease." Cytokine Growth Factor Rev **22**(4): 211-219.

Simon, S. I. and C. E. Green (2005). "Molecular mechanics and dynamics of leukocyte recruitment during inflammation." Annu Rev Biomed Eng **7**: 151-185.

Sinha, P., V. K. Clements, et al. (2005). "Interleukin-13-regulated M2 macrophages in combination with myeloid suppressor cells block immune surveillance against metastasis." Cancer Res **65**(24): 11743-11751.

Smith, P. D., L. E. Smythies, et al. (2011). "Intestinal macrophages and response to microbial encroachment." Mucosal Immunol **4**(1): 31-42.

Sommer, C. and M. Kress (2004). "Recent findings on how proinflammatory cytokines cause pain: peripheral mechanisms in inflammatory and neuropathic hyperalgesia." Neurosci Lett **361**(1-3): 184-187.

Sonkoly, E., A. Muller, et al. (2006). "IL-31: a new link between T cells and pruritus in atopic skin inflammation." J Allergy Clin Immunol **117**(2): 411-417.

Soong, G., J. Chun, et al. (2012). "Staphylococcus aureus activation of caspase 1/calpain signaling mediates invasion through human keratinocytes." J Infect Dis **205**(10): 1571-1579.

Stein, M., S. Keshav, et al. (1992). "Interleukin 4 potently enhances murine macrophage mannose receptor activity: a marker of alternative immunologic macrophage activation." J Exp Med **176**(1): 287-292.

Stevens, A., J. S. Lowe, et al. (2006). Histologie humaine 3e édition, traduction et adaptation de l'anglais, Pr André Défossez, Pr Claude-Alain Maurage préface à l'édition française, Pr Claude Caratero. Paris, Elsevier.

Tamura, S., Y. Morikawa, et al. (2005). "Up-regulated phosphorylation of signal transducer and activator of transcription 3 and cyclic AMP-responsive element binding protein by peripheral inflammation in primary afferent neurons possibly through oncostatin M receptor." Neuroscience **133**(3): 797-806.

Tan, C. and I. Gery (2012). "The unique features of Th9 cells and their products." Crit Rev Immunol **32**(1): 1-10.

Taylor, D. S., X. Cheng, et al. (1999). "Epiregulin is a potent vascular smooth muscle cell-derived mitogen induced by angiotensin II, endothelin-1, and thrombin." Proc Natl Acad Sci U S A **96**(4): 1633-1638.

Thalayasingam, N. and J. D. Isaacs (2011). "Anti-TNF therapy." Best Pract Res Clin Rheumatol **25**(4): 549-567.

Touyz, R. M., F. Tabet, et al. (2003). "Redox-dependent signalling by angiotensin II and vascular remodelling in hypertension." Clin Exp Pharmacol Physiol **30**(11): 860-866.

Towne, J. E. and J. E. Sims (2012). "IL-36 in psoriasis." Curr Opin Pharmacol **12**(4): 486-490.

Tsimikas, S., J. T. Willerson, et al. (2006). "C-reactive protein and other emerging blood biomarkers to optimize risk stratification of vulnerable patients." J Am Coll Cardiol **47**(8 Suppl): C19-31.

Turner, N. A., S. Ho, et al. (2007). "Smooth muscle cells cultured from human saphenous vein exhibit increased proliferation, invasion, and mitogen-activated protein kinase activation in vitro compared with paired internal mammary artery cells." J Vasc Surg **45**(5): 1022-1028.

Vadiveloo, P. K., H. R. Stanton, et al. (1994). "Interleukin-4 inhibits human smooth muscle cell proliferation." Artery **21**(3): 161-181.

van de Veerdonk, F. L., A. K. Stoeckman, et al. (2012). "IL-38 binds to the IL-36 receptor and has biological effects on immune cells similar to IL-36 receptor antagonist." Proc Natl Acad Sci U S A **109**(8): 3001-3005.

van der Zee, H. H., L. de Ruiter, et al. (2012). "Alterations in leucocyte subsets and histomorphology in normal-appearing perilesional skin and early and chronic hidradenitis suppurativa lesions." Br J Dermatol **166**(1): 98-106.

van der Zee, H. H., J. D. Laman, et al. (2012). "Adalimumab (antitumour necrosis factor-alpha) treatment of hidradenitis suppurativa ameliorates skin inflammation: an in situ and ex vivo study." Br J Dermatol **166**(2): 298-305.

von Vietinghoff, S. and K. Ley (2010). "Interleukin 17 in vascular inflammation." Cytokine Growth Factor Rev **21**(6): 463-469.

Vuerstaek, J. D., S. W. Reeder, et al. (2011). "Arteriolosclerotic ulcer of Martorell." J Eur Acad Dermatol Venereol **24**(8): 867-874.

Wan, W., J. K. Lim, et al. (2011). "Genetic deletion of chemokine receptor Ccr6 decreases atherogenesis in ApoE-deficient mice." Circ Res **109**(4): 374-381.

Wang, C. H., S. H. Li, et al. (2003). "C-reactive protein upregulates angiotensin type 1 receptors in vascular smooth muscle." Circulation **107**(13): 1783-1790.

Watson, R. P., E. Lilley, et al. (2012). "Increased prokineticin 2 expression in gut inflammation: role in visceral pain and intestinal ion transport." Neurogastroenterol Motil **24**(1): 65-75, e12.

Weaver, C. T., R. D. Hatton, et al. (2007). "IL-17 family cytokines and the expanding diversity of effector T cell lineages." Annu Rev Immunol **25**: 821-852.

Wei, L. H., Y. Yang, et al. (2008). "IL-4 and IL-13 upregulate ornithine decarboxylase expression by PI3K and MAP kinase pathways in vascular smooth muscle cells." Am J Physiol Cell Physiol **294**(5): C1198-1205.

Weiss, E., A. J. Mamelak, et al. (2004). "The role of interleukin 10 in the pathogenesis and potential treatment of skin diseases." J Am Acad Dermatol **50**(5): 657-675; quiz 676-658.

Wesche, H., C. Korherr, et al. (1997). "The interleukin-1 receptor accessory protein (IL-1RAcP) is essential for IL-1-induced activation of interleukin-1 receptor-associated kinase (IRAK) and stress-activated protein kinases (SAP kinases)." J Biol Chem **272**(12): 7727-7731.

Williams, L. M. and A. Y. Rudensky (2007). "Maintenance of the Foxp3-dependent developmental program in mature regulatory T cells requires continued expression of Foxp3." Nat Immunol **8**(3): 277-284.

Wilson, N. J., K. Boniface, et al. (2007). "Development, cytokine profile and function of human interleukin 17-producing helper T cells." Nat Immunol **8**(9): 950-957.

Wolk, K., K. Warszawska, et al. (2011). "Deficiency of IL-22 contributes to a chronic inflammatory disease: pathogenetic mechanisms in acne inversa." J Immunol **186**(2): 1228-1239.

Wynn, T. A. and T. R. Ramalingam (2012). "Mechanisms of fibrosis: therapeutic translation for fibrotic disease." Nat Med **18**(7): 1028-1040.

Yao, L., J. Pan, et al. (1996). "Interleukin 4 or oncostatin M induces a prolonged increase in P-selectin mRNA and protein in human endothelial cells." J Exp Med **184**(1): 81-92.

Yasojima, K., C. Schwab, et al. (2001). "Generation of C-reactive protein and complement components in atherosclerotic plaques." Am J Pathol **158**(3): 1039-1051.

Yazdi, A. S., S. K. Drexler, et al. (2010). "The role of the inflammasome in nonmyeloid cells." J Clin Immunol **30**(5): 623-627.

Yu, H., M. C. Clarke, et al. (2011). "Smooth muscle cell apoptosis promotes vessel remodeling and repair via activation of cell migration, proliferation, and collagen synthesis." Arterioscler Thromb Vasc Biol **31**(11): 2402-2409.

Zanca, A. (1964). "[Clinical Critical Review and a Casuistic Contribution (180 Cases) on the Syndrome of Angiodermatitis of the Legs (Improperly Called "Satsis Dermatitis").]." Minerva Dermatol **39**: 38-58.

Zarbock, A., K. Ley, et al. (2011). "Leukocyte ligands for endothelial selectins: specialized glycoconjugates that mediate rolling and signaling under flow." Blood **118**(26): 6743-6751.

Zhang, J. M. and J. An (2007). "Cytokines, inflammation, and pain." Int Anesthesiol Clin **45**(2): 27-37.

Zheng, Y., P. A. Valdez, et al. (2008). "Interleukin-22 mediates early host defense against attaching and effacing bacterial pathogens." Nat Med **14**(3): 282-289.

Zimmerman, M. A., C. H. Selzman, et al. (2002). "Interleukin-11 attenuates human vascular smooth muscle cell proliferation." Am J Physiol Heart Circ Physiol **283**(1): H175-180.

Zukervar, P. and D. Colomb (1990). "[Necrotic atheromatous angiodermatitis of the legs]." Phlebologie **43**(3): 469-472; discussion 472-465.